SMITHSONIAN INSTITUTION LIBRARIES
SMITHSONIAN INSTITUTION WASHINGTON D.C.

SMITHSONIAN INSTITUTION LIBRARIES

L-1

QL
737
L32K91
Mamm.

DIE

ANATOMIE DES KANINCHENS

IN

TOPOGRAPHISCHER UND OPERATIVER RÜCKSICHT

BEARBEITET

VON

W. KRAUSE

DR. MED. ET ZOOL., PROFESSOR IN GÖTTINGEN.

ZWEITE AUFLAGE.

MIT 161 FIGUREN IN HOLZSCHNITT.

LEIPZIG

VERLAG VON WILHELM ENGELMANN

1884.

186548.

Alle Rechte vorbehalten.

107

C. LUDWIG

GEWIDMET.

Mein verehrter Lehrer und Freund!

Wenn Sie die zweite Auflage dieser Monographie durchblättern, so werden Sie eine Anzahl von Veränderungen finden, welche ich längst vornehmen zu können gewünscht hätte. Sorgfältigeres Präparieren hat manche Ihnen wahrscheinlich nicht ganz unbekannte Mängel beseitigen helfen und die Figuren sind sämtlich neu geschnitten.

Sie werden bemerken, daß ich auf dem neuen Titelblatt mich als Dr. zool. (rect. philos.) bezeichnen konnte. Ich danke dies der nachsichtigen Beurteilung meiner vergleichend-anatomischen und histologischen Arbeiten seitens Ihrer geehrten Kollegen von der kgl. philosophischen Fakultät zu Leipzig, insbesondere Herrn Geh. Hofrath Leuckart.

Was an der vorliegenden Arbeit Brauchbares sein mag, verdanke ich wesentlich Ihnen. Ihr Vorbild und Ihre Anregung erfüllten mich nicht nur indirekt mit dem Mut, mich einer wissenschaftlichen Thätigkeit überhaupt zu widmen, sondern ich habe auch meine ganze Richtung wesentlich dem frischen geistigen Luftzug zu danken, welcher schon Ihr kleines Laboratorium in Zürich durchwehte. Gestatten Sie deshalb, daß ich die vorstehende Widmung mit dem Ausdruck solchen Dankes und der Erinnerung an jene goldenen Tage verbinde.

Göttingen, den 15. November 1883.

W. Krause.

Inhalts-Verzeichnis.

Allgemeine Anatomie.

Seite

Einleitung 3
Naturgeschichte 3
Rassen des Kaninchens 7
Unterschiede des Hasen u. Kaninchens 241 12
Krankheiten 21
Plan der Darstellung 24
Technik der Operationen 30
Allgemeine Osteologie 36
Allgemeine Syndesmologie 47
Mechanik der Gelenke 47
Allgemeine Myologie 49
Allgemeine Splanchnologie 57
Allgemeine Angiologie 63
Allgemeine Neurologie 68

Spezielle Anatomie.

Osteologie u. Syndesmologie.

Kopf 75
Schädelknochen 75
Os occipitis 75
Os interparietale 78
Os sphenoideum posterius 80
Os sphenoideum anterius 82
Ossa temporum 84
Ossa parietalia 88
Os frontis 89
Os ethmoideum 91
Gesichtsknochen 93
Ossa maxillaria superiora 93
Os intermaxillare 93
Os maxillare superius proprium 94
Ossa zygomatica 96
Ossa palatina 96
Ossa nasi 98
Ossa lacrymalia 98
Conchae anteriores 99
Vomer 100
Maxilla inferior 100
Kiefergelenk 102
Os hyoideum 103

Seite

Wirbelsäule 104
Halsteil 104
Rückenteil 106
Lendenteil 107
Kreuzteil 108
Schwanzteil 109
Ligamente der Wirbelsäule . . . 110
Ligamente zwischen Os occipitis, Atlas u. Epistropheus 111
Ligamente des Schwanzes 111
Gelenkverbindungen der Wirbel . 112

Thorax 112
Costae 112
Sternum 113
Ligamente der Rippen 114
Gelenkverbindungen des Thorax 114

Obere Extremität 115
Clavicula 115
Scapula 116
Humerus 117
Schultergelenk 117
Knochen des Vorderarmes 118
Radius 118
Ulna 119
Ellbogengelenk 119
Knochen der Hand 119
Os carpi radiale 120
Os carpi intermedium 120
Os carpi ulnare 120
Os pisiforme 120
Os carpale I 120
Os carpale II 120
Os centrale 120
Os carpale III 120
Os carpale IV 120
Ossa metacarpi 120
Phalanges 120
Gelenke der Hand 121

Untere Extremität 122
Os coxae 122
Os ilium 122
Os ischii 123
Os acetabuli 124

Seite

Os pubis 125
Das Becken im Ganzen 125
Verbindungen der Hüftbeine . . 126
Femur 126
Hüftgelenk 128
Tibia 128
Fibula 129
Patella 130
Kniegelenk 130
Knochen des Fußes 131
Talus 131
Calcaneus 131
Os naviculare 132
Ossa tarsalia I u. II 132
Os tarsale III 132
Ossa metatarsi 133
Phalanges 133
Ligamente des Fußes 133
Gelenke des Fußes 134

Myologie.

Muskeln des Kopfes 136
Muskeln des Gesichtes 136
M. zygomaticus major 136
M. zygomaticus minor 136
M. levator labii superioris . . . 136
M. levator nasi 136
M. levator anguli oris 136
M. dentalis superior 136
M. buccinator 137
M. depressor labii inferioris . . . 137
Kaumuskeln 137
M. masseter 137
M. temporalis 137
M. pterygoideus internus 137
M. pterygoideus externus 137
Eigentliche Kopfmuskeln 137
M. rectus capitis posticus superficialis 137
M. rectus capitis posticus minor . 137
M. rectus capitis posticus major . 137
M. obliquus capitis major 138
M. obliquus capitis minor 138
M. rectus capitis lateralis 138

Muskeln des Halses 138
M. sternomastoideus 138
M. sternohyoideus 138
M. sternothyreoideus 138
M. thyreohyoideus 138
M. stylohyoideus major 139
M. mandibulae 139
M. stylohyoideus minor 139
M. mylohyoideus 139
M. geniohyoideus 139
Muskeln d. Seitengegend des Halses 139
M. scalenus anticus 139
M. scalenus medius 139
M. scalenus posticus 139
M. longus atlantis 139
M. longus colli 140
M. rectus capitis anticus major . 140
M. rectus capitis anticus minor . 140

Seite

Muskeln des Rückens 140
Breite Rückenmuskeln 140
M. serratus posticus 140
M. splenius capitis et colli 141
Lange Rückenmuskeln 141
M. sacrospinalis 141
M. iliocostalis 141
M. longissimus dorsi 141
M. spinalis 142
Kurze Rückenmuskeln 142
M. multifidus 142
Mm. intertransversarii und interspinales 142

Muskeln des Schwanzes 143
M. extensor caudae medialis . 143 171
M. extensor caudae lateralis . . . 143
M. abductor caudae posticus . . 143
M. abductor caudae anticus . . . 144
M. flexor caudae 144
Mm. intertransversarii und interspinales 144

Muskeln der Brust 144
Mm. intercostales externi 144
Mm. intercostales interni 144
Mm. levatores costarum 145
Diaphragma 145

Muskeln der oberen Extremität . 145
Muskeln vom Rumpf zur ob. Extrem. 145
M. cleidomastoideus 145
M. basiohumeralis 146
M. levator scapulae major 146
M. cucullaris 146
M. latissimus dorsi 146
M. rhomboideus cervicalis . . . 146
M. rhomboideus dorsalis 146
M. levator anguli scapulae . . . 147
M. pectoralis superficialis 147
M. pectoralis major 147
M. pectoralis minor 147
M. serratus anticus major 147
Muskeln am Oberarm 148
M. deltoideus 148
M. abductor brachii superior . . 148
M. abductor brachii inferior . . . 148
M. supraspinatus 148
M. infraspinatus 148
M. teres minor 148
M. teres major 148
M. subscapularis 149
M. coracobrachialis 149
Streckmuskeln des Vorderarmes . . 149
M. extensor antibrachii parvus . . 149
M. triceps brachii 149
M. anconaeus longus 149
M. anconaeus lateralis 149
M. anconaeus medialis 149
M. anconaeus minimus 150
Beugemuskeln des Vorderarmes . . 150
M. gleno-ulnaris 150
M. brachialis internus 150
Muskeln des Vorderarmes 151
An der Dorsalseite 151

Seite
M. extensor carpi radialis longus 151
M. extensor carpi radialis brevis . 151
M. abductor pollicis 151
M. extensor pollicis (et indicis) . 151
M. extensor digitorum communis 152
M. extensor digiti quarti proprius 153
M. extensor digiti minimi proprius 153
M. extensor carpi ulnaris 153
An der Volarseite 153
M. pronator teres. 153
M. flexor carpi radialis 154
M. flexor digitorum profundus . . 154
M. palmaris 154
M. flexor digitorum sublimis . . 154
M. flexor carpi ulnaris 154
Muskeln der Hand 155
M. flexor digiti minimi 155
Mm. lumbricales 155
Mm. interossei metacarpi 155
Physiologie der Muskeln der oberen Extremität. 155

Muskeln des Bauches. 157
M. obliquus abdominis externus . 157
M. obliquus abdominis internus . 157
M. cremaster 157
M. transversus abdominis 158
M. rectus abdominis 158
M. quadratus lumborum 158

Muskeln der unteren Extremität . 159
Muskeln der Hüfte 159
Äußere Hüftmuskeln 159
M. gluteus maximus 159
M. gluteus medius 159
M. gluteus minimus 159
M. pyriformis 160
M. tensor fasciae latae 160
M. obturator internus. 160
Mm. gemelli 160
M. quadratus femoris 160
M. obturator externus. 160
Innere Hüftmuskeln 161
M. iliopsoas 161
M. psoas major 161
M. iliacus 161
M. psoas minor 161
Muskeln am Oberschenkel 161
Muskeln an der medialen Seite des Oberschenkels 161
M. gracilis. 161
M. sartorius 162
M. pectineus. 162
M. adductor brevis 162
M. adductor longus 162
M. adductor magnus 162
Muskeln an der vorderen Seite des Oberschenkels 162
M. quadriceps femoris 162
M. rectus femoris 162
M. vastus lateralis 163
M. vastus medialis 163
M. cruralis 163
Mm. subcrurales 163

Seite
Muskeln an der hinteren Seite des Oberschenkels 164
M. biceps femoris 164
M. tensor fasciae cruris 164
M. semimembranosus. 164
M. semitendinosus 165
Muskeln des Unterschenkels 165
Muskeln an der medialen und vorderen Seite des Unterschenkels. 165
M. extensor digiti primi pedis proprius 165
M. tibialis anticus 165
M. extensor digitorum pedis longus 166
Muskeln an der lateralen Seite des Unterschenkels. 166
M. peronaeus longus 166
M. peronaeus brevis 166
M. peronaeus tertius 166
M. peronaeus quartus. 166
Muskeln an der hinteren Seite des Unterschenkels. 167
M. triceps surae 167
M. gastrocnemius medialis . . 167
M. gastrocnemius lateralis. . . 167
M. soleus 167
M. plantaris 167
M. popliteus 167
M. flexor digitorum pedis longus . 168
Muskeln am Fuße 168
Muskeln der Fußsohle 168
Mm. lumbricales 168
Mm. interossei metatarsi 168

Splanchnologie.

Sinnes-Apparate.

Haut 169
Muskeln der Haut 170
M. cutaneus maximus. 170
M. subcutaneus faciei. 170
M. orbicularis oris 170
M. depressor alae nasi 170
M. depressor septi mobilis narium 170
M. submentalis 170
M. platysma 170
M. extensor caudae medialis . 143 171
Pathologische Anatomie der Haut. . 171
Parasiten der Haut. 171
Überziehen der Haut 172

Ohr 173
Äußeres Ohr. 173
Knorpel des äußeren Ohres . . . 173
Ligamente des äußeren Ohres . . 174
Muskeln des äußeren Ohres . . . 175
M. intermedius scutulorum . . 175
M. frontoscutularis 175
M. cervicoscutularis 175
M. scutulo-auricularis superior anticus 175
M. scutulo-auricularis superior posticus. 175

Seite

M. scutulo-auricularis inferior . 175
M. parotideo-auricularis anticus 175
M. parotideo-auricularis posticus 175
M. maxillo-auricularis 175
M. temporo-auricularis 176
M. cervico-auricularis. 176
M. occipito-auricularis 176
M. helico-occipitalis 176
M. transversus auriculae . . . 176
M. tragicus major 176
M. tragicus minor 176
M. tragicus minimus 176
M. helicis superior 176
M. helicis inferior 176
Wirkungen der Muskeln des äußeren Ohres 176
Pathologische Anatomie des äußeren Ohres 177
Parasiten des äußeren Ohres . . 177
Blutlauf im äußeren Ohr 175
Mittleres Ohr 177
Tympanum 177
Ossicula auditus 180
Malleus 180
Incus 180
Os lenticulare 180
Stapes 180
Muskeln des mittleren Ohres. . 180
M. mallei 180
M. stapedius. 180
Tuba Eustachii. 180
Parasiten des mittleren Ohres . . 180
Inneres Ohr 181
Vestibulum 181
Canales semicirculares 181
Eröffnung des Vestibulum 181
Verletzung der Canales semicirculares. 181
Cochlea 182
Aquaeductus cochleae und vestibuli 183

Auge 183
Orbita 183
Augenlider 184
M. depressor palpebrae inferioris 184
Thränenwege 184
M. zygomaticolacrymalis . . . 185
Anlegung einer Thränenfistel . . 186
Bulbus oculi 186
Sclera 186
Cornea 186
Durchschneidung der Hornhautnerven 186
Ätzung der Cornea 186
Chorioidea 186
Corpus ciliare 187
Iris 187
M. dilatator iridis 187
Erweiterung der Pupille. . . 187
Retina 188
Linse 189
Glaskörper 189

Seite

Blutgefäße des Bulbus 189
Augenmuskeln 190
M. orbicularis 190
M. levator palpebrae superioris . 190
Mm. recti oculi 190
M. obliquus oculi superior. . . . 190
M. obliquus oculi inferior 190
M. retractor bulbi 190
Wirkungen der Augenmuskeln . . 191
Motorische Endplatten. 191
Drüsen der Augenhöhle 191
Gl. lacrymalis 191
Gl. Harderiana. 191
Gl. infraorbitalis 202

Nase 193
Cartilago narium 193
Cavum nasi 193
Septum narium cartilagineum . 194
Ductus nasopalatinus 194
Jacobson'sches Organ. 195
Nasenschleimhaut 195
Hintere Muscheln 196
Knorpelinseln. 196
Pathologische Anatomie 196
Nasenkatarrh 196
Vordere Muschel 196

Mundhöhle 196
Lippen 196
Zähne 197
Schneidezähne 197
Pathologische Anatomie 197
Backenzähne 198
Zahnwechsel 198
Milchgebiß 198
Gaumen. 199
Velum palatinum. 200
M. glossopalatinus 200
M. pharyngopalatinus. . . . 200
Tonsillen 200
M. levator veli palatini 200
M. tensor veli palatini. 200
Zunge 200
Nerven der Zunge 201
Muskeln der Zunge. 201
M. hyoglossus 201
M. genioglossus 201
M. styloglossus. 201
Processus styloideus 87 202
M. lingualis 202
Speicheldrüsen 202
Glandula infraorbitalis 202
Glandulae buccales superiores . . 203
Glandula buccalis inferior 203
Glandula mandibularis superficialis 203
Glandula parotis 203
Nerven der Gl. parotis 204
Aufsuchung des Ductus parotideus 204

Seite
Glandula submaxillaris 204
Tubulöser Teil der Gl. submaxillaris 205
Nerven der Gl. submaxillaris . . 207
Aufsuchung des Ductus submaxillaris 207
Glandula sublingualis. 208
Nerven der Gl. sublingualis . . . 208
Pathologische Anatomie der Speicheldrüsen 208

Respirations-Apparat.

Kehlkopf 208
Knorpel des Kehlkopfes 208
Ligamente des Kehlkopfes 209
Muskeln des Kehlkopfes. 210
M. cricothyreoideus 210
M. crico-arytaenoideus posticus . 210
M. crico-arytaenoideus lateralis . 210
M. thyreo-arytaenoideus 210
M. thyreo-epiglotticus 210
M. arytaenoideus transversus . . 210
M. glosso-epiglotticus 211
Gl. thyreoidea 211
Luftröhre 212
Tracheotomie 212
Lungen 213
Nerven der Lunge. 213
Pathologische Anatomie 213
Parasiten der Lunge. 214
Pleura 214
Pathologische Anatomie 214
Eröffnung der Pleurahöhle . . . 214
Exstirpationen der Lunge . . . 214
Lungenbewegung. 215
Thymus. 215

Digestions-Apparat.

Pharynx 215
M. stylopharyngeus. 215
Oesophagus 216
Nerven des Oesophagus 216
Unterbindung des Oesophagus . . 216
Magen 216
Nerven des Magens 217
Pathologische Anatomie 217
Parasiten des Magens 217
Anlegung einer Magenfistel . . . 217
Injektionen in den Magen . . . 217
Darmkanal 217
Dimensionen des Darmkanales . 60 217
Lymphfollikel 218
Nerven des Darmkanales 219
Pathologische Anatomie 219
Parasiten des Darmkanales . . . 219
Lage des Darmkanales 220
Leber. 221
Parasiten der Leber. 222
Exstirpation von Stücken d. Leber 222
Seite
Ductus choledochus 222
Gallenblase 222
Pathologische Anatomie 222
Aufsuchung des Ductus choledochus 222
Anlegung einer Gallenfistel . . . 223
Milz 223
Septicämie 224
Exstirpation der Milz 224
Pankreas 224
Nerven des Pankreas 225
Aufsuchung des Ductus pancreaticus. 225
Peritoneum 226
Omentum majus 227
Pathologische Anatomie des Peritoneum, Eisäcke 227
Parasiten des Peritoneum. . . . 227
Injektionen in die Bauchhöhle . 227

Harn-Apparat.

Nieren 227
Nierenbecken 228
Pathologische Anatomie der Nieren 228
Exstirpation der Nieren s. Unterbindung der Aa. renales 229
Ureteren 229
Unterbindung der Ureteren s. Unterbindung der Aa. renales . . 229
Harnblase. 229
Nerven der Harnblase 230
Harn 230
Pathologische Anatomie 230
Nebennieren 230
Exstirpation der Nebennieren . . 231

Geschlechts-Apparat.

Männliche Geschlechtsorgane . . . 231
Hoden 231
Epididymis 231
Ovarium masculinum 231
Samenfäden. 231
Kastration 231
Lage der Hoden 232
Canalis inguinalis 232
M. cremaster 157
Vasa deferentia 232
Aufsuchung des Vas deferens . . 232
Vesicula prostatica 233
Prostata. 234
Nerven der Prostata. 234
Pathologische Anatomie 234
Vesiculae seminales 234
Harnröhre. 234
Penis 235
Glandulae Cowperi 235
Glandulae praeputiales 235
Glandulae anales. 235

Seite

Weibliche Geschlechtsorgane . . . 236
Eierstöcke 236
Exstirpation des Ovarium . . . 236
Gebärmutter 236
Reizung des Uterus 237
Superfötation 238
Künstliche Befruchtung von Eiern . 238
Verschließung eines Cornu uteri . 238
Exstirpation eines Cornu uteri . 238
Muttertrompeten 238
Scheide 239
Verschließung einer Stelle der Vagina 239
Exstirpation eines Stückes der Vagina 239
Mesometria 240
Ligamentum uteri rotundum . . . 240
Äußere Geschlechtsteile 241
Labia 241
Clitoris 241
M. retractor praeputii clitoridis 241
Urethra 241
Begattungsversuche 241
Glandulae Cowperi 241
Glandulae praeputiales 241
Glandulae anales 241
Mammae 241
Milch 242

Muskeln am Beckenausgange . . . 242
Perinaeum 242
M. pubocavernosus 242
M. ischiocavernosus 242
M. bulbocavernosus 242
M. constrictor pudendi 242
M. levator ani 242
M. rectococcygeus 242
M. sphincter ani 243

Angiologie.

Herz.

Pericardium 244
Herz 244
Nerven des Herzens 245
Lage des Herzens 245
Lymphgefäße 245
Pathologische Anatomie 245
Einführung einer Nadel in das Herz 245
Bloßlegung des Herzens 245

Arterien des grofsen Kreislaufes.

Aorta adscendens 246
Aa. coronariae cordis 246
Arcus aortae 246
Truncus anonymus 247
Unterbindung des Truncus anonymus 247
A. carotis communis 248
A. thyreoidea superior 248
A. laryngea inferior 248
A. pharyngea adscendens 248
Unterbindung der A. carotis communis s. N. vagus 318
A. carotis externa 249
A. laryngea (superior) 249
A. occipitalis 249
A. lingualis 249
A. maxillaris externa 249
A. temporalis superficialis 249
A. maxillaris interna 251
A. carotis interna 252
A. communicans posterior . . . 252
A. ophthalmica superior 252
A. cerebri anterior 253
A. cerebri media 253

A. subclavia 253
Unterbindung der A. subclavia . . 253
Truncus cervicovertebralis . . . 253
A. vertebralis 254
A. cervicalis superficialis . . . 254
A. mammaria interna 254
Unterbindung der A. mammaria interna 255
A. intercostalis suprema 255
A. cervicalis profunda 255
A. transversa colli 255
A. axillaris 255
A. thoracico-acromialis 255
A. thoracica longa 255
A. subscapularis 255
A. circumflexa humeri anterior . 256
A. circumflexa humeri posterior . 256
A. profunda brachii 256
A. brachialis 256
A. radialis 256
A. ulnaris 257
Arcus volaris 257
Aorta descendens thoracica 257
Aa. intercostales 258
Aa. phrenicae superiores 258
Aorta descendens abdominalis 258
Unterbindung der Aorta abdominalis, Stenson'scher Versuch . . 258
A. coeliaca 259
Unterbindung der A. coeliaca . . 259
A. coronaria ventriculi sinistra . 259
A. lienalis 259
A. hepatica 260
Unterbindung der A. hepatica s. Aufsuchung des Ductus choledochus 222
A. mesenterica superior 260
Unterbindung der A. mesenterica superior 261
Aa. renales 261
Unterbindung der Aa. renales . . 261
Aa. lumbales communes I—VI . . . 262
Aa. spermaticae 262
A. mesenterica inferior 263
A. sacralis media 263

Seite

A. iliaca communis 263
Unterbindung der A. iliaca communis 263
A. iliolumbalis 263
A. vesicalis superior 263
A. uterina 264
Unterbindung der A. uterina. . . 261
A. iliaca interna 264
A. haemorrhoidalis media 264
A. obturatoria 264
A. ischiadica 264
A. sacralis lateralis 265
A. pudenda interna 265
A. iliaca externa 265
Unterbindung der A. iliaca externa s. Unterbindung der A. iliaca communis 263
A. epigastrica inferior. 265
A. cruralis 265
Unterbindung der A. cruralis . . 265
A. profunda femoris 266
A. circumflexa femoris lateralis . 266
A. circumflexa abdominis 266
A. articularis genu superficialis . 266
A. saphena magna 266
Unterbindung der A. saphena magna 267
A. tibialis posterior. 267
Arcus plantaris 267
A. poplitea 267
A. saphena parva. 267
A. tibialis anterior 267
A. peronaea 268
Unterbindung d. A. nutritia tibiae 268

Venen des grofsen Kreislaufes.

V. cava superior dextra 268
V. azygos 268
V. intercostalis suprema dextra . 269
V. phrenica superior dextra . . . 269
V. cava superior sinistra 269
V. coronaria cordis dextra. . . . 269
V. coronaria cordis media . . . 269
V. posterior ventriculi cordis sinistri 269
V. coronaria cordis magna . . . 269
V. phrenica superior sinistra . . 269
V. intercostalis suprema sinistra . 270
Kleinere Äste d. Vv. cav. superiores 270
V. mammaria interna. 270
Unterbindung der V. mammaria interna 255
V. thyreoidea inferior. 270
V. jugularis interna 270
Unterbindung der V. jugularis interna. s. N. vagus 318
V. lingualis 270
Sinus transversus 270
Sinus longitudinalis anterior. . . 270
Sinus longitudinalis posterior . . 271
Confluens sinuum 271
V. cerebri magna. 271
V. collateralis cerebri. 271
Sinus cavernosus. 271
V. ophthalmica superior. . . . 271
V. jugularis externa 271
Unterbindung der V. jugularis externa 272
V. facialis anterior 272
V. maxillaris externa 272
V. maxillaris interna 273
V. facialis posterior 273
V. temporalis superficialis. . . 274
V. ophthalmica externa . . . 274
V. vertebralis mediana 275
V. transversa scapulae 275
V. subclavia 275
V. axillaris 275
V. cephalica 275
V. brachialis 276
V. basilica. 276
V. cava inferior 276
Vv. phrenicae inferiores 276
Vv. renales 276
Unterbindung der Vv. renales s. Unterbindung der Aa. renales. 261
Vv. suprarenales 277
Vv. spermaticae internae 277
Vv. lumbales I—VI. 277
V. iliaca interna communis 277
V. iliaca interna 278
V. sacralis media. 278
V. haemorrhoidalis externa . . . 278
V. obturatoria 278
V. ischiadica 278
V. pudenda interna. 278
V. tibialis anterior 278
V. sacralis lateralis. 279
V. iliaca externa 279
V. iliolumbalis. 279
V. vesicalis superior 279
V. uterina 279
V. epigastrica inferior. 279
V. cruralis 279
Unterbindung der V. cruralis . . 279
V. profunda femoris 279
V. circumflexa abdominis 279
V. saphena magna 280
V. tibialis posterior. 280
V. poplitea 280
V. saphena parva 280
V. portarum 280
Unterbindung der V. portarum . . 280
V. coronaria ventriculi superior . . 281
V. mesenterica superior. 281
V. mesenterica inferior 281
Vv. hepaticae 281

Arterien und Venen des Lungenkreislaufes.

A. pulmonalis 281
Vv. pulmonales 284

Lymphgefäßsystem.

Seite

Lymphgefäße 282
Ductus thoracicus 282
Truncus lymphaticus communis dexter 282
Trunci lymphatici jugulares . . 282
Lymphdrüsen 282
Glandula facialis 282
Glandulae cervicales superficiales 282
Glandula cervicalis profunda. . . 282
Glandula masseterica 282
Glandulae axillares 282
Glandula scapularis. 282
Glandulae bronchiales 282
Glandulae mesentericae superiores 282
Glandulae mesentericae inferiores 283
Glandulae hypogastricae 283
Glandula inguinalis superior. . . 283
Glandula inguinalis inferior . . . 283
Glandula ischiadica. 283
Glandula poplitea 283

Neurologie.

Zentrales Nervensystem.

Rückenmark 284
Operationen am Rückenmark . . 284
Durchschneidung des Rückenmarkes 284
Partielle Durchschneidung des Rückenmarkes 285
Zerstörung des Lumbalteiles. . . 285
Reizung des Cervicalteiles. . . . 285
Mikroskopische Anatomie des Rückenmarkes 301
Subencephalon 286
Medulla oblongata 286
Zuckerstich. 287
Nocud vital. 288
Durchschneidung der Pyramidenstränge. 288
Pons Varolii 289
Pathologische Anatomie 289
Durchschneidung d. Pons Varolii . 289
Eminentia quadrigemina 289
Cerebellum. 289
Hemisphären 290
Zerstörung der Flocke des Cerebellum 290
Vermis 290
Crura cerebelli. 291
Exstirpation des Cerebellum . . . 291
Durchschneidung des Crus cerebelli ad pontem. 291
Vela medullaria 291
Cerebrum 291
Pedunculi cerebri 292
Durchschneidung des Pedunculus cerebri 292
Manègebewegung-Operation . . . 292
Epilepsie. 293

Seite

Substantia perforata media . . . 293
Tuber cinereum 293
Hypophysis cerebri. 293
Chiasma opticum. 293
Tractus optici 293
Substantiae perforatae laterales . 294
Trigona olfactoria 294
Ventriculus tertius 294
Thalami optici 294
Corpora striata 294
Commissura posterior. 295
Conarium 295
Commissura mollis 296
Commissura anterior 296
Fornix 296
Bulbi fornicis 296
Septum pellucidum. 296
Corpus callosum 296
Ventriculi laterales. 297
Corpora medullaria hemisphaer. cerebri. 297
Oberfläche der Hemisphären . . . 297
Lobus frontalis 297
Lobus olfactorius. 298
Lobus temporalis. 298
Lobus parietalis 299
Lobus occipitalis 299
Betrachtung des Gehirnes von oben 299
Betrachtung des Gehirnes von unten 300
Mikroskopische Anatomie des Gehirnes 300
Pathologische Anatomie des Gehirnes 302
Parasiten des Gehirnes. 302
Exstirpation der Großhirnhemisphären. 302
Blutlauf im lebenden Gehirn . . . 302
Operationen an der Großhirnrinde 303
Häute des Gehirnes und Rückenmarkes 303
Entleerung von Cerebrospinalflüssigkeit 303

Peripherisches Nervensystem.

Hirnnerven 304
N. olfactorius 304
Durchschneidung des N. olfactorius 301
N. opticus 304
Durchschneidung des N. opticus. . 304
N. oculomotorius 305
Durchschneidung des N. oculomotorius. 305
N. trochlearis 306
N. trigeminus 306
N. ophthalmicus 306
N. maxillaris superior 307
Durchschneidung des N. ophthalmicus 308
Durchschneidung des N. infraorbitalis. 309

Seite

N. maxillaris inferior 310
Durchschneidung des N. lingualis . 311
Durchschneidung des N. mandibularis 311
N. abducens 312
Durchschneidung des N. abducens . 312
N. facialis 312
Durchschneidung der Chorda tympani 313
Durchschneidung des N. facialis . 314
N. acusticus 314
Durchschneidung des N. acusticus . 314
N. glossopharyngeus 315
Ausreißung des N. glossopharyngeus 315
Durchschneidung desselben s. N. hypoglossus 322
N. vagus 316
Durchschneidung des N. vagus . . 318
N. accessorius 320
Durchschneidung des N. accessorius 320
N. hypoglossus 322
Durchschneidung des N. hypoglossus 322

Rückenmarksnerven 323
Plexus cervicalis 324
N. cervicalis I 326
N. cervicalis II 326
N. occipitalis major 326
N. occipitalis minor 326
N. cervicalis III 328
N. auricularis magnus 328
N. cervicalis IV 328
N. subcutaneus colli inferior . 328
Nn. supraclaviculares 328
N. phrenicus 328
Durchschneidung des N. phrenicus 329
Plexus brachialis 330
N. cervicalis V 330
N. suprascapularis 330
Nn. thoracici posteriores . . . 330
N. thoracicus longus 330
Nn. thoracici anteriores . . . 330
Nn. subscapulares 330
N. thoracicodorsalis 330
Tabelle der Verteilung des Plexus brachialis 331
N. cutaneus brachii minor . . . 332
N. cutaneus brachii major . . . 332
N. perforans brachii 332
N. axillaris 332
N. medianus 332
Durchschneidung des N. medianus 333
N. ulnaris 333
N. radialis 334
N. longissimus pectoris 335
Durchschneidung des Plexus brachialis 335
Nn. dorsales 336
Plexus lumbalis 336
Nn. lumbales I—III 337

Seite

N. lumbalis IV 337
N. iliohypogastricus 337
N. cutaneus femoris anterior . 337
N. lumbalis V 338
N. genitocruralis 338
N. spermaticus externus . . . 338
N. cruralis 339
Durchschneidung des N. cruralis . 339
N. saphenus major 340
Durchschneidung des N. saphenus major s. Unterbindung der A. saphena magna 267
N. lumbalis VI 340
N. obturatorius 340
N. lumbalis VII 340
N. gluteus superior 340
N. gluteus inferior 341
N. cutaneus femoris posterior . 341
N. ischiadicus 341
Durchschneidung des N. ischiadicus 341
N. cutaneus cruris posterior . 342
N. peronaeus 342
Durchschneidung des N. peronaeus 342
N. tibialis 343
Durchschneidung des N. tibialis . 343
N. saphenus minor 343
Plexus sacralis 343
N. sacralis I 344
N. sacralis II 344
N. pudendus 344
N. dorsalis penis s. clitoridis. 344
Genitalnervenkörperchen 345
N. sacralis III 345
Nn. haemorrhoidales medii . . 345
N. sacralis IV 345
N. haemorrhoidalis inferior . . 345
Plexus coccygeus 345
N. coccygeus lateralis 345

Sympathisches Nervensystem.

Kopfteil 346
Ganglion ciliare 346
Ganglion sphenopalatinum . . 347
N. petrosus superficialis major 347
N. petrosus profundus major 347
Ganglia otica 347
N. petrosus superficialis minor 347
Durchschneidung der Nn. petrosi superficiales 348
Ganglion maxillare 348
Halsteil 348
Ganglion intercaroticum . . . 348
Ganglion cervicale superius . . 348
Exstirpation des Ganglion cervicale superius 348
N. sympathicus 348
Durchschneidung des N. sympathicus am Halse s. N. vagus . . 318
Ganglion cervicale inferius . . 349
Exstirpation des Ganglion cervicale inferius 349

	Seite
Brustteil	350
Ganglia dorsalia I—XII	350
Plexus cardiacus	350
Ganglion cardiacum	350
Plexus coronarii cordis	351
Plexus pulmonales	351
Plexus aorticus thoracicus	351
Exstirpation des Plexus cardiacus	351
Bauchteil	351
N. sympathicus	351
Aufsuchung des N. sympathicus in der Bauchhöhle	351
Ganglia lumbalia I—VII	351
N. splanchnicus	351
Durchschneidung des N. splanchnicus	352
Ganglia coeliaca	353
Exstirpation der Ganglia coeliaca	353
Plexus coeliacus	353
Plexus mesentericus superior	353
Plexus renalis	353
Exstirpation des Plexus renalis s. *Unterbindung der A. renalis*	261
Plexus spermaticus	354
N. spermaticus internus	354
Plexus aorticus abdominalis	354
Exstirpation des Plexus aorticus abdominalis	354
Ganglion mesentericum (inferius)	354
Exstirpation des Ganglion mesentericum	355
Ganglion mesentericum (inferius) accessorium	355
Plexus mesentericus inferior	355
N. mesentericus inferior	355
Plexus hypogastrici	355
Ganglion hypogastricum	356
N. hypogastricus	356
Nn. haemorrhoidales superiores	356
Aufsuchung des N. hypogastricus	356
Ganglion uterinum	356
Plexus vaginalis	356
Plexus cavernosus	357
Plexus haemorrhoidalis	357
Ganglia sacralia I—IV	357
Ganglia coccygea I—II	357
Ganglion coccygeum infimum	357
Plexus sacralis medius	357

Literatur-Verzeichnis 358
Verzeichnis der Operationen 382

Allgemeine Anatomie.

EINLEITUNG.

Naturgeschichte.

Das Kaninchen — Lepus cuniculus — gehört zur Ordnung der Nager (Rodentia Linné, Rosores Storr., Rongeurs). Die Nager haben wurzellose Schneidezähne, Eckzähne fehlen, die Backenzähne zeigen quere Schmelzfalten (Dentes complicati). Die Gelenkhöhle für den Unterkiefer gestattet diesem kaum eine Seitenbewegung (*1* — d. h. Nr. *1* des Litteraturverzeichnisses).

Familiencharakter der Leporinen.

Zahnformel $i\ \frac{2}{1}$, $m\ \frac{5}{5}$ oder $\frac{6}{5}$. Zähne wurzellos. Hirnteil des Schädels gestreckt. Foramina optica in der Medianlinie vereinigt. Processus zygomaticus des Oberkieferbeines mit einer Wurzel. Foramen infraorbitale klein. Vorderfläche des Oberkiefers von einer größeren (Lagomys) oder mehreren kleineren (Lepus) Öffnungen durchbrochen. Knöcherner Gaumen sehr kurz, nur eine Brücke zwischen den mittleren Backenzähnen bildend. Foramina incisiva groß, herzförmig. Schlüsselbeine verschieden entwickelt. Fibula rudimentär, nach unten mit der Tibia verschmolzen. Innenfläche der Backen eine Strecke lang behaart. Coecum groß, colonartig (*1*).

Charakteristisch für die Leporinen ist die Anordnung der oberen Schneidezähne. Hinter zwei oberen großen gefurchten Schneidezähnen stehen noch zwei kleinere Zähnchen, während im Unterkiefer nur zwei Schneidezähne vorhanden sind.

Gattungscharakter von Lepus.

Backenzähne $\frac{6}{5}$. Ohren groß und lang. Schlüsselbeine rudimentär. Schwanz kurz, buschig. Hinterfüße lang, stärker als die vorderen. Vorn 5, hinten 4 Zehen, die Fußsohlen sind behaart.

Was das paläontologische Alter anlangt, so ist die Gattung Lepus in das europäische Pliocän zurückverfolgt (*569*).

Artcharakter von Lepus vulgaris,

Linné, europaeus Pallas, timidus aut., Lièvre. Ohren länger als der Kopf, an der Spitze schwarz. Farbe braungelb, schwärzlich eingesprengt, im Nacken

gelbrötlich, ebenso die lateralen Flächen der Extremitäten; die medialen Flächen der letzteren, sowie der Bauch und die ventrale Seite des Schwanzes weiß, die dorsale Fläche des letzteren schwarz. Iris gelbbräunlich, Extremitäten und namentlich der Tarsus im Vergleich zum Kaninchen relativ lang.

Lepus variabilis.

Der Alpenhase oder Schneehase, kommt auch in Grönland vor u. s. w., wird im Winter weiß. Zwei Schädel, welche die zweite deutsche Nordpolexpedition 1869/70 mitgebracht hatte und welche sich in der Sammlung des Herrn Amtsrat Struckmann in Hannover befinden, sind kürzer, kleiner, aber relativ breiter als gewöhnliche Hasenschädel und lassen die Zusammensetzung des knöchernen Gaumens aus vier durch Nähte getrennten Knochenplatten erkennen. Derselbe ist ebenfalls und zwar in transversaler Richtung beim Schneehasen breiter.

Lepus cuniculus ferus.

Das wilde Kaninchen. (Lepus Magellanicus. Lapin. Rabbit. Robbeken. Cony. Coniglio. Conejo. Coelho. Karnickel. Kaning. Kanin. Cwningen. Chinesisch t'utzu, s. *182*.) Farbe oben graubräunlich, unterwärts, namentlich die Kehle, der Bauch und die mediale Fläche der Oberschenkel, weiß. Brust grau, Iris braun. Schwanz oben schwärzlichgrau, unten weiß. Nacken gelbrötlich, auch der Rücken ins rostfarbige spielend. Ohren ein wenig kürzer als der Kopf. Tarsus relativ kurz. Wiegt bis 1,5 kg.

Bei einem etwa dreivierteljährigen Kaninchen von der Insel Borkum (Geschenk des Herrn Hotelbesitzer Bakker daselbst) betrug die Länge von den Lippen bis zur Schwanzwurzel 31 cm, von der Schulter bis zur Schwanzwurzel 22 cm, die ganze Länge in hockender Stellung (Fig. 1, S. 8) 24—25 cm, die Länge des Kopfes 85 mm; das Gewicht 750 g.

Das Vaterland des Kaninchens ist Afrika, das südliche Europa, Griechenland und Spanien, von wo diese Thiere in das übrige Europa verpflanzt worden sind. Wild finden sie sich in den wärmsten Gegenden von Asien und Afrika, am persischen Meerbusen, am Kap der guten Hoffnung, in Lybien, in Senegal, in Oberguinea. Viele giebt es in Portugal, Spanien, Italien, Frankreich, Holland, England, Deutschland, besonders in den Dünen der Nordsee, ebenso in den Rheinlanden. Auch in Norwegen kommen sie noch fort und in den Ländern an der Hudsons-Bay, ferner im nördlichen und östlichen Asien, in Kamtschatka. In Schweden kannte Linné sie nur gezähmt; von Europa sind sie nach Amerika gebracht worden, wo sie sich in Südamerika und auf den französischen Inseln außerordentlich vermehrt haben.

Das wilde Kaninchen lebt in sandigem Boden, vermeidet festes und steiniges Terrain. Es gräbt sich weitläufige Höhlen mit mehreren Ausgängen, welche oft rechtwinklig verlaufen. Am Ende dieser Gänge ist die mit Heu und den Bauchhaaren des Weibchens ausgestattete Lagerkammer, deren Eingang so eng als möglich ist. Jedes Paar hat seinen eigenen Bau. Das Weibchen verbirgt seine Jungen in einer solchen Abteilung, und verstopft deren Eingang mit Heu und dergl., während es seiner Nahrung nachgeht.

Spielarten des wilden Kaninchens sind mehrere bekannt. Das Angora-Kaninchen, russisches Kaninchen, Lepus cuniculus angorensis, Seidenhase, mit langem, feinem, seidenartigem Haar findet sich um Angora in Kleinasien; es kommt aber auch in Europa fort. Es hat kürzere Ohren, ist grau, weiß oder braun; das bis 10—12 cm lange Haar wird durch Auskämmen oder durch Rupfen (*815*) gewonnen, zu Hüten verarbeitet, wie auch die Haut anderer Kaninchenrassen als Pelzwerk benutzt wird. Das langgeschwänzte Kaninchen lebt jenseits des Baikal-Sees; das ungeschwänzte in Brasilien und in Mexiko; eine besonders interessante Varietät ist das Kaninchen von Porto Santo, einer Insel bei Madeira (vergl. *8*).

Lepus cuniculus domesticus.

Die Farbe ist grau, graurötlich, schwarz, weiß (Albinos mit roter Iris), gefleckt. Iris braun. Ohren etwa so lang wie der Kopf.

Zahme Weibchen graben sich, wenn sie irgend können, am Ende der Trächtigkeit eine eigene Lagerkammer, in welcher die Jungen vor den Angriffen der Männchen, die sie auffressen, geschützt sind.

Das Kaninchen ist, wie der Hase, 30—31 Tage trächtig, und bringt 7—8 mal im Jahre 3—9 Junge zur Welt. Dieselben sind neun Tage blind, indem die Augenlidspalte durch Verwachsung der Epithelbekleidungen ihrer Ränder geschlossen ist. Angeblich sind sie auch nackt, die Haarspitzen jedoch mit der Lupe zu erkennen. Nach fünf Monaten sind die Jungen zeugungsfähig; die Paarung erfolgt jedoch gewöhnlich erst, wenn sie ein halbes Jahr alt geworden sind, und ausgewachsen sind die Tiere nicht vor dem Ablauf des ersten Lebensjahres. Die Fruchtbarkeit des Kaninchens ist zum Sprichwort geworden, und nach erlangter Geschlechtsreife ist das Leben der Weibchen kaum etwas anderes, als ein beständiges Tragen und Gebären, denn die Geburten folgen meist alle fünf Wochen hintereinander. Nimmt man für wärmere Klimate an, daß ein Weibchen jährlich 7 mal 8 Junge zur Welt bringt, so steigt die Nachkommenschaft, vorausgesetzt, daß alle am Leben bleiben, binnen vier Jahren auf 1 274 840 (*2*). Das zahme Kaninchen ist noch fruchtbarer; es hat unter günstigen Umständen jährlich wohl 10—11 mal und nicht selten 12 Junge, meist jedoch nur 7—8 im Durchschnitt, jährlich 9—10 mal, im Ganzen beispielsweise 73 Junge in einem Jahre (*25*). Bei sehr jungen Weibchen ist die Anzahl der Embryonen eine geringere: z. B. 4—5.

Für entwicklungsgeschichtliche Studien sind Kaninchenembryonen sehr geeignet und vielfach benutzt. Um der Altersbestimmung sicher zu sein, ist die Paarung unmittelbar zu überwachen. Folgende Darstellung liegt darüber vor (*5*).

Es ist beim Kaninchen nicht leicht, den Augenblick der Begattung mit Sicherheit zu beobachten. Zwar setzen sich die Männchen, sobald man sie zu den Weibchen bringt, sogleich auf dieselben und machen Begattungsbewegungen. Allein dabei findet die Begattung noch nicht wirklich statt. Das Weibchen muß erst einwilligen. Es ist aber auch nicht leicht, sich zu überzeugen, wann die Weibchen brünstig sind. Sind sie es im hohen Grade, so sind sie sehr unruhig, springen herum, setzen sich auf andere Weibchen, und

lassen einen grunzenden Ton hören. — Auch erscheinen Vulva und Scheide zu dieser Zeit blutreicher und turgeszierender, als zu anderer Zeit, so daß man daran ein Zeichen hat. Die Begattung erkennt man aber auf folgende Weise. Wenn das Männchen auf dem Weibchen sitzt, streckt sich dieses plötzlich aus, die Hinterpfoten weit nach hinten. In demselben Augenblick erfolgt die Ejakulation, und das Männchen macht einen heftigen Satz nach rückwärts, von dem Weibchen herunter. Beide setzen sich dann ruhig in eine Ecke, so heftig oft die Jagd vorher war. Meist fängt dann das Weibchen nach 10 Minuten bis einer Viertelstunde wieder an, das Männchen aufzureizen, beißt es, springt über ihm hin und her, bis die Begattung nochmals erfolgt, und so fort. Untersucht man das Weibchen sogleich nach der Begattung, so findet man in der Vulva und Scheide immer reichliche Samenfäden und kann sich auch noch dadurch von der wirklich stattgefundenen Begattung überzeugen. Es ist nur meist sehr langweilig und zeitraubend, diesen Augenblick bei fremd zusammengesetzten Tieren abzuwarten. — (Vergl. a. *756*.) — Die Eier, welche sehr durchsichtig sind, zeigen sich 12 und 16 Stunden nach der Begattung schon ein gutes Stück in der Tube fortgerückt.

Es wird auch angegeben (*4*), daß ein Weibchen, welches beim Männchen gewesen ist, von den andern Weibchen angegriffen und gebissen werde. Es scheint sich jedoch nur um das gewöhnliche Verhalten zu handeln, welches zusammen aufbewahrte Tiere gegen fremde einzuschlagen pflegen.

Die Begattung findet mitunter 24 Stunden nach dem Werfen, meist einige Tage nachher, seltener erst nach etwa fünf Wochen statt, wenn die Jungen das Nest verlassen haben. Hiernach scheint die Brunstperiode letzteren Termin einzuhalten.

Das wilde Kaninchen soll 8—10, das zahme 7—8 Jahre alt werden.

Unterschiede des Geschlechtes sind, abgesehen von den selbstverständlichen, nur im Bau des Thorax vorhanden, der bei den Männchen an seinem oberen Ende etwas enger ist. Das Durchschnittsgewicht eines ausgewachsenen Tieres kann man zu 2 kg annehmen; die Weibchen werden etwas größer als die Männchen.

Wenn das Kaninchen erschreckt wird, so führt es im Sitzen einen Schlag mit beiden Fußsohlen auf den Boden, der laut genug hörbar ist, um den übrigen als Warnungszeichen zu dienen. Sind mehrere Männchen und Weibchen beisammen, so führen die ersteren in der Brunstzeit erbitterte Kämpfe untereinander auf, wobei sie ein eigentümliches Grunzen hören lassen (s. Neurologie, Thalamus opticus). Sonst schreit das Kaninchen nur bei intensivem Schmerz (S. 7), oder aus Angst. Trotz seiner geringen Intelligenz besitzt dasselbe hinlängliches Gedächtnis. Tiere, die einmal eine schmerzhafte Operation überstanden haben, schreien in angstvoller Erinnerung, sobald sie zum zweiten Male auf das Operationsbrett gebunden werden. Es ist dabei zu bemerken, daß unter den Operationen nur die Durchschneidung des N. trigeminus in den meisten Fällen und diejenige des N. ischiadicus mitunter Schmerzensäußerungen hervorrufen. Die bei den erwähnten Kämpfen überwundenen Männchen werden nicht selten an den Geschlechtsteilen verletzt und Eiterungen an den letzteren werden, obgleich sie traumatischer Natur sind, zuweilen irrtümlich für Syphilis angesprochen (S. 23). Sie kommen

nur bei den Männchen vor. Kaninchen, welche mit Fleisch gefüttert worden sind, suchen mitunter sich analoge Kost zu verschaffen, indem sie ihren Genossen die langen Ohren wie ein Krautblatt abfressen.

Nach dem Gesagten sind die Kaninchen keineswegs ganz harmlose Tiere, wofür sie gehalten werden. Die Männchen töten, wie oben erwähnt, regelmäßig die neugebornen Jungen, wenn sie zu denselben gelangen können; auch manche Mütter beißen sie tot oder fressen sie vollständig auf. Es soll dies namentlich von Weibchen geschehen, die wunde Zitzen haben.

Jene anscheinende Indolenz, welche sich beim gegenseitigen Abfressen der Ohren wie in dem standhaften Ertragen von Operationen zeigt, ist offenbar als ein Streben, sich tot zu stellen, aufzufassen, wie es z. B. bei Käfern vorkommt, und so von Feinden verschont zu werden, gegen die das Kaninchen keine Waffen hat. Im Notfalle flüchtet es sogar in tieferes Wasser und ich habe in solchem einen Kampf mit einem kleinen Hunde gesehen, welcher erst mit dem Tode des Kaninchens endigte. Zur Wehre setzen sich regelmäßig die Weibchen, welche Junge haben, gegen kleinere Raubtiere; ich habe ein Gefecht von mehreren Weibchen gegen einen großen Kater beobachtet, der in den Stall eingedrungen war, aber vollständig im Schach gehalten wurde. Die aufgeregten Mütter umstellten die Katze im Kreise und sprangen zähnefletschend auf sie ein, bis Hilfe herbeikam. Übrigens sollen die Kaninchen sich auch sonst gegen Katzen zur Wehre setzen.

Bei den hier vorliegenden Untersuchungen wurde ausschließlich das zahme Kaninchen, Lepus cuniculus domesticus, benutzt, und zwar beziehen sich alle Angaben, wo nicht ausdrücklich etwas anderes bemerkt wurde, auf das in Deutschland gewöhnliche Hauskaninchen, welches hier zum Unterschiede als deutsches Kaninchen bezeichnet werden soll.

Rassen des zahmen Kaninchens. Seit dem Erscheinen der ersten Auflage sind eine große Anzahl von Spielarten teils neu durch künstliche Züchtung entstanden, teils in größerer Anzahl nach Deutschland eingeführt worden. Schon früher hatten Ludwig in Leipzig und Heidenhain (*5*) in Breslau sog. französische Kaninchen zu experimentellen Zwecken benutzt und eine breitköpfige Art wurde aus Heidelberg (*6*) erwähnt. Nach dem Kriege von 1870—71 wurden erstere in großer Anzahl importiert, es bildeten sich überall Vereine für (Geflügel- und) Kaninchenzucht, besondere Zeitschriften (z. B. *4*) entstanden, um freilich bald wieder einzugehen. So lange es noch Hasen giebt, wird das Fleisch der letzteren dem weißlichen Kaninchenfleisch vorgezogen werden, auch stellte sich bald heraus, daß die Beschaffung des Futters für eine Anzahl großer französischer Kaninchen in nördlicheren Ländern während des langen Winters zu teuer werde. Ein französisches Kaninchen, welches beinahe so schwer ist wie zwei deutsche, frißt aber auch etwa eben so viel wie zwei der letzteren. Die Fütterungskosten und die Erzeugungskosten eines Kilogramms Schlachtgewicht sind ebenfalls nahezu dieselben (*7*). Dazu vertragen manche Rassen das nordische Klima schlecht. Selbst in den wissenschaftlichen Instituten wurden die Spielarten von größerem Körpergewicht teilweise wieder abgeschafft, obgleich sie beim Operieren manche Bequemlichkeiten darbieten.

In Folge dieser Umstände vollzogen sich nun aber zahlreiche Kreuzungen zwischen den deutschen domestizierten Kaninchen und jenen fremden Rassen. Während für die erste Auflage ausschließlich das damals in Deutschland

überall verbreitete Kaninchen, jener alte Liebling der Physiologen, benutzt werden konnte, sind jetzt die Mischlinge von halbem, Viertels- und Achtelblut zufolge aller möglichen unbeaufsichtigten Kreuzungen so überwiegend, dass es, wenigstens in der Gegend von Göttingen, schwierig ist, sich des reinen Blutes eines anscheinend deutschen Kaninchens (von höchstens 2 kg Körpergewicht) zu vergewissern. Von Wichtigkeit wären diese Verhältnisse, wenn es sich um die Mischung mit sog. Leporiden handelt (s. unten).

Als hauptsächlichste Spielarten werden aufgezählt (*8*—*18*) das deutsche Kaninchen, französische Kaninchen, Gehegekaninchen, Silberkaninchen, Riesenkaninchen, Widderkaninchen, Angorakaninchen und Hasenkaninchen. Es giebt aber noch eine Menge Unterabteilungen, wie sich sogleich zeigen wird. Auch ist zu bemerken, daß manche der genannten Rassen weder gut charakterisiert, noch überhaupt von Dauer sein dürften, unter gleichen Namen kommen im Handel sehr verschiedenartige Spielarten vor.

Als einigermaßen konstante Rassen sind nur das deutsche Kaninchen, das Angora- und Widderkaninchen zu betrachten.

1. Das *deutsche Kaninchen*. Lepus cuniculus domesticus. Stallhase, Kielhase. Gewöhnliches Hauskaninchen (Fig. 1). Kaum 2 kg schwer, in mannigfaltigen Farben: grau, bläulich, gelbrötlich, schwarz, weiß (Albino), gescheckt.

Fig. 1.



Deutsches Kaninchen. V. 1/6.

Das *holländische Kaninchen*. Nicard. Scheint eine durch Färbung ausgezeichnete, kleinere Spielart des deutschen zu sein. Das Gewicht kann bis 567 g sinken (*8*, S. 107).

2. Das *Gehegekaninchen*. Lapin de Garonne. Wiegt 2,5—3 kg, Farbe wie bei dem vorigen, ist ein kürzlich domestiziertes, durch Züchtung und Fütterung schwerer gewordenes, wildes Kaninchen, das in Frankreich im Freien gezogen wird.

3. Das *französische Kaninchen*. Lapin ordinaire, schlichtweg Lapin genannt. Belgisches Kaninchen. Körpergewicht wie bei dem vorigen. Farbe meist grau, auch schwarz, weiß oder gescheckt. Ist besonders fruchtbar (10 Junge). Ist ein domestiziertes Gehegekaninchen.

4. Das *Silberkaninchen*. Lepus cuniculus argenteus. Lapin argenté. Lapin à fourrure. Silvergrey. Silver Rabbit. Pelzkaninchen. Farbe silbergrau. Abart des vorigen oder des deutschen Kaninchens.

Eine Unterabteilung des Silberkaninchens bildet *Lepus cuniculus nigripes* (*11*). Himalayakaninchen, Russisches, Polnisches, Chinesisches Kaninchen. Weiß (Albino) mit schwarzen Füßen, Ohren und Nase. Sie entstehen durch Kreuzung von silbergrauen mit *Chinchillakaninchen* (*8*). Letztere werden als eine mäusefarbige Unterrasse der Silberkaninchen bezeichnet.

Heidenhain bezeichnet die französischen Kaninchen in Breslau als braun am Rücken, grau am Bauche, langhaarig, mit sehr großen Ohren; sie bluten leichter aus der V. jugularis interna beim Ausreißen des N. accessorius aus

dem Foramen jugulare, weil Vene und Nerv bei dieser Spielart fester verwachsen sind.

5. Das *Widderkaninchen*. Afrikanisches Kaninchen. Lapin bélier. Lop-ear. Körpergewicht 5—7 kg. Farbe grau, hellgelb, schwarz oder weiß. Bringen 4 bis 6 mal durchschnittlich 4 Junge. Charakteristisch sind die langen und breiten, herabhängenden Ohren, die eine Länge von einer Ohrspitze zur anderen bis 55 cm bei einer Breite von 14 cm erreichen (*8*). So beschaffene Kaninchen werden als »full-lops« bezeichnet; hängen die Ohren nicht herab, sondern sind sie horizontal gerichtet wie ein aus dem Wasser erhobenes Ruder, so heißen sie »oar-lops«.

Bei älteren Tieren bilden sich transversale schlaffe Hautfalten am Halse, die bis zur Schnauze ausgedehnt werden können.

Der Schädel dieser Rasse ist speziell untersucht worden (*8*). Man könnte glauben, das Herabhängen der Ohren sei Folge des Nichtgebrauches der Ohrmuskeln, das Widderkaninchen soll aber einer Kreuzung zwischen dem französischen Kaninchen und dem Kaphasen (Lepus capensis) seine Entstehung verdanken. Dieser Hase hat nämlich längere Ohren — bis 138 mm lang (*9*, S. 97), während sie beim wilden Kaninchen 78, beim gewöhnlichen Hasen 104 mm lang werden. Dabei steht die Schädellänge zwischen Hase und Kaninchen in der Mitte. — In Betreff des Widderkaninchens ist jedoch keineswegs das äußere Ohr allein beteiligt, vielmehr zeigt sich der äußere knöcherne Gehörgang nach vorn gerichtet und verschoben. Bei Individuen, die nur ein herabhängendes Ohr besitzen (half-lops, s. Fig. 2), was häufig vorkommt, tritt die Verschiebung des Meatus auditorius externus nur an dieser Seite auf, was jedoch auch bei französischen Kaninchen, die kein hängendes Ohr haben, sich zeigt (Fig. 2). Bei den erstgenannten können fast sämmtliche Schädelknochen beteiligt, der Schädel asymmetrisch, die Knochen auf der affizierten Seite in sagittaler Richtung verlängert sein; nicht selten fehlen ein oder beide äußere Ohren gänzlich. Alle diese Umstände deuten offenbar auf pathologische Veränderungen, die in früher Embryonalzeit aufgetreten sind. Übrigens ist der Schädel zwar viel länger und höher wie beim wilden Kaninchen und beim deutschen Kaninchen, keineswegs aber entsprechend breiter, und dies scheint für das französische Kaninchen und seine Abkömmlinge überhaupt zu gelten (S. 13).

Fig. 2.



Widderkaninchen mit einem Hängeohr (half-lop). V. etwa 1/6. Nach Delamer s. *8*, S. 108.

Kleinere Abarten des Widderkaninchens werden als andalusisches Ka-

ninchen, amerikanisches Kaninchen, Bulldoggenkaninchen, Dachs-Widderkaninchen bezeichnet; eine Kreuzung des Widderkaninchens mit dem französischen oder dem Gehegekaninchen, als Normandiner-, Lyoner- oder Languedoc-Kaninchen, Lapin Rouennais.

6. Das *Riesenkaninchen*. Lapin géant. Belgisches Riesenkaninchen. Patagonisches Kaninchen. Besonders große Sorte des französischen Kaninchens, 7—8 kg schwer, aber nicht so fruchtbar wie letzteres. Das in England gezüchtete patagonische Kaninchen oder englische Riesenkaninchen scheint nur in der übrigens variablen Färbung zu differieren.

7. Das *Angorakaninchen* (s. S. 5).

8. Das *Hasenkaninchen*. Leporide. Lepus Darwini, Zürn. Lièvre-Lapin. Es giebt domestizierte Kaninchen, welche in Färbung vollkommen dem Hasen gleichen, an Körpergröße und äußerlich wahrnehmbaren Eigenschaften etwa die Mitte zwischen beiden Arten halten. Namentlich sind die hinteren Extremitäten stärker entwickelt und die Ohren länger als beim deutschen Kaninchen. Für den Laien haben diese Tiere, von denen eine schöne Zucht z. B. im zoologischen Garten in Berlin existiert (1882), eine so frappante Ähnlichkeit mit Hasen, daß die Vermuthung nahe liegt, ein solches Hasenkaninchen könnte, wenn dasselbe zufällig in Freiheit angetroffen würde, für einen wilden Hasen gehalten oder jedenfalls für einen Bastard zwischen Hasen und Kaninchen genommen werden.

Trotzdem handelt es sich für gewöhnlich um nichts weiter, als um französische Kaninchen von Hasenfarbe. Dies sind die unechten Leporiden, wie sie hier in dem Falle genannt werden sollen, daß sie fälschlich für Bastarde ausgegeben wurden. Mit dem Ausdruck Hasenkaninchen sind also hasenfarbige französische Kaninchen *ohne* Rücksicht auf ihre derartige Abstammung gemeint. Als »Leporiden« wird übrigens gewöhnlich (*1*) eine zoologische Unterordnung bezeichnet, welche als einzige Familie die Leporinen enthält.

Es giebt nun eine Anzahl von Mittheilungen (*10*), wonach es gelungen sein soll, Bastarde zwischen Hasen und Kaninchen zu züchten. Zum Teil sollen diese Bastarde sowohl untereinander, als mit den Stammarten gepaart, fruchtbar gewesen sein. Mit einer Ausnahme haben sich jedoch sämmtliche bezügliche Angaben als auf mehr oder weniger absichtlicher Täuschung beruhend herausgestellt (*12*, *13*, *14*). Weshalb eine solche unternommen werden konnte, erklärt sich aus dem Umstande, daß Kaninchen in Frankreich gegessen werden, was eine Zeitlang auch in Deutschland der Fall war. Als Handelsartikel schien ein Tier höheren Wert zu haben, wenn dem Käufer versichert werden konnte, ersteres sei wenigstens ein halber Hase. Man hat sich dabei zu erinnern, daß das Kaninchenfleisch eine weißliche (S. 7) und süßlich schmeckende Beschaffenheit hat und daß die Hasen seit der ersten Revolution in Frankreich seltener geworden sind. Auch werden Hasenfelle im Handel relativ höheren Wert haben.

Aus dem Gesagten mag sich erklären, weshalb manche Erzählungen einen zum Teil bedenklichen Eindruck machen: z. B. die Geschichte (*185*) von einem Hasenweibchen, welches infolge der Begattung mit einem Kaninchenmännchen sieben Junge zur Welt brachte, während der Hase sonst 1—3 (S. 12) produziert. Offenbar kann aber die Anzahl sich periodisch öffnender

Graaf'scher Follikel durch die fremdartige Begattung nicht verändert werden. Man erkennt das Bestreben eines Laien, eine zwischen Hase und Kaninchen in der Mitte stehende Zucht zu liefern. Ferner der Fall von einem Hasenweibchen, welchem der Schwanz durch Abbindung entfernt werden mußte, damit das Tier die Begattung nicht hindern konnte. Wenn letzterer Versuch etwas helfen sollte, müßte wohl der Schwanz bis auf seine Wurzel am Os sacrum entfernt werden, welche Operation nicht ausgeführt zu sein scheint.

Hasen und Kaninchen leben in Feindschaft; zusammen eingesperrt, greift das Kaninchen, mag das betreffende Paar verschiedenen Geschlechtes sein oder nicht, den Hasen an und tötet ihn durch Bisse — meist in die Halsvenen (*15*), während der Hase, ohne sich zu verteidigen, nur zu entfliehen sucht und sich dabei oft tödlich beschädigt, wenn beide Tiere in engem Raume eingeschlossen sind. In der Freiheit verlassen sogar die Hasen solche Gegenden, in denen wilde Kaninchen in größerer Zahl sich angesiedelt haben. Hierin liegen die Schwierigkeiten der künstlichen Bastardzüchtung, während letztere in der Freiheit offenbar niemals zu Stande kommt. Man muß deshalb Hasen und Kaninchen verschiedenen Geschlechtes von frühester Jugend an, sobald sie allein fressen können, zusammen aufziehen und Individuen der eigenen Art von jedem Teile des Paares fernhalten. Sollte trotzdem sich Feindschaft zwischen beiden Gliedern des Paares entwickeln, so könnte man sie durch ein Gitter isolieren, in welchem eine ventilartige Klappe angebracht ist, die dem Hasen Zugang zum Kaninchen verstattet, aber nicht umgekehrt. Indem ersterer in einer auf diese Art kommunizierenden Abteilung des gemeinschaftlichen Stalles gesichert wäre, ließe sich das Eintreten der Brunstperiode abwarten, wodurch die Kämpfe wenigstens anderen Charakter annehmen würden. Leider gehen die kleinen Hasen in der Gefangenschaft häufig zu Grunde, ehe sie das Pubertätsalter erreichen.

Die oben als Ausnahme erwähnten einzigen positiven Resultate hat Dr. Conrad, Professor der Staatswissenschaften in Halle, auf dem oben angedeuteten Wege erhalten (*10*). Im Jahre 1866 wurden zu Plochoczin, einem Gute in Westpreußen, mehrere 2—3 Wochen alte Kaninchen- und Hasenpaare zusammengesetzt. Von diesen blieb ein silbergraues Kaninchenweibchen mit einem Hasenmännchen am Leben und ersteres brachte von 1867—68 über 20 Bastarde zur Welt. Dieselben waren bis in die sechste Generation untereinander fruchtbar, so daß binnen zwei Jahren über 80 Junge erzeugt wurden, im Durchschnitt 4 auf jede Geburt. Die hinteren Extremitäten, Ohren und der Kopf waren ein wenig länger als beim Kaninchen; die Farbe hasenartig bräunlich, in der Tiefe grau; das Fleisch war weißlich wie beim Kaninchen. Vier Bastarde der zweiten und dritten Generation sahen wie schwarz und weiß gefleckte deutsche Kaninchen aus. Rückkreuzung mit Kaninchen gelang mehrfach. Entferntere Abkömmlinge (*15*) aus der dritten bis sechsten Generation hatten zum Teil an den Spitzen schwarz gefärbte Ohren, letztere waren länger als der Kopf, die Dorsalseite des Schwanzes meistens schwarz, die Ventralfläche weiß. Im Jahre 1880 starb der letzte Abkömmling dieser Zucht zu Halle. In jener Gegend Westpreußens gab es 1866 keine französischen Kaninchen; auch war der Hase, als er ausgewachsen war, ein sehr großes Exemplar von Lepus vulgaris s. timidus aut. (Briefliche Mitteilung von Conrad).

Jene fruchtbare Bastardzeugung zwischen Hase und Kaninchen galt als ein für die Darwin'sche Deszendenztheorie besonders wichtiger Beweis. Auf solchem Hintergrunde erschien es nöthig, nach Quellen unabsichtlicher Täuschung zu fragen, denen die fraglichen Züchtungsversuche ausgesetzt sein können.

Hält man brünstige Kaninchenweibchen und -Männchen getrennt, so führen nicht nur die letzteren, sondern auch die ersteren öfters komplizierte Kletterversuche aus, um zu einander zu gelangen. Um so eher ist dies der Fall, wenn eines der Thiere sich in Freiheit befindet (*17*). Es ist klar, daß jede Unvorsichtigkeit eines Wärters z. B. bei Gelegenheit des Fütterns, das nicht immer vom Experimentator selbst überwacht worden ist, zu Irrtümern führen kann, d. h. das Kaninchenweibchen ist scheinbar vom Hasen trächtig, mit dem es eingesperrt wurde, in Wahrheit aber von einem männlichen Kaninchen. Dabei braucht an eine absichtliche, wenngleich gutgemeinte Täuschung seitens des Wärters noch gar nicht gedacht zu werden.

Mag man nun die experimentelle Seite der Angelegenheit nach den oben erwähnten brieflichen Mitteilungen als gegen Einwände gesichert erachten oder nicht — jedenfalls ist noch versucht worden, auf anatomischem Wege Beweise für die Abstammung der fraglichen Bastarde beizubringen. Ihre Skelette sollen nämlich in manchen Beziehungen zwischen Hase und Kaninchen die Mitte halten (*15*). Hierbei sind zunächst die Unterschiede beider Arten zusammenzustellen. Für das wilde Kaninchen liegt eine sorgfältige Vergleichung des Skelettes mit dem Widderkaninchen (*8*), ferner der sog. echten Leporiden, wie sie im Gegensatz zu den angeblich in Frankreich gezüchteten unechten (S. 10) genannt zu werden pflegen, mit dem deutschen Kaninchen und dem Hasen (*14* und *15*) vor.

Unterschiede des Hasen und Kaninchens.

Der Hase lebt einzeln, oberirdisch; das Kaninchen gesellig, wenn irgend thunlich in selbstgegrabenen Bauen. Ersterer führt niemals jenen den Kaninchen eigentümlichen Schlag mit dem Fuß auf den Boden (S. 6), welcher den Kameraden statt eines Warnungsrufes dient. Das wilde Kaninchen läßt sich sehr leicht zähmen und das zahme verwildert in kurzer Zeit, sobald es die Freiheit erlangt hat. Der Hase dagegen ist nur zähmbar, wenn er sehr jung in der Gefangenschaft aufgezogen wird. Die Differenz erklärt sich einfach aus der Thatsache, daß das Kaninchen wie gesagt ein gesellig lebendes Tier ist, der Hase aber nicht. — Die Häsin ist wie das Kaninchen 30—31 Tage trächtig; sie wirft dann 1—3 Junge, die zum Unterschiede von den neugeborenen Kaninchen ein entwickeltes Wollkleid und geöffnete Augenlider besitzen.

Schädel. Das Kaninchen hat ein Os interparietale, welches beim Hasen frühzeitig mit dem Os occipitis verschmilzt; dieser Unterschied ist außerordentlich charakteristisch und fällt auch am mazerierten Schädel sofort auf (Fig. 3, 4 u. 5).

Der hintere Rand des Foramen magnum occipitale (Fig. 6 *Fm* S. 14) hat beim Kaninchen einen viereckigen medianen Ausschnitt, weil die Pars squamosa oss. occipitis an dieser Stelle relativ weniger entwickelt und so breit

ist wie die Anteilnahme derselben an der Begrenzung des Foramen magnum. Dieser Ausschnitt wird beim Hasen von Knochensubstanz ausgefüllt, oder es

Fig. 3.

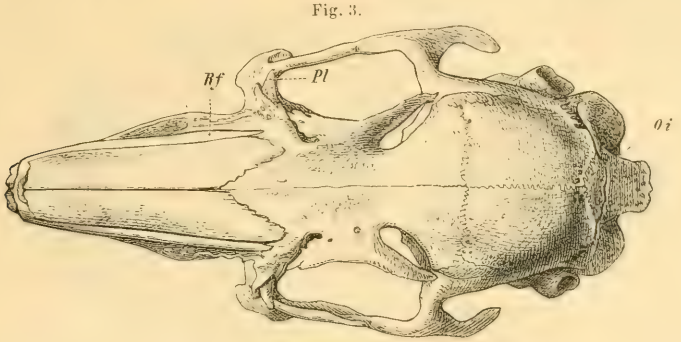

Schädel eines deutschen Kaninchens, von oben. *Oi* Os interparietale. *Pl* Processus subcutaneus oss. lacrymalis. *Rf* Ramus frontalis oss. intermaxillaris.

Fig. 4.

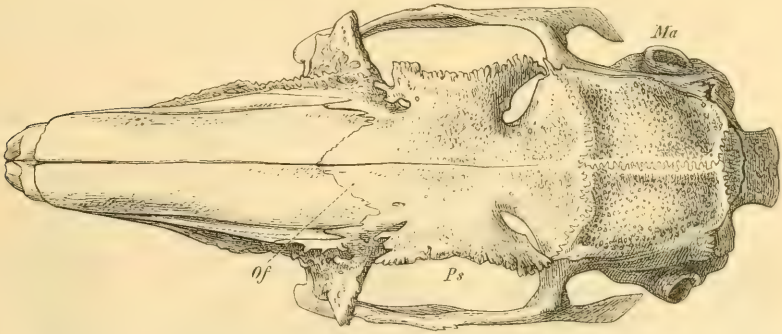

Schädel eines französischen Kaninchens, von oben. Der Schädel ist etwas asymmetrisch, die Öffnung des rechten Meatus auditorius externus (*Ma*) sieht mehr nach oben, die Ränder der Processus supraorbitales oss. frontis (*Ps*) sind rauh, das rechte Os frontis reicht weiter nach vorn, als das linke (*Of*).

Fig. 5.

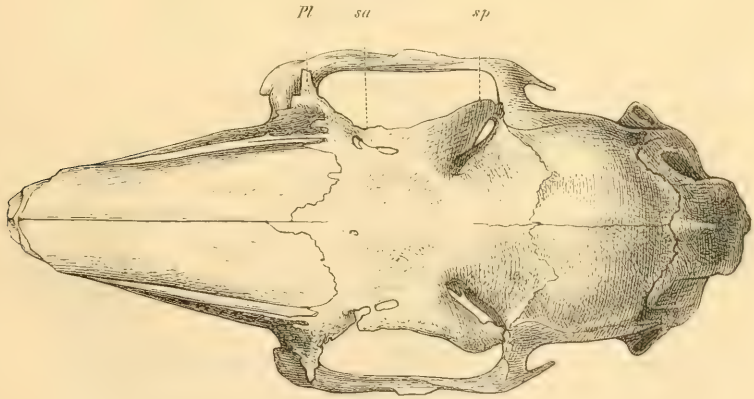

Schädel eines Hasen (Lepus vulgaris), von oben. Im Vergleich zu den beiden Kaninchen sind die Nasenbeine breiter, das Os interparietale fehlt, der Processus supraorbitalis posterior (*sp*) ist stärker entwickelt, der anterior (*sa*) hilft ein Foramen supraorbitale bilden. *Pl* Processus subcutaneus oss. lacrymalis.

ist ein dreieckiger Ausschnitt mit nach hinten gerichteter Spitze vorhanden (vergl. Fig. 6, 7 u. 8).

Fig. 6.

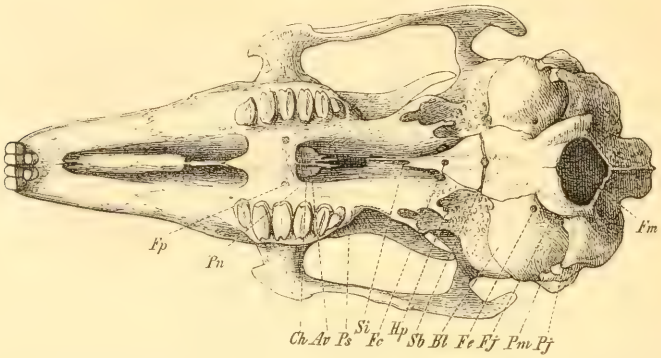

Schädel eines deutschen Kaninchens von unten. *Fp* Foramen palatinum in der Pars palatina oss. palatini. *Pn* Pars nasalis oss. palatini. *Ch* Choane. *Av* Ala vomeris. *Ps* Processus supraorbitalis ant. oss. frontis. *Si* Synchondrosis intersphenoidalis. *Fc* Foramen cavernosum. *Hp* Hamulus pterygoideus oss. sphenoidei posterioris. *Sb* Synchondrosis sphenobasilaris. *Bl* Bulla tympani oss. temporum. *Fe* Foramen caroticum externum. *Fj* Foramen jugulare. *Pm* Processus mastoideus oss. temporum. *Pj* Processus jugularis oss. occipitis. *Fm* Hinterer Rand des Foramen magnum occipitale.

Fig. 7.

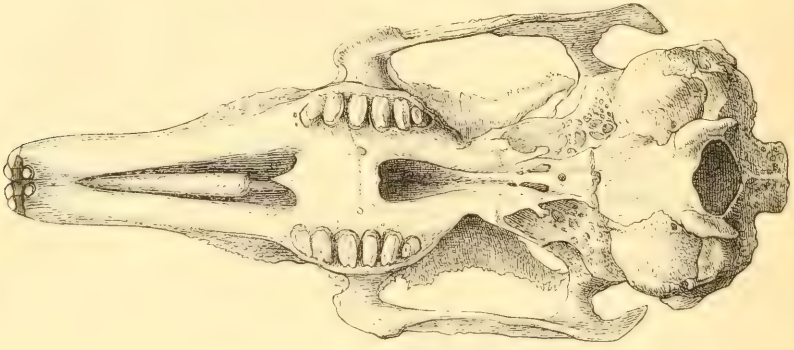

Schädel eines französischen Kaninchens von unten.

Fig. 8.

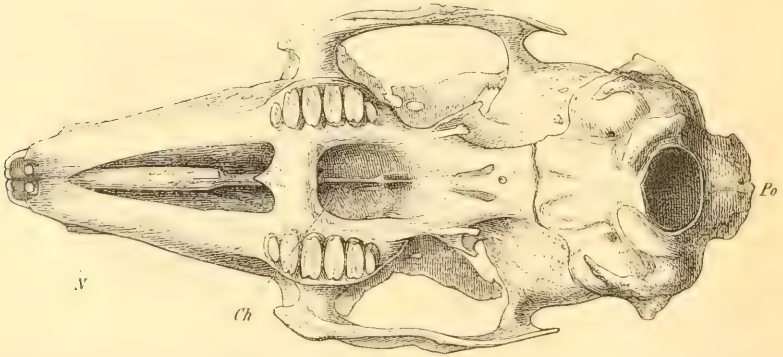

Schädel eines Hasen, von unten. *N* Vorderes Ende des lateralen Randes des Nasenbeines, welches hier sichtbar ist. *Ch* Choanen, die relativ zum Kaninchen sehr breit sind. *Po* Protuberantia occipitalis externa.

Stirnbein. Ferner sind die Arcus supraorbitales beim Hasen absolut und relativ breiter, ihre Processus supraorbitales stärker entwickelt, sie berühren fast die Pars frontalis des Stirnbeins, während beim Kaninchen die Incisurae supraorbitales weiter vom Stirnbein selbst entfernt bleiben. Ersteres ergiebt sich aus folgender Übersicht:

Arcus supraorbitales

	Hase	französisches Kaninchen	deutsches Kaninchen
Länge	22 mm	23 mm	18 mm
Breite	7 -	6,5 -	3 -
B : L	0,32	0,28	0,17

Es betragen die Differenzen zu Gunsten des Hasen 47% beim gewöhnlichen und 12% beim französischen Kaninchen (*14*).

Das hintere freie Ende des Jochbeines ist beim Kaninchen relativ und absolut länger als beim Hasen.

Die Nasenbeine sind beim Hasen absolut und relativ breiter; man kann ihren Rand von unten her sehen (Fig. 8), sie messen (*14*) beim Hasen im Mittel 23 mm oder 28,4% ihrer Länge, beim französischen Kaninchen 19,5 mm resp. 22,2%, beim deutschen Kaninchen 15,5 mm resp. 24,0%. Wichtiger erscheint der Umstand, daß sie an ihrem vorderen Ende von dem Ramus frontalis oss. intermaxillaris beim Hasen weiter entfernt bleiben und hier eine breitere, nach vorn klaffende Spalte zeigen.

Gesichtsschädel. Was die Gesichtsknochen anlangt, so sind die Choanen beim Hasen absolut und relativ viel breiter, beide zusammen etwa doppelt so breit wie die Alveolen des dritten Backenzahnes, beim Kaninchen wenig breiter als letzterer (Fig. 6, 7 u. 8). Die Differenz resultiert aus der fast senkrechten Stellung des Alveolarfortsatzes des Oberkieferbeines beim Hasen, während derselbe sowie die Pars sagittalis oss. palatini beim Kaninchen etwas schräg medianwärts nach oben ansteigt.

Unterkiefer. Beim Kaninchen setzt sich der untere Rand des Ramus vom Corpus aus nach hinten anfangs fast horizontal fort, um dann anfangs sanft, weiter hinten mehr senkrecht aufzusteigen, ebenso beim französischen Kaninchen (Fig. 9 u. 10, S. 16). Dagegen wird beim Hasen die untere Grenze zwischen Ramus und Corpus maxillae inferioris durch eine stumpfwinklig hervorspringende Ecke, *Spina maxillaris inferior* (Fig. 11 *Sm*, S. 16), markiert, von welcher an der hintere Rand des Ramus sofort nach oben sich wendet und gleichmäßiger, einer Kreisperipherie entsprechend aufsteigt. — Vergl. über die Schädel *181*.

Wirbelsäule. Der Kopf wird beim Hasen weniger aufgerichtet getragen, daher greift der am oberen Rande gelegene Processus spinosus des Epistropheus hinten weiter über den Atlas hinauf als beim Kaninchen.

In der Form verschiedener Wirbelfortsätze sollen sich Verschiedenheiten zwischen wilden und Widderkaninchen finden (*8*), welche jedoch den Cha-

rakter anatomischer Varietäten haben dürften. Der Canalis vertebralis ist breiter im Verhältnis zu seinem Sagittaldurchmesser; die Processus obliqui superiores des dritten Halswirbels erscheinen von oben gesehen dreigeteilt, die Processus transversi sind an der Spitze gespalten. Beim gewöhnlichen französischen ist alles dies jedoch ebensowenig wie beim wilden Kaninchen und beim Hasen der Fall.

Fig. 9.

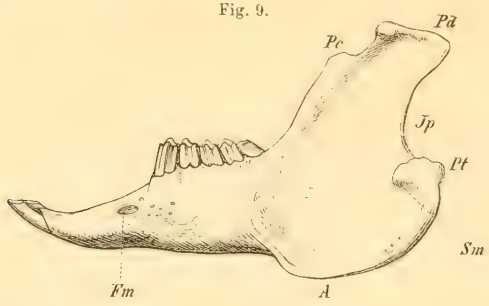

Unterkiefer eines deutschen Kaninchens, im Profil. *Pd* Processus condyloideus. *Pc* Processus coronoideus. *Jp* Incisura semilunaris posterior. *Pt* Processus pterygoideus. *Sm* Spina maxillaris. *A* Angulus maxillae inferioris. *Fm* Foramen mentale.

Die anscheinende Ähnlichkeit, welche in der Form der Processus spinosi des siebenten bis zehnten Rückenwirbels zwischen dem Hasen und Widderkaninchen sowie dem französischen Kaninchen — im Gegensatz zum wilden Kaninchen in der That vorhanden ist, resultiert wesentlich aus der Zunahme der absoluten Dimensionen.

Fig. 10.

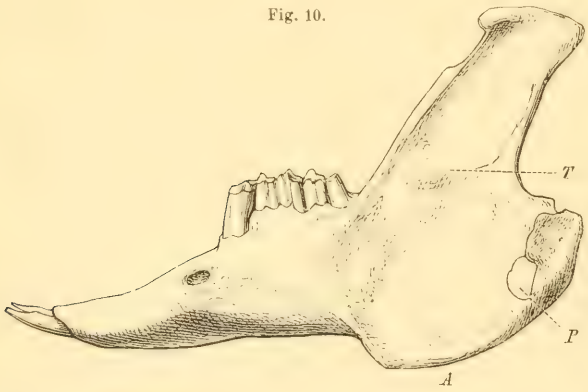

Unterkiefer eines französischen Kaninchens, im Profil. *T* Tuberculum des Ramus maxillae inferioris. *P* Perforationsöffnung. *A* Angulus maxillae inferioris.

Vorderarm. Am wichtigsten, weil mit der Lebensweise der Tiere zusammenhängend, ist die stärkere Entwicklung der Ulna in der Breite und Dicke: während sie beim Hasen einen langen schlanken Knochen darstellt und mehr hinter dem Radius gelegen ist, steht sie letzterem beim Kaninchen an Mächtigkeit nur wenig nach und rückt mehr in eine frontale Ebene mit demselben (Fig. 12

Fig. 11.

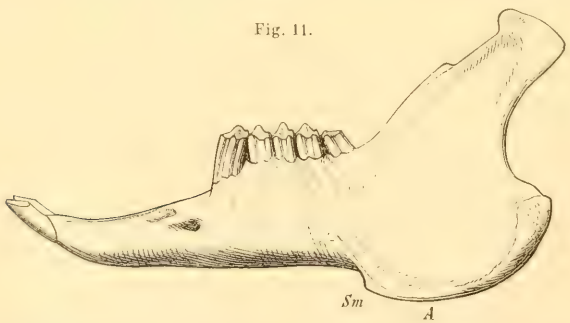

Unterkiefer eines Hasen, im Profil. *A* Angulus maxillae inferioris, der mehr allmählich ansteigt im Gegensatz zum Kaninchen. *Sm* Spina maxillaris (inferior).

und 13). Für das Graben in der Erde ist diese Differenz ohne Zweifel von Bedeutung.

An der oberen Extremität betragen die Längendimensionen (*22*, 1879, S. 512) in mm:

	Humerus	Radius	Ulna	Carpus und Metacarpus
Hase	100	105	122	35
Kaninchen	60	55	65	20

Phalangen der Finger. Die letzten Phalangen sind beim Hasen gespalten (Fig. 15); beim Kaninchen ist diese Spaltung, durch welche die Nägel eine stärkere Befestigung erhalten, nur angedeutet (Fig. 14 *A*). Gewöhnlich (*9*, S. 34, *14*, S. 34, *21*) findet man freilich die Angabe, daß die Nagelphalangen beim Hasen ungespalten seien. Dies ist jedoch im Gegenteil hier und da beim wilden Kaninchen und am Daumen des deutschen Kaninchens (Fig. 14 *B*) der Fall, bei den übrigen Fingern und Zehen kann man auch beim deutschen Kaninchen mit freiem Auge oder mit der Lupe die Spaltung erkennen, während die letztere beim Hasen viel deutlicher, wenngleich kürzer ist.

Femur. Die Oberschenkelbeine des Hasen und Kaninchens sind einander nicht mathematisch ähnlich, sondern in der Profilansicht ist das erstere stärker nach vorn convex gebogen. Die Differenz beträgt 9% des größten Abstandes einer Sehne, die zwischen der Spitze des Trochanter major und der Grenze zwischen vorderem und unterem Rande des Condylus lateralis gezogen wird, von dem durch den Vorderrand des Corpus femoris repräsentierten Teil einer Kreisperipherie. Man kann dasselbe auch so ausdrücken, daß man sagt: der Winkelabstand der erstgenannten beiden Punkte beträgt etwa 41° beim Hasen, 39° beim Kaninchen.

Fig. 12.

Radius und Ulna eines deutschen Kaninchens, von vorn. *R* Radius. *U* Ulna. *O* Olecranon. *C* Gelenkfläche der Ulna.

Fig. 13.



Radius und Ulna vom Hasen, von vorn. *R* Radius. *U* Ulna.

Fig. 14.

Nagelphalangen eines deutschen Kaninchens, von der Dorsalseite. **A.** Vom Zeigefinger. **B.** Vom Daumen.

Fig. 15.

Nagelphalanx des Zeigefingers eines Hasen, von der Dorsalseite. Das untere Ende ist klaffend.

Nagelphalangen der Zehen. Sie unterscheiden sich wie diejenigen der Finger.

Eine Anzahl von weiteren Unterschieden (vergl. *14* u. *15*) im Skelett haben sich zufolge genauerer Untersuchung nicht bestätigt, resp. als inkonstant herausgestellt. Hierzu gehören die von der Abnutzung abhängigen Differenzen unter den Backenzähnen, die stärkere Entwicklung des Tuberculum posterius atlantis beim Kaninchen. Die Anzahl der Schwanzwirbel (Hase 12—20 oder 12—16, in der Norm 15; Kaninchen 12—16, in der Norm 16: Leporide 14, selten 15; s. *15*) u. s. w. Analoges gilt von den Differenzen zwischen Widderkaninchen und wildem Kaninchen (*8*) in Bezug auf die Processus transversi und obliqui superiores des dritten Halswirbels, die Processus spinosi einiger Rückenwirbel (S. 16), den Processus xiphoideus der Brustbeines, den Processus hamatus der Scapula, das Becken u. s. w.

Die Differenzen, welche zwischen den Tarsusknochen des Hasen und Kaninchens beschrieben worden sind (*9*, S. 34), werden sich faktisch auf die Vergleichung eines jungen Hasen mit einem ausgewachsenen Kaninchen bezogen haben. Der Processus plantaris oss. navicularis, das (wirkliche) Os tarsale I und das (wirkliche) Os metatarsi hallucis stellen nämlich angeblich (*9*) besondere Knochen dar. Der Processus plantaris oss. tarsalis II soll beim Hasen stärker entwickelt sein, was ebenfalls beim erwachsenen Hasen keineswegs der Fall ist. Das Os tarsale II soll einen großen, den scheinbar fehlenden Processus plantaris oss. navicularis teilweise ersetzenden, plantaren Fortsatz haben. Dies ist jedoch nicht der Fall; das Os tarsale II gleicht dem Os tarsale III des Menschen und es scheint eine Verwechslung mit dem Os tarsale IV vorzuliegen, welches allerdings beim Hasen eine viel stärker entwickelte Tuberositas besitzt. — Vergl. auch *8*, S. 123, und *14*, S. 34.

Über die Dimensionen der meisten Knochen des Skelettes beim Hasen, deutschen Kaninchen, Leporiden und französischen Kaninchen liegen ausführliche vergleichende Messungen vor (*14* und *15*).

Aus diesen ergeben sich als wichtigste Resultate folgende Differenzen in mm:

	Hase	Deutsches Kaninchen	Französisches Kaninchen	Leporide
Länge d. Schädels	103	84	104	
- - - Hase = 1	100	86		95
Basilarlänge	79	64,5	83	
Breite des Schädels	32		27	27
Länge des Femur	116	85		90
- der Tibia	129	90		102
- des Fußes	125	93		105

Als Schädellänge ist die Entfernung vom hinteren Rande der Protuberantia occipitalis externa bis zum Vorderrande der Oss. intermaxillaria, als Basilarlänge die Entfernung vom vorderen Rande des Foramen magnum bis zum hinteren Rande der großen Schneidezähne, als Schädelbreite die Distanz zwischen den lateralen Außenflächen der Partes squamosae oss. temporum bezeichnet.

Da die mitgeteilten Zahlen über die wichtigsten Dimensionen keine

rechten Aufschlüsse geben, so mögen noch folgende (eigene) Messungsresultate hier mitgeteilt werden.

Vergleicht man den Schädel des wilden und eines französischen Kaninchens (Fig. 7, S. 14), so zeigt sich, daß letzterer an Länge mehr als an Höhe, aber fast gar nicht an Breite zugenommen hat. Ausgedrückt in Prozenten der Dimensionen des wilden Kaninchenschädels, stellen sich für die Länge etwa 43%, für die Höhe 25%, für die Breite nur 8% heraus. Erstere wurde von den Schneidezähnen bis zur Protuberantia occipitalis externa: die Höhe von der Synchondrosis sphenobasilaris bis zum Scheitel, die Breite an den Partes squamosae oss. temporum gemessen. Legt man aber auch für die Länge die Distanz zwischen dem vorderen Rande des Foramen opticum und dem hinteren Rande des Foramen magnum, welche die Erstreckung der Schädelhöhle besser repräsentiert, zu Grunde, so erhält man immerhin nur 32% Längendifferenz, während die Gesichtslänge vom vorderen Rande des Foramen supraorbitale posterius bis zum vorderen Rande der Nasenbeine um 66% zugenommen hat.

Über die Schädelkapazität bei verschiedenen Rassen des Kaninchens und Hasen vergl. *8*.

Weichteile. Beim Hasen verwachsen die stark entwickelten Cartilagines Santorinianae des Kehlkopfes unter einander. Lepus vulgaris hat 8—10 Peyer'sche Haufen im Dünndarm, das Kaninchen nur 4—6, was für das wilde, das deutsche und französische Kaninchen gleichmäßig gilt; das wilde Kaninchen scheint meist nur 4 Peyer'sche Haufen zu haben. Über die Länge des Darmkanales vergl. allg. Splanchnologie. Die Faserknorpelscheibe am Dorsum des ersten Fingergelenkes ist beim Hasen größer, enthält aber beim deutschen und französischen Kaninchen ebenfalls Knorpelzellen.

Die erwähnte (S. 4) gelbbräunliche Beschaffenheit der Iris des Hasen rührt davon her, daß die Pigmentkörnchen des eigentlichen Irisstroma gelblich, anstatt wie beim Kaninchen bräunlich aussehen, während diejenigen der Uvea bei beiden Tieren schwarz sind.

Das Gehirn des Hasen ist absolut schwerer; sein Gewicht beträgt beispielsweise 14 g bei einem etwas mehr als 3 kg schweren Tiere, während ein halb so schweres Kaninchen ein Gehirn von ungefähr 8 g hatte (*8*). Aber auch Widderkaninchen, die an Körpergewicht dem Hasen gleichkommen, werden an absolutem Gehirngewicht, wie aus der größeren Schädelkapazität hervorgeht, vom Hasen übertroffen. Wenn die Körpergewichte sich beim wilden und beim Widderkaninchen wie 1 : 2,17 verhielten, so war das Verhältnis der Körperlängen wie 1 : 1,41, der Schädelkapazitäten wie 1 : 1,15 (*8*). Hiermit ist in Übereinstimmung, daß das Gehirn des Kaninchens relativ zum Körpergewicht schwerer ist, als das des Hasen, wie es scheint (*20*) um etwa 12%. Dies ist eine bei Arten von differenter Körpergröße überhaupt nicht seltene Erscheinung, da die Leitungsbahnen nicht in demselben Verhältnis abnehmen können wie letztere Größe. Interesse erweckt aber der Umstand, daß bei dem durch Domestikation gesteigerten Körpergewicht das Gehirn sich an der Zunahme weniger beteiligt.

Auch über unechte Leporiden (S. 10) liegt bereits eine anatomische Untersuchung vor (*19*), welche Kaninchen aus der Zucht von Gayot (vergl. *14*)

betraf. Beim Hasen betrug die Länge des Vorderfußes 44% von derjenigen des Hinterfußes. Letzterer zeigte 26% der Länge der Wirbelsäule, beim unechten Leporiden 24% und beim gewöhnlichen (deutschen) Kaninchen 23%. Die Finger sind beim Kaninchen freier, die Nägel stärker gekrümmt und spitzer; ebenso beim Leporiden. Die Geschlechtsorgane standen der Größe nach beim Leporiden in der Mitte zwischen Hase und Kaninchen, die Hoden maßen 40, resp. 36, resp. 30 mm Länge und 20 resp. 13 mm Breite oder Dicke. Der Ursprung des M. pubocavernosus soll beim Kaninchen am oberen Rande des Arcus pubis stattfinden (offenbar ein Präparationsfehler, W. K.). Die Epididymis enthielt beim Leporiden zahlreiche bewegliche Spermatozoen. Beim Leporidenweibchen waren die Ovarien klein, wie beim Kaninchen (18 mm lang, 7 mm breit), die Uterushörner kürzer, beim Hasen 15, beim Kaninchen 12, beim Leporiden nur 10 cm lang — diese Differenzen weisen darauf hin, daß nicht der jungfräuliche Uterus gemessen wurde. Die Dicke betrug beim Hasen 7—8 mm. Die Vagina ist beim Hasen 12, beim Kaninchen 14, beim Leporiden 11 cm lang, das Orificium urethrae beim Hasen 6 cm vom Orificium uteri entfernt. Im Ganzen gleichen die äußeren weiblichen Geschlechtsteile beim Leporiden mehr denjenigen des Kaninchens, die inneren stehen in der Mitte zwischen denjenigen des Hasen und des Kaninchens. — Diese letzteren Sätze werden jedoch weder durch die anatomische Beschreibung, noch durch die angeführten, offenbar von Zufälligkeiten beeinflußten Messungen bestätigt; zudem ist die an sich höchst verdächtige Zucht bereits für gewöhnliche französische Kaninchen erklärt worden (*14*).

Was nun die sog. echten Leporiden anlangt, so kann kein Zweifel bestehen, daß die oben angedeutete anatomische Beweisführung (*15*) für die Abstammung derselben mißlungen ist (*14*). Allerdings ist es richtig, daß die Skelette in manchen Proportionen zwischen Hasen und Kaninchen in der Mitte stehen. Dies gilt aber nur, soweit es sich als Folge ihrer beträchtlicheren Körpergröße herausstellt, und ergiebt sich in ganz derselben Weise auch für die gewöhnlichen französischen Kaninchen. In allen wesentlichen oben geschilderten Punkten (S. 12—17) verhalten sich nicht nur die gewöhnlichen und die hasenfarbigen französischen Kaninchen, sondern auch die sog. echten Leporiden ganz und gar wie wilde und deutsche Kaninchen, ohne irgend eine erhebliche (S. 16) Annäherung nach dem Hasen hin zu zeigen. Auch läßt die genaue Untersuchung, welche den Leporiden (von mir) sowie den fälschlich in Frankreich für Bastarde ausgegebenen Tieren bereits (*15*) zu Teil geworden ist, keinen Zweifel, daß Leporide, angeblicher Leporide und französisches Kaninchen im Skelettbau gar keine Unterschiede aufweisen. Wollte man nun die Existenz wirklicher Bastarde als gesichert annehmen und weiter schließen, daß die Übereinstimmung zwischen jenen Bastarden und gewöhnlichen französischen Kaninchen beweise, auch in den letzteren sei Hasenblut nach allen möglichen Verhältnissen vorhanden, so würden doch die Differenzen zwischen deutschem und französischem Kaninchen aus dieser Hypothese nicht erklärbar sein. Denn einige Rassen, wie die Riesenkaninchen, gehen sowohl in absolutem Maße, z. B. der Schädellänge (vergl. Fig. 4, S. 13), als in manchen Proportionen (*14*) noch über den Hasen hinaus.

Anatomischerseits kann also, um es zu wiederholen, für die Existenz von

Bastarden zwischen Hasen und Kaninchen bisher kein Beweis geführt werden, vielmehr verhalten sich nicht nur die gewöhnlichen französischen, sondern auch die vermeintlichen Bastarde oder die eigentlichen Leporiden (*15*) in allen *wesentlichen* Punkten wie echte Kaninchen.

Für ein hinlänglich anatomisch geschultes Auge sind dabei Messungen gar nicht einmal nötig. Es genügt zu vergleichen: das Os interparietale, (Fig. 4, S. 13), die Hervorragung der Nasenbeine in der Ansicht von unten (Fig. 8, S. 14), die Breite der Choanen (Fig. 7 u. 8, S. 14) und die Ulna (Fig. 9 u. 10, S. 17). Dies ist das Resultat einer sehr ausgedehnten, auf ein Vergleichsmaterial, welches alle eben genannten Tiere umfaßte, gestützten Untersuchungsreihe. Die bisherigen Arbeiten charakterisieren sich mit einer Ausnahme (*14*) insofern als dilettantisch, als sie, auf zu sparsame Zahlenwerte gestützt, teils irgendwelche zufällige Befunde als konstant (z. B. *8*), teils unwesentliche Rassenabweichungen für wichtig (*15*) ansehen.

Krankheiten des Kaninchens.

Die eingesperrten Tiere sind zahlreichen akuten und chronischen Krankheiten unterworfen, die den Erfolg so manchen mühevollen Experimentes zu stören im stande sind. Früher, als das physiologische Experiment allein in Betracht kam, war das weniger störend. Seit dem Erscheinen der ersten Auflage ist aber das *pathologische Experiment*, also die künstliche Erzeugung von Krankheiten beim Tier, speziell beim Kaninchen, in den Vordergrund getreten, und vielleicht ist die erste Auflage noch mehr von Pathologen als von Physiologen benutzt worden.

Wenn auch in dieser Auflage wenig pathologische Experimente verzeichnet stehen, so erklärt sich dies einerseits daraus, daß die Technik, z. B. Injektion in ein Blutgefäß, dieselbe ist wie beim physiologischen Experiment. Wo dies nicht der Fall ist, erscheinen die technischen Handgriffe so einfach und selbstverständlich, wie z. B. Impfungen in die Haut oder Konjunktiva, Einspritzungen in die Bauchhöhle u. s. w., daß es unnötig erschien, darüber ausführlich zu handeln.

Die pathologisch-anatomischen Veränderungen, welche teilweise für Folgen eines Experimentes gehalten werden könnten, während sie in Wahrheit von anderweitigen Erkrankungen abhängen, wurden bei den einzelnen Organen verzeichnet (s. Splanchnologie). Am häufigsten werden Rotz, Typhus, Pneumonie und chronische Diarrhöe tödlich, merkwürdigerweise tötet auch die Räude oder Krätze schließlich.

Prophylaxis. Das Auftreten solcher Epidemieen ist im stande, den Erfolg von manchem Experiment dubiös zu machen, namentlich wenn die Tiere längere Zeit nachher am Leben erhalten werden sollen. Es ist deshalb einige Kenntnis der aus zahlreichen populären Anleitungen (z. B. *18*) bekannten Kaninchenzucht wünschenswert, obgleich man in den engen, öfters überfüllten Ställen der Laboratorien für gewöhnlich nicht darauf rechnen darf, die junge Nachzucht heranwachsen zu sehen. Die beste allgemeine Prophylaxis besteht in Reinlichkeit, worüber das bei der Pneumonie (S. 22) Gesagte zu vergleichen ist, sorgfältig regulierter Ventilation und Untersuchung der neu eingekauften Tiere auf ihren Gesundheitszustand. Sehr notwendig erscheint

ein mit dem Kaninchenstall in direkter Verbindung befindlicher Rasenplatz. Was das Futter anlangt, so können die Kaninchen bei ausschließlicher Gras- oder Heunahrung ihr Leben nur kümmerlich fristen; man schafft ihnen den nötigen Stickstoff am billigsten in Kleie, die mit Wasser angerührt wird. Bei saftreicher, frischer Pflanzennahrung saufen sie niemals, mit Ausnahme der eben entbundenen oder säugenden Mütter, so daß eine besondere Einrichtung für Trinkwasser eventuell unnötig wird, wohl aber ist letztere notwendig, wenn trockenes Heu gefüttert oder jene Kleie durch Getreidekörner ersetzt werden soll. Übrigens ist eine Monotonie der Nahrung auf die Dauer zu vermeiden (*629*).

Über die einzelnen Krankheiten ist in prophylaktischer Hinsicht noch Folgendes zu bemerken.

Pneumonieen treten am häufigsten im Spätherbst und Winter auf; ohne besondere Erscheinungen dargeboten zu haben, werden die Kaninchen morgens tot gefunden (vergl. Lungen). Man hat in solcher Zeit für eine genügende Sicherung der Thüren und Fenster des Stallgebäudes gegen die Kälte Sorge zu tragen, namentlich aber muß ein doppelter hölzerner Fußboden vorhanden sein, aus losen Dielen bestehend, um denselben aufnehmen und den eigentlichen tiefer gelegenen Boden des Stallgebäudes reinigen zu können.

Chronische Diarrhöe wird bei jungen Tieren leicht tödlich (s. Darmkanal); es ist deshalb auf die Beschaffenheit der Fäces zu achten. Die Krankheit entsteht durch Fütterung nassen Grases u. s. w., ausschließliche Fütterung mit sehr saftreichen Blättern, wie z. B. Kohl, ferner auch durch Gregarinen. In solchen Fällen ist das Futter mikroskopisch zu untersuchen.

Räude oder *Krätze* wird leicht von einem erkrankten Tier auf andere Stallbewohner übertragen. Obgleich man das einzelne Individuum heilen kann (s. Haut), sind doch die einmal eingenisteten Milben schwer zu beseitigen. Man muß deshalb jedes neugekaufte Kaninchen im Gesicht und am Kopf untersuchen, ob keine Borken zu fühlen sind.

Allgemeinkrankheiten. Die Krankheiten der einzelnen Organe sind bei den letzteren erwähnt; die hauptsächlichsten sind: Tuberkulose, Hydrops, Ikterus, Chlorose, Katarrhe der Nasen- und Respirationsschleimhäute, Pneumonie, Darmkatarrh, Typhus, Milzbrand, Tympanitis, Stomatitis mit Salivation, Conjunctivitis, Variola, Parasiten, namentlich Gregarinen oder Psorospermien, Taenia pectinata, Cysticercus pisiformis (Taenia serrata), Cysticercus elongatus, Monostomum leporis, Echinorhynchus cuniculi, Coenurus cerebralis, Pentastomum denticulatum, Oxyurus ambigua, Distomum hepaticum und lanceolatum, Sarcoptes minor, Dermatodectes, Symbiotis, Listrophorus, Haematopinus ventriculosus, Dermanyssus avium, Pediculus canis, Dermatokonis, Achorion Schoenleinii und Puccinia graminis.

Von den Allgemeinkrankheiten sind folgende bemerkenswert.

Cholera soll bei Kaninchen zur Zeit der Epidemie von 1830/31 vorgekommen sein, die Krankheit soll nur 2—3 Stunden gedauert haben (*24*, S. 437).

Milzbrand. Zur Zeit solcher Epidemieen bei Wiederkäuern gehen auch Kaninchen daran zu Grunde (*24*, S. 436).

Diphtherie oder *Diphtheritis.* Diese Krankheit soll vom Kaninchen auf

Menschen, insbesondere auf Kinder übertragbar sein (*25*), die mit den Tieren zu spielen pflegten. Wenn diese Behauptung richtig ist, so würde sie in Bezug auf die Prophylaxis gegen die gefährliche Krankheit von großer allgemeiner Bedeutung sein.

Erysipelas. Impfungen mit dem Mikrokokkus der Hautrose verbreiten denselben innerhalb der Lymphgefäße und bewirken den Tod (*572*).

Scarlatina. Auch bei Scharlach gelingt zuweilen durch Impfung mit Blut eines Kranken die Infektion des Blutes beim Kaninchen mit Mikrokokken; der Tod erfolgte (einmal) nach 24 Stunden (*575*).

Syphilis. Überimpfung soll bereits früher (*26*) gelungen sein, ferner hat man (*27*) durch Injektion von Eiter u. s. w. syphilitischen Ursprunges beim Menschen in die vordere Augenkammer des Kaninchens sekundäre syphilitische Affektionen erzeugt. Namentlich Iritis, Syphilome des Corpus ciliare sowie der Lungen wurden nach Monaten auf diese Weise hervorgebracht und wiederum durch Weiterimpfen auf andere Kaninchen übertragen. — Ob damit die syphilitische Natur der betreffenden pathologischen Veränderungen bei dem Fehlen einer klinisch erweisbaren Allgemeinaffektion erwiesen sei, steht dahin.

Neubildungen von Knötchen und Knoten kommen an den Genitalien und im Unterhautbindegewebe (bei Hasen, *28*) vor; sekundär können sich Orchitis und Geschwüre ausbilden. Die Affektion tritt epidemisch auf und ist wahrscheinlich kontagiös; sie wird von den Jägern als Syphilis oder Venerie bezeichnet, hat jedoch zur Syphilis des Menschen keine Beziehung. Übrigens liegen bei den meisten Fällen von angeblicher Syphilis (bei Hasen) Geschwüre und Verletzungen an den männlichen Geschlechtsteilen vor, die in den Kämpfen der Männchen um die Weibchen entstanden sind und bei strenger Kälte ein schlimmeres Aussehen anzunehmen pflegen. (Mündliche Mitteilung von Esser in Göttingen.)

Am Anus des (weiblichen) Kaninchens zeigen sich in seltenen Fällen erbsengroße gestielte papilläre Exkreszenzen, die ganz wie Tripperkondylome aussehen und auch denselben mikroskopischen Bau darbieten. Ihre Entstehung oder Bedeutung ist unbekannt.

Gregarinose oder *Psorospermienkrankheit.* Die Tiere magern ab, fressen wenig, fiebern, wie die beschleunigten Atemzüge anzeigen, haben zuweilen Husten oder Durchfall. Der Tod erfolgt unter Krämpfen.

In der Leiche zeigt sich die Darmschleimhaut katarrhalisch injiziert, und stellenweise mit gelbweißlichen Knötchen von 2—6 mm Länge infiltriert. Dieselben bestehen aus Psorospermien. Letztere finden sich auch in den Epithelialzellen der Darmzotten, in letzteren selbst und deren Lymphgefäßen, in den Lieberkühn'schen Drüsen und Peyer'schen Haufen, in den Lymphgefäßen der Bauchhöhle und denjenigen der Leber, ferner sitzen ebensolche Knötchen in der Leber, an der äußeren Wand des Colon (*29*), sowie Psorospermien auf der Konjunktiva beim Schnupfenfieber (s. Nase).

Psorospermien sind ursprünglich amöbenähnliche bewegliche Körperchen, welche als solche wahrscheinlich mit der Nahrung aufgenommen werden. Sie wachsen heran, umgeben sich mit einer doppeltkonturierten Membran, deren Inhalt peripherisch klar ist. Diese ellipsoidischen Körperchen haben etwa 0,028 mm Durchmesser, 0,034—0,036 mm Länge, 0,013—0,018—0,02 mm

Dicke, ihr kugliger, körniger, zentraler Inhalt — die eigentliche Psorospermie — hat 0,011—0,016 mm Durchmesser (*51*). Die eingekapselten Psorospermien sind von Hake (*50* zuerst gesehen worden. Sie gleichen dann Nematodeneiern und sind für solche gehalten worden, nach einer vorausgehenden Art von Dotterfurchung entstehen im Innern der Membran sichelförmige Gebilde, *Gregarina falciformis*, mit hellerem Kopfende. Diese verlassen die leere Hülle, gelangen mit den Fäces ins Freie, wandeln sich wieder in Amöben um, womit der Kreislauf von neuem beginnt.

Da eine wirksame Therapie nicht zu denken ist, die Krankheit in eine Kaninchengesellschaft eingeschleppt werden kann, namentlich indem mit solchem Kot beschmutzte Futterreste verzehrt werden, so ergiebt sich die Notwendigkeit der Prophylaxis. Man achtet auf große Reinlichkeit des Kaninchenstalles, läßt Heu und dergl. aus kleinen hochgelegenen Raufen fressen und zerstört die Eingeweide von Kaninchen, die mit Psorospermien behaftet waren (*52*).

Die Litteratur der Gregarinose beim Kaninchen ist außer den genannten Schriften bereits eine sehr umfangreiche (*53*).

Plan der Darstellung.

Bei der eigentümlich kauernden Stellung, die das Kaninchen im Leben gewöhnlich annimmt (Fig. 16), ist es für eine verständliche anatomische Beschreibung unerläßlich, von einer ganz bestimmten Haltung des Tieres auszugehen. Da es an sich vollkommen irrelevant war, welche Körperstellung zu Grunde gelegt wurde, so mußten bei der Wahl praktische Gründe und die Unterstützung operativer und experimenteller Zwecke entscheiden. Zur Motivierung der befolgten Darstellungsweise ist es notwendig, hier zunächst den Plan näher zu erörtern, auf welchen das vorliegende Lehrbuch basiert wurde.

Fig. 16.



Deutsches Kaninchen. V. 1/6.

Die Darstellung sollte nämlich an allen Punkten wesentlich von topographischen Gesichtspunkten ausgehen. Es wäre daher ebenso thunlich gewesen, eine topographische Anatomie des Kaninchens zu schreiben; die systematische Anordnung ist jedoch der Übersichtlichkeit wegen beibehalten worden. Überhaupt war es aber keineswegs die Absicht, eine vollständige Anatomie des Kaninchens in dem Umfange zu liefern, wie sie die Handbücher der menschlichen Anatomie enthalten. Die letzteren setzen gar keine anatomischen Kenntnisse voraus; bei der Beschäftigung mit dem Kaninchen dagegen kann wenigstens die Anatomie des Menschen als vollkommen bekannt angesehen werden. Es genügte also, alles dasjenige mitzuteilen, was sich beim Kaninchen anders verhält, wie beim Menschen,

der, mit Ausschluß anderer vergleichend-anatomischer Daten, hier als ausschließliches Vergleichsobjekt dienen soll. Manches hingegen, was lediglich eine Wiederholung der menschlichen Anatomie darstellen würde, ist weggeblieben, und wenn vielleicht Jemandem die Darstellung hier und da etwas ungleichmäßig erscheinen sollte (vergl. *122* — woselbst das hier Gesagte nicht berücksichtigt zu sein scheint), so kann sie doch aus einem beliebigen Handbuch der menschlichen Anatomie mit Leichtigkeit ergänzt werden. Ferner war es überflüssig, eine Menge von detaillierten Schilderungen, z. B. von Muskelarterien, Hautnerven etc. aufzunehmen, deren Studium bei der Kleinheit des Tieres kein praktisches und auch kein theoretisches Interesse darbietet. Aus denselben Gründen konnten Abbildungen, wie sie der systematischen Anatomie entsprechen, entbehrt werden; außerdem ist das Kaninchen so leicht zugänglich, und mit Hilfe des hier vorliegenden Textes die Präparation so erleichtert, daß es als nutzlos erschien, Abbildungen zu geben, welche jeder durch das Studium der Kaninchenleiche — unter der freilich unerläßlichen Beihilfe eines leicht herzustellenden, mit den Bändern getrockneten Skelettes — ohne Mühe ersetzen kann. Die eingedruckten Holzschnitte erstrecken sich daher vorwiegend auf topographische Darstellungen von Gegenden, die bei häufiger ausgeführten und schwierigeren Operationen in Betracht kommen.

Für die Untersuchung wurden die modernen Hilfsmittel der präparierenden Anatomie in möglichster Ausdehnung angewendet. Beim Knochensysteme kommt sehr viel auf den richtigen Grad der Mazeration an, worin man bald Übung erlangt. Über die Injektionsmethoden ist die allgemeine Angiologie zu vergleichen; am unentbehrlichsten aber erwies sich in Bezug auf topographische Verhältnisse bei der leichten Verschiebbarkeit der einzelnen Teile im lockeren Bindegewebe des Kaninchens die Benutzung von Durchschnitten gefrorener Präparate. Letztere sind mittels der gewöhnlichen Kältemischungen wegen der verhältnismäßig geringen Dimensionen des kleinen Tieres zu jeder Zeit sehr leicht herzustellen. Die Angaben von Dimensionen einzelner Organe, welche in der speziellen Anatomie sich finden, haben nur den Zweck, die Beschreibung zu unterstützen. Sie sind daher als ganz beiläufig ermittelt anzusehen. Wenn es sich um die erstmalige Aufsuchung eines Organes von seiten solcher handelt, die nicht Anatomen von Fach sind, so ist es nützlich, eine ungefähre Vorstellung von der Größe bei schwieriger zu präparierenden Objekten zu haben. Für die Erfindung neuer Experimente mag es ebenfalls von Nutzen sein, z. B. in betreff des Mechanismus der Thränenleitung zu erfahren, daß der oberflächlich verlaufende Ductus nasolacrymalis 2—3 mm weit ist. Die Gewichtsangaben beziehen sich im allgemeinen auf die Organe eines alten Weibchens von 2095 g Körperschwere. Der im Darmtraktus befindliche Kot betrug 160 g oder ca. 8%. Die Haut nebst den Haaren wog 181 g. Bei einem kleineren Männchen wog der Körper 1198 g, der Darminhalt 115 (6%), das Skelett nebst den Ligamenten in feuchtem Zustande 160 g, die Muskeln 397 g, die Haut nebst den Haaren 182 g, wonach für die übrigen Organe, inkl. des kaum in Anschlag zu bringenden Fettgewebes 344 g bleiben. Die Ziffern in betreff des Gewichtes des Darminhaltes schwanken sehr infolge der verschiedenen Nahrung; die hohen Zahlen (mehr als 20%), welche zu-

weilen angegeben worden sind (*54*), dürften auf reine Heunahrung zu beziehen sein. Von anderer Seite (*53*) wurden im Mittel aus zehn Bestimmungen bei Kaninchen von 1262—1739 g Körpergewicht 170 g gefunden, sowie (*596*) an 8 Kaninchen von 1198—1743 g Körpergewicht durchschnittlich 18,9%, oder 19,2% (*725*). Was die einzelnen Organe anlangt, so beträgt nach Wägungen (*56*) an zwei Kaninchen in Prozenten des Körpergewichtes das Gewicht:

	Haut	Skelett	Muskeln	Eingeweide	Atmungsorgane	Verdauungsorgane	Leber	Milz	Pankreas	Harn- und Geschlechtsorgane	Herz
Männchen	13,5	12,4	55,7	18,3							
Weibchen	13,0	12,5	54,7	19,7							
Mittel	13,2	12,4	55,2	19,0	1,5	10,7	6,2	0,1	0,3	1,7	0,9

Hervorleuchtend ist hieraus die relativ geringe Entwicklung des Respirationsapparates und der Milz.

Anderweitige Bestimmungen (*596*) an drei Kaninchen, wobei unter Bewegungsapparat die Haut, Knochen, Muskeln und Nerven verstanden sind, ergaben:

Körpergewicht ohne Darminhalt	Eingeweide		Bewegungsapparat		Blutmenge in den Eingeweiden			Blutmenge im Bewegungsapparat		
	g	%	g	%	g	% der Gesammtblutmenge	% des Organgewichts	g	% der Gesammtblutmenge	% des Organgewichts
1023	187	18,2	836	81,8	28,6	62,1	15,3	10,8	37,9	1,3
1244	179	14,4	1065	85,6	39,2	71,3	21,9	15,8	28,7	1,5
1304	197	15,1	1170	84,9	44,1	60,6	22,9	28,6	39,4	2,2
Mittel		15,9		84,1		64,7	20,0		35,3	1,7

Hingegen wurde an zehn Kaninchen durchschnittlich gefunden (*654*) und zwar auf 1 kg fettfreies Tier ohne Darminhalt:

Bewegungsapparat	Assimilisationsapparat	Körperbedeckung	Zirkulationsapparat	Sinnesapparat	Harnapparat	Respirationsapparat	Geschlechtsapparat	Blutgefäßdrüsen
669,23	135,31	121,32	41,99	14,65	8,19	5,85	2,17	0,88

Bemerkenswert ist noch, daß der Nabel bei beiden Geschlechtern ungefähr an der Grenze des oberen und mittleren Dritteiles der Linea alba sich befindet: bei einem jungen Männchen fand sich das Verhältnis des oberhalb des Nabels gelegenen Abschnittes der Linea alba zu dem unteren Abschnitte wie 2:3. Über das Verhältnis der Länge des Darmkanales zur Körperlänge s. die allgemeine Splanchnologie.

Alle diejenigen Verhältnisse, welche nur durch Hilfe des Mikroskopes mit Sicherheit erkannt werden können, mußten in einem Lehrbuch, welches

topographische und operative Tendenzen verfolgen soll, prinzipiell von der Darstellung ausgeschlossen werden. Da beim Kaninchen alle Teile ein 30—60 mal kleineres Volumen haben, als beim Menschen, so finden sich manche dergleichen Beziehungen, die mit dem Messer nicht mehr verfolgt werden können. Sie sind einfach weggeblieben, was bei der Darstellung überall zu berücksichtigen sein wird. Namentlich gilt dies vom Faserverlauf in den Zentralorganen des Nervensystems, von manchen Verbindungsfäden zwischen einzelnen Nerven, den Anastomosen kleinerer Arterien (S. 63), den feineren Verhältnissen des Lymphgefäßsystemes, der Sinnesorgane und anderen, welche der Splanchnologie anheimgefallen sein würden. Einige histologische Notizen sind jedoch wegen der Rücksicht aufgenommen, daß sie beim Unterricht im Mikroskopieren praktische Verwertung finden könnten.

Da viele Verhältnisse des Gefäß- und Nervensystemes durch diejenigen des Knochen- und Muskelsystemes bedingt werden, und sich nach erlangter Kenntnis des letzteren von selbst verstehen, so war es notwendig, in der Osteologie etwas weitläufigere Beschreibungen zu geben, da auf den Bau des Menschen, namentlich im Knochensystem selbst, nur selten verwiesen werden durfte. In der Syndesmologie und Myologie konnten dagegen die Beschreibungen öfters schon mehr vereinfacht werden. Die Ausführung der nicht immer leichten Beschreibung unter meiner Leitung war in betreff der ersten Auflage in der Osteologie, Syndesmologie und Myologie, mit Ausnahme einiger schwierigen Partieen des knöchernen Kopfes, das Verdienst des Herrn Dr. med. A. Böger (jetzt in Osnabrück), dessen Fleiß und Sorgfalt ich rühmend anerkennen muß. Mit Ausnahme der Nomenklatur und einiger Berichtigungen, die Herrn Dr. Hilgendorf in Berlin (*818*) zu verdanken sind, ist dieselbe hier im wesentlichen unverändert geblieben.

Mit Rücksicht auf den eben auseinandergesetzten Plan dieses Lehrbuches wurde nun die stehende Stellung des Kaninchens bei der Beschreibung ohne alle Ausnahme zu Grunde gelegt. Auch beim Fuße ist vorausgesetzt, daß das Kaninchen wie der Mensch mit der ganzen Sohle den Boden berühre.

Unter diesen Umständen bezeichnet *vorn* und *hinten* ganz dieselbe Richtung, wie es in der menschlichen Anatomie der Fall ist. Es ist z. B. die Nase der vorderste Theil des Kopfes, der Nabel liegt an der vorderen Seite des Bauches, das Knie an der vorderen Seite der unteren Extremität u. s. w. Mit *oben* und *unten* werden die Richtungen nach dem Scheitel, resp. dem entgegengesetzten Ende des Tieres bezeichnet. Es kann mithin niemals von einer »oberen« Fläche des Rumpfes die Rede sein, da die Rückenfläche, weil sie senkrecht gedacht wird, die hintere und niemals die obere genannt wird. »Unten« liegt am Rumpfe z. B. die Afteröffnung, an der unteren Extremität der Fuß, am Kopfe die Unterkinngegend u. s. w.

Die konsequente Anwendung der Ausdrücke »vorn«, »hinten« u. s. w. in dem angegebenen Sinne dürfte die Benutzung dieses Lehrbuches sehr wesentlich erleichtern. In der vergleichenden Anatomie der Vierfüßler wird sonst mit »vorn« die Richtung nach dem Kopfe bezeichnet. Bei der systematischen Anatomie geht das allenfalls, obgleich z. B. die Umänderung der mit »superior« und »inferior« zusammengesetzten Muskelnamen etc. zu allerhand Störungen Veranlassung geben

würde. Sobald es sich aber um genauere topographische Beschreibungen handelt, wie sie hier gegeben werden sollten, ist eine vollständige Verwirrung des Lesers die unausbleibliche Folge.

Am einfachsten ließe sich der letzteren anscheinend vorbeugen, wenn man für »oben« am Rumpfe wie an den Extremitäten den Ausdruck: *proximalwärts* und für unten: *distalwärts* einführen oder in analoger Weise: *kranialwärts, kaudalwärts* etc. sagen würde. Erstere Bezeichnungen kann man mit Nutzen hier und da verwenden, z. B. wenn es sich um gebogenen oder spiraligen Verlauf eines Organes wie die A. subclavia handelt. Gegen die ausschließliche Einführung obiger Ausdrücke erheben sich aber wiederum Bedenken, die ein Beispiel vielleicht am besten erläutern wird.

Die sagittale Längsachse der Schuppe des Hinterhauptsbeines verläuft beinahe rechtwinklig geknickt. Es ist nun ziemlich gleich, ob man sagt: »die innere Fläche der Schuppe sieht teils nach vorn, teils nach unten«, oder aber: »die ventrale Fläche sieht teils oralwärts, teils kaudalwärts«. Entsprechend von der äußeren Fläche: sie sieht »teils nach hinten, teils nach oben« oder: »die dorsale Fläche sieht teils aboralwärts, teils —?« »Kopfwärts« oder »kranialwärts« kann man nicht wohl sagen, denn es handelt sich um Teile am Kopfe selbst und eine häufige Umschreibung der kranialen Richtung würde schleppend werden. Trotzdem wurde für die neue Auflage die Einführung obiger Terminologie ernstlichst in Erwägung gezogen; was davon abhielt, waren die schon oben betonten Schwierigkeiten in der Muskelbenennung. Man kann allenfalls »M. serratus dorsalis posticus« sagen statt »M. serratus posticus inferior«; substituiert man aber »M. serratus dorsalis anticus«, statt »M. serratus posticus superior«, oder den M. scaleni anticus und posticus einen M. scalenus ventralis und dorsalis, wie es geschehen müßte, so wird jeder den letzteren Ausdruck auf ein hinter der Wirbelsäule gelegenes Objekt zu beziehen geneigt sein. Es darf nochmals daran erinnert werden, daß die aus der menschlichen Anatomie geläufigen Ausdrücke von den Praktikern, für die doch dieses Lehrbuch bestimmt ist, ungern mit neuen vertauscht werden, während im Gegensatz dazu den vergleichenden Anatomen die Übersetzung in ihre eigene Terminologie eine Kleinigkeit ist. Endlich muß man bedenken, daß die menschliche und auch die Kaninchen-Anatomie, wenn sie für operative Zwecke nutzbar gemacht werden soll, eine sehr viel genauere Darstellung in topographischer Hinsicht erfordert, als es für phylogenetische Untersuchungen in den meisten Fällen notwendig wird.

Die Ausdrücke *innen* und *außen* werden ausschließlich auf die Körperhöhlen und die hohlen oder soliden Organe selbst bezogen. Dagegen bezeichnet *medial, medianwärts* die Richtung nach der Medianebene des Körpers, *lateral, lateralwärts* die Richtung, welche senkrecht auf die Medianebene sich von letzterer entfernt. Der Medianebene parallele Ebenen werden Sagittalebenen genannt. *Sagittal* heißt eine Linie, die horizontal von vorn nach hinten verläuft. *Frontal* wird jede Ebene genannt, die einer idealen Vorderfläche des Rumpfes parallel, und zugleich senkrecht auf die Erdoberfläche und auf die Medianebene steht. *Transversal* heißt die Richtung von links nach rechts, jede transversale Ebene steht zugleich horizontal.

An den Extremitäten werden dieselben Bezeichnungsweisen gebraucht. Die obere Extremität wird senkrecht am aufrechtstehenden Körper des Kaninchens herabhängend gedacht, wie der Arm des Menschen. Mithin bezeichnet »unten« an der oberen wie an der unteren Extremität die Richtung nach den Fingern, resp. nach dem Fuße. An der unteren Extremität sind die Ausdrücke

»medial« und »lateral« selbstverständlich: an der oberen werden die Beugeseiten des Ober- und Vorderarmes als die »medialen« angesehen. »Vorn« liegt der Radius und die Patella; »hinten« die Ulna und die Wade. Nach allen diesen Definitionen schienen noch Mißverständnisse in der Beschreibung des Vorderarmes und der Hand, sowie des Unterschenkels und des Fußes möglich zu sein, da schon die Lagerung der Knochen in einiger Hinsicht von der beim Menschen abweichend ist. Wie gesagt, bezeichnet »unten« die Richtung nach den Fingern resp. dem Fuße. Die anderen beiden Richtungen sind als *volare — dorsale*, resp. *radiale — ulnare* an der oberen Extremität; als *plantare — dorsale*, resp. als *tibiale — fibulare* an der unteren bezeichnet worden. Im allgemeinen fällt natürlich »medial« mit »radial« resp. »tibial«; und »lateral« mit »ulnar« resp. »fibular« zusammen. Es schien jedoch gerathen, mit diesen subsidiären Ausdrücken so sparsam als möglich umzugehen. Auch beim Fuße ist unter Voraussetzung einer stehenden Stellung des Kaninchens mit »unten« die Richtung nach der Fußsohle, mit »vorn« die nach den Zehenspitzen bezeichnet. Endlich wird überall unter »oberflächlicher« und »tiefer« Lage die geringere oder größere Entfernung von der nächst benachbarten äußeren Haut verstanden.

Was die Terminologie betrifft, so wurde seinerzeit der Versuchung widerstanden, einige hundert neue Namen zu bilden, obgleich dies viel bequemer gewesen wäre, als die alten zweckmäßig zu adaptieren, während aber das Verständnis dadurch wesentlich erschwert worden sein würde. Da wie gesagt der Bau des Kaninchens aus praktischen Gründen ausschließlich mit demjenigen des Menschen verglichen werden sollte, so handelte es sich zunächst um die bei letzterem zu Grunde zu legende Nomenklatur. Es wurde diejenige gewählt, welche meinem Handbuche (*37—40*) zu Grund liegt. Der zu erreichende Zweck ging dahin, daß jeder Name ohne weitere Erläuterung verständlich sein sollte, und zwar auch für solche, welche nur die allgemein-medizinische, keine speziell-anatomische Bildung sich zu eigen gemacht haben.

Die Zurückführung auf den bekannten Typus des Menschen war an vielen Punkten mit nicht unbeträchtlichen Schwierigkeiten verknüpft. Wer versuchsweise ohne diese Kenntnis z. B. die Muskeln an der vorderen Extremität zu präparieren unternimmt, wird sofort bemerken, wie sehr durch diese Zurückführung das Verständnis erleichtert wird.

Der Darstellung wurden ausschließlich eigene Untersuchungen zu Grunde gelegt, und im ganzen Werke ist keine Thatsache von nur einiger Wichtigkeit mitgeteilt, die nicht durch sorgfältige und wiederholte Präparation konstatiert worden wäre. Die sparsamen anatomischen Details, welche in älteren physiologischen Abhandlungen etc. sich finden — die vergleichenden Anatomen haben fast nur den Hasen gelegentlich untersucht — wurden erst nachträglich berücksichtigt. Im allgemeinen stellten sich dieselben als vollkommen unbrauchbar heraus. Die Autoren beschrieben zwar nach besten Kräften genau: da aber in der Regel das nur durch vollständige Kenntnis des Kaninchenleibes zu erlangende Verständnis fehlte, wie die betreffenden, mehr oder weniger abweichend gebauten oder gelagerten Teile zu deuten, resp. mit dem bekannten Bau des Menschen in Übereinstimmung zu bringen sind, so blieb den physiologischen Schriftstellern nichts übrig, als besondere Namen für diesen

oder jenen abweichend verlaufenden Nerven- oder Arterienzweig zu schaffen, was natürlich wiederum die Übersicht für den Leser keineswegs erleichterte. Die früher zuweilen vorkommenden Fehler (vergl. Erste Auflage S. 9) in betreff der Kaninchenanatomie sind aus der Litteratur jetzt vollständig verschwunden. Nur bei der Nomenklatur der Schädelknochen, wie sie auf mikroskopischen Durchschnitten des ganzen Kopfes erscheinen, finden sich hier und da noch Unsicherheiten, die es rechtfertigen, wenn hier Abbildungen der Schädelknochen beigegeben wurden.

Ein topographisch-anatomisches Lehrbuch kann den Praktikanten der physiologischen und pathologischen Institute manchmal die persönliche Leitung des Lehrers ersetzen. Aber auch Geübtere werden vor schwierigeren Operationen in der Vorlesung sich mit Nutzen ihr anatomisches Gedächtnis durch Lektüre und Abbildungen wiederum auffrischen, was ja die größten Chirurgen bei Operationen am Menschen in analoger Weise zu thun pflegen.

Technik der Operationen.

Die allgemeinen Regeln, welche sich vom Standpunkte des Anatomen für die Ausführung der Operationen geben lassen, sind im Folgenden zusammengestellt. Es handelt sich dabei ausschließlich um Experimente, bei denen das Leben des Tieres wenigstens eine Zeit lang erhalten bleibt. Versuche, die so zu sagen an der Kaninchenleiche oder Teilen derselben angestellt zu werden pflegen, sind ausgeschlossen, weil diese Verfahrungsarten in anatomischer Hinsicht doch nur auf gewöhnlicher Präparation beruhen. Ferner sind unter den Operationen nur die gewöhnlich vorkommenden berücksichtigt, welche gerade für den Anfänger in Frage kommen. In Bezug auf die unendliche Mannigfaltigkeit der seltener ausgeführten, Spezialzwecken gewidmeten, sowie in betreff der Vorsichtsmaßregeln bei Reizungsversuchen verschiedener Art muß natürlich auf die spezielle physiologische Litteratur (*41* u. *42*) verwiesen werden. Die einzelnen Operationen sind in einem Verzeichnisse eingangs übersichtlich zusammengestellt; die topographischen Verhältnisse überhaupt wurden namentlich in der speziellen Neurologie näher erläutert.

Narkotisierung. Anästhesierungen der Kaninchen mittels Aether oder Chloroform führen leicht den Tod herbei und sind ganz zu vermeiden. Ein mit wenigen Tropfen Chloroform imbibierter Schwamm, vor Mund und Nase des Tieres gehalten, bringt nach 6—8 Sekunden die Herz- und Lungenbewegung zu plötzlichem Stillstande in tiefer Inspirationsstellung. Nach einigen Sekunden beginnen letztere sehr verlangsamt wieder. Man wählt daher, wenn eine Narkotisierung notwendig erscheint, die Injektion einiger Tropfen Tinctura opii, oder von 10—20 Tropfen wäßriger Opiumtinktur mit etwa 11 g Wasser und einigen Tropfen Alkohol (*45*), in die V. jugularis externa, oder die subkutane Injektion von einigen ccm einer 0,5—1%igen Lösung (*42*) von Morphiumacetat (*44*), durch welche Verfahrungsarten eine große Neigung zu Reflex-

bewegungen eintritt. Letztere werden am leichtesten mittels kleiner Scherenschnitte in die Haut hervorgerufen. — Fütterung mit Mohn wird merkwürdigerweise ohne Nachteil ertragen (*489.* s. *24*, S. 407).

Chloralhydrat erzeugt einen mehr oder weniger anhaltenden Schlaf, in welchem auf mechanische Hautreizung Reaktion erfolgt, nicht aber auf thermische Reize. Die Respiration wird verlangsamt; schon eine geringe Dosis des durch den Mund eingeführten oder subkutan injizierten Chlorals ändert den Herzschlag und Blutdruck; zur Narkose genügt 1 g (*41*, S. 55); man kann auch 2 g anwenden (*701*). Bei größeren Dosen erfolgt leicht der Tod. Trotzdem ist das Chloral für viele Zwecke nützlich, namentlich wird dadurch der auf Abneigung gegen die Wissenschaft beruhenden Antivivisektionsagitation ihr bequemster Vorwand genommen. Einspritzungen in die Blutgefäße werden schlecht ertragen (*41*).

Kurare kann man in eine Vene oder durch subkutane Einspritzung injizieren oder indem man ein minimales Partikelchen trockenes Kurare in eine kleine Schnittwunde der Haut bringt, nachdem künstliche Respiration (Tracheotomie) vorbereitet worden ist.

Über die zu benutzenden Spritzen vergl. *46*; über künstliche Respiration daselbst (S. 520).

Um die Kaninchen apnoisch zu machen, wird etwa die Hälfte einer Lösung von 0,5 g Kurare in 25 ccm destillirtem Wasser in eine kleine Halsschnittwunde injiziert (*145*).

Operationen. Wenn nichts besonderes bemerkt ist, befinden sich die Kaninchen während der Operationen in der Rückenlage auf ein länglich-viereckiges Brett festgebunden, welches an seinen vier Ecken Haken für die Befestigung der vier Füße des Tieres trägt. Narkotisierung ist im allgemeinen nicht erforderlich. Der Kopf des Tieres wird von einem Gehülfen gehalten, der seine Finger auf den Unterkieferhälften fixiert. Man kann auch eine um die oberen großen Schneidezähne gelegte Schlinge benutzen, welche an einem fünften Haken in der Mittellinie des Operationsbrettes am Kopfende des letzteren befestigt wird. Unter den Hals des Tieres wird ein Kissen geschoben. Man kann auch um die Basis der Ohren zwei weitere Schlingen legen, so daß sieben Haken erforderlich sind, und anstatt letzterer überhaupt geigenwirbelähnliche Holzstücke benutzen, die durch seitliche Stellschrauben fixiert werden können. Mittels Drehung der Wirbel sind die Schlingen aufzuwickeln oder zu verlängern (*47*). Vor der Operation werden die Haare an der betreffenden Körperstelle mit der Schere abrasiert, die Haut angefeuchtet. Der Hautschnitt trennt zugleich die etwaigen Hautmuskeln. Die Wundränder werden mit stumpfen Haken auseinander gezogen. Da die Verschiebbarkeit der Haut sehr groß ist und man leicht die Orientierung verliert, so macht man alle Hautschnitte, so viel es nur angeht, in der Medianlinie und ohne vorherige Aufhebung der Haut in Falten, die übrigens quer auf ihren Verlauf durchschnitten werden müßten. Die Hautschnitte werden am besten mit einem bauchigen Skapell, die Muskelschnitte mit einer Schere, welche vorn abgerundete Branchen besitzt, geführt. Statt derselben kann man an der Bauchhöhle nach Eröffnung des Peritoneum mit Vorteil ein vorn geknöpftes gebogenes Bruchmes-

ser benutzen. Spritzende Arterien werden mit der Pinzette gefaßt und torquiert, oder mit einer kleinen, etwa 2 cm langen Klemmpinzette geschlossen, deren gekreuzte Branchen von selbst gegeneinander federnd schließen, und die während der Operation liegen bleibt. Solche Arterien zu unterbinden ist nur ausnahmsweise nötig.

Wenn Blutungen möglichst zu vermeiden sind, wie bei den Operationen an den nervösen Zentralorganen, so füttert man zweckmäßig die Kaninchen einige Tage vor der Operation ausschließlich mit trockenem Futter, wie Hafer, Erbsen u. dergl. Die Gerinnung des ausfließenden Blutes wird dadurch beschleunigt (*48*). Man kann auch vor der Operation den Truncus anonymus auf einem Stückchen Zunder unterbinden und nach derselben auf dem Zunder den Unterbindungsfaden mit der Schere leicht durchschneiden, ohne den Truncus zu verletzen.

Um operierte Kaninchen, die zum Erfolge der Operation längere Zeit am Leben erhalten worden sind, wobei sie am besten von anderen Tieren isoliert werden, zu töten, wählt man, je nach den einzelnen Fällen, verschiedene Todesarten. Sind Operationen am Halse vorgenommen, so kann man natürlich die Erdrosselung nicht benutzen u. s. w. Abgesehen von den Vergiftungen, empfiehlt sich, je nach den besonderen Umständen, Chloroformieren unter einer Glasglocke, Eröffnung der Rippenwandungen in großer Ausdehnung, oder Einblasen von Luft in die Pleurahöhle, am meisten der Nackenstich zwischen Os occipitis und Atlas. Schläge auf den Kopf oder besser hinter die Ohren auf den Hinterkopf, Abschneiden des Halses etc., sind rohe Verfahrungsarten; kommt es auf möglichste Blutleere der Gefäße an, so eröffnet man den linken Ventrikel des freigelegten Herzens; den Injektionen mit feinen warmen Massen läßt man den Chloroformierungstod unmittelbar vorausgehen.

Temperaturmessungen. Die Temperatur beträgt im Mittel 38°C. (*49*). Man kann sie im Rektum bestimmen, sie nimmt aber kontinuierlich ab (*50*), wenn das Kaninchen in Rückenlage festgebunden ist: die Abnahme kann bei 11°C. Lufttemperatur binnen einer Stunde 2° betragen. Am sitzenden Tier faßt man den Schwanz an seiner Wurzel, führt den geölten Quecksilberbehälter sanft rotierend in das Rektum, möglichst hoch, bis 7 cm hinauf. Das Kaninchen muß dabei auf dem Rande eines Tisches sitzen. Es ist auch eine zweckmäßigere Form des Thermometers für diese Zwecke angegeben worden (*51*); andernteils hat man das Tier in einen durchbrochenen Kasten zu setzen empfohlen (*698*).

Man kann auch einen engen Drahtkäfig anwenden (*52*), der auf ein schräggeneigtes Brett gestellt wird, so daß der Kopf des Tieres sich unten befindet. Oder man wickelt das Kaninchen mit 8—13 cm breiten, einige Meter langen Leinwandbinden derart ein, daß Kopf, Hals und Flanken für das Atmen frei bleiben, während die Hinterbeine an den Bauch gezogen werden (*55*). Bei weiblichen Kaninchen kann man statt im Rektum in der Scheide messen. Wenn aber die Messungen sehr häufig wiederholt werden müssen, so werden auch bei der größten Vorsicht die mechanischen Insultationen jener Schleimhäute auf die Dauer schlecht ertragen und es können Entzündungen derselben

dadurch hervorgerufen werden. Bei solchen Experimenten benutzt man am besten die natürliche Hautfalte zwischen Bauch und Oberschenkel, indem man den zylindrischen Quecksilberbehälter des Thermometers genau an die Übergangsstelle vom Bauch auf den Oberschenkel legt und den letzteren einigermaßen fest an den Bauch preßt. Wird dies gut ausgeführt, so erhält man fast dieselben Temperaturen wie in der Vagina und jedenfalls sind die Messungen unter einander vergleichbar (*54*, S. 42).

Statt der Inguinalfalte kann man auch die Achselgrube benutzen, obgleich diese weniger zu empfehlen ist, oder statt des Rektum die Augenlidspalte. Am meisten schwankt die Temperatur der dünnen Ohren.

Unterbindungen der Arterien oder Venen. Vor allen Injektionen in das Gefäßsystem ist jede Luftblase in der Spritze sorgfältig zu entfernen. Lufteintritt in die Venen bei Operationen am Halse, oder Injektion von Luft mittels einer schlechtgefüllten Spritze sind meist sofort tödlich — infolge von Embolie der Aa. coronariae cordis. Namentlich sind solche Ereignisse bei der V. jugularis externa zu vermeiden, für die man mitunter eine aus einem Stück bestehende Glasspritze mit Vorteil verwendet. Für gewöhnlich benutzt man Injektionsspritzen (z. B. von Luër in Paris) mit abschraubbaren Platinkanülen. Die Bloßlegung der Gefäße nach vollendeten Haut- und Muskelschnitten ist ausschließlich mit stumpfen Werkzeugen, Pinzetten und Hohlsonde vorzunehmen. Kleine Muskelzweige werden schonend bei Seite gedrängt; man führt erst eine Pinzette, deren Branchen zusammengedrückt werden, oder eine Hohlsonde unter dem Gefäße durch, und dann die Unterbindungsnadel, welche nach dem Muster einer chirurgischen angefertigt, aber dünner und schmaler, auch nach kleinerem Radius gebogen und vorn gut abgerundet ist. Die Nadel enthält eine rotseidene angefeuchtete Fadenschlinge, so daß jedes Gefäß sogleich doppelt unterbunden werden kann. Nach Umständen ist auch ein dritter Faden erforderlich: einer für die Unterbindung des Gefäßes vor der Injektion, die bei Arterien natürlich weiter oberhalb, bei Venen weiter unterhalb vorgenommen wird. Der zweite Faden dient zum Befestigen der Platinkanüle in dem Gefäßrohr, der dritte zum Unterbinden des Gefäßes nach der Injektion.

Die Eröffnung der Gefäße wird am besten vorgenommen, indem man die Tunica adventitia mit einer feinen, genau schließenden Pinzette faßt, das Gefäß etwas aufhebt, und die freiliegende Wandung mit einer spitzen, an der Spitze sehr gut schneidenden Schere in schräger Richtung einschneidet, ohne das Gefäß ganz zu durchtrennen. Der auf diese Art losgelöste Zipfel der Wandung wird mit der Pinzette aufgehoben, die Kanüle in das Lumen eingeführt, und bei Arterien selbstverständlich nach der Peripherie hin, bei Venen nach dem Zentrum hin weitergeschoben und festgebunden.

Die Unterbindung der Gefäße in der Kontinuität geschieht nach den eben angegebenen Regeln, wobei ein einziger Faden genügt. Die speziellen Regeln ergeben sich aus den topographischen Verhältnissen, welche, wie schon bemerkt, meistens in der speziellen Neurologie, resp. bei den Nervendurchschneidungen auseinandergesetzt wurden.

Die Drüsenausführungsgänge sind im allgemeinen zu fein, um Einführung einer Kanüle zu gestatten; man begnügt sich, sie freizulegen und quer durchzuschneiden.

Nervendurchschneidungen. Nach Bloßlegung der Nerven ist Entfernung des etwa ausgetretenen Blutes notwendig; man führt dann eine Hohlsonde unter dem Nerven durch, welche zugleich benachbarte Arterien oder Venen und Nerven bei leicht unvermutet eintretenden kleinen Bewegungen des Tieres schützt, und durchschneidet den Nerven auf der Hohlsonde mit einer feinen Schere, deren spitze Enden sehr gut schneiden müssen. Will man den Faserverlauf mit Hilfe der später eintretenden fettigen Degeneration mikroskopisch studieren, so ist die Resektion eines 2—3 mm langen Nervenstückes notwendig, um eine zu rasche Wiedervereinigung zu verhüten. Dasselbe wird wo möglich von dem peripherischen Teile des durchtrennten Nerven mittels Pinzette und einer vorn stumpfen Schere abgetragen. Die Tiere werden am Ende der dritten, allenfalls auch in der zweiten und vierten Woche getötet. Am Ende der dritten Woche sind die degenerierten Nervenstämmchen noch mit Leichtigkeit aufzufinden, und von den normalen mit bloßem Auge gut zu unterscheiden. Auch mikroskopisch ist die fettige Degeneration dann am auffälligsten. Nach der Tötung des Tieres werden zunächst die Nerven in der ganzen Operationsgegend genau präpariert, um zu konstatieren, daß wirklich der gewünschte Nervenstamm und nichts anderes durchschnitten worden ist. Zu dieser Zeit sind die beiden Enden des in der angegebenen Ausdehnung resezierten Nerven gewöhnlich schon durch eine dicke, knotige, gelbweiße Anschwellung verbunden, welche junges Bindegewebe mit Gefäßen enthält. Die entarteten Nervenfasern werden bei 250- bis 300facher Vergrößerung mit etwa 5prozentiger Natronlauge untersucht. Sie zeigen Verlust der doppelten Konturen und reihenweise angeordnete, größere und kleinere Fettröpfchen (Abbildungen s. *55*). Nach längerer Zeit werden die Nervenstämmchen völlig atrophisch; sie enthalten außer den Achsenzylindern und Neurilemscheiden nur noch wenige einzelne Fettröpfchen. Noch später erfolgt vollkommene Wiederherstellung. Einzelne fettig degenerierte Nervenfasern kann man auch in mikroskopischen Nervenplexus, z. B. der Haut, mittels Natron leicht nachweisen. Die Entartung beginnt bei den motorischen Nervenfasern an den Terminalfasern in den motorischen Endplatten selbst (Fig. 17, *56*); bei den sensibeln schreitet sie von der Durchschneidungsstelle aus peripherisch fort *57*. Einzelne kurze Strecken einer peripherischen, entarteten Nervenfaser können scheinbar normal sein.

Fig. 17.

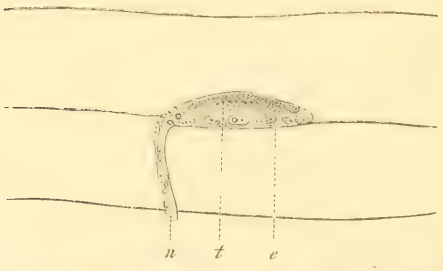

Zwei Muskelfasern aus dem M. flexor carpi radialis, drei Tage nach der Resektion des N. medianus. Ganz frisch, ohne Zusatz. Vergr. 350. Von den Muskelfasern sind nur die Konturen angegeben. *n* Fettkörnchen innerhalb des Neurilems einer degenerierten doppeltkonturierten Nervenfaser. *t* Reihenweise angeordnete Fettkörnchen, welche aus fettiger Degeneration einer blassen Terminalfaser hervorgegangen sind. *e* Motorische Endplatte mit Kernen in schräger Profilansicht. Nach W. Krause (*56*).

während eine weitere Verfolgung der Faser in dem mikroskopischen Präparat die Degeneration erkennen läßt.

Nach jeder Operation schließt man die Hautwunden durch eine oder mehrere Knopfnähte; anstatt der Fäden benutzt man manchmal mit Vorteil feinen geglühten Eisendraht, den die Tiere nicht zernagen können. Es versteht sich, daß die Methoden der modernen Chirurgie, Listerverband, Ätherspray, Katgutfäden zum Nähen innerer Organe u. s. w. in thunlichster Genauigkeit zu benutzen sind, wenn es sich um Operationen handelt, nach denen man die Tiere zeitweise am Leben zu erhalten wünscht. Hierüber ist auf die Lehren der Chirurgie zu verweisen.

Um operierte Kaninchen, die längere Zeit am Leben bleiben sollen, mit Sicherheit unter einer größeren Anzahl von Versuchstieren herauszufinden, legt man durch die Ohren eine oder mehrere Schlingen von Eisen- oder Messingdraht, die lange Zeit als Marken sitzen bleiben. Man kann auch mit Anilinfarbstoffen numerieren. Für Versuche, nach welchen der Harn des Tieres aufgefangen werden soll, sind mit Blech ausgeschlagene Kästen notwendig, deren Boden nach dem Zentrum etwas abfällt, daselbst eine Abzugsröhre hat, die oben von einem feinen Drahtsieb verschlossen ist. Der Deckel des Kastens enthält viele Luftlöcher.

In der allgemeinen Anatomie, die als erster Abschnitt der speziellen Anatomie vorausgeht, sind nach dem angedeuteten Plane der Darstellung, welcher den Gebrauch des Mikroskopes im Prinzip ausschloß, keineswegs histologische Details zu erwarten. Es ist vielmehr darin eine übersichtliche Zusammenstellung derjenigen Besonderheiten gegeben, durch welche sich der Bau des Kaninchens vom menschlichen unterscheidet, um dem Leser die Mühe zu ersparen, sich dieselben aus den detaillierten Beschreibungen in der speziellen Anatomie selbst herauszusuchen. Will man, um sich der gewöhnlichen Bezeichnungsweise mehr anzuschließen, statt allgemeiner Osteologie z. B. etwa setzen: allgemeine osteologische Bemerkungen, so ist natürlich dagegen nichts einzuwenden. Hierbei wurden die einzelnen Abschnitte: Osteologie, Myologie etc. successive durchgegangen. Wegen der Einzelheiten ist auf die im speziellen Teil niedergelegten Daten zu verweisen, welche durch ein ausführliches Inhaltsverzeichnis besser zugänglich gemacht wurden. In der speziellen Anatomie enthalten die mit kleiner Schrift gedruckten Notizen außer den Operationsmethoden auch die beobachteten Varietäten, die pathologisch-anatomischen Befunde, Parasiten, und entwicklungsgeschichtliche Bemerkungen.

Allgemeine Osteologie.

Das Skelett des Kaninchens besteht aus 213 Knochen, wobei die Gehörknöchelchen, die Zähne und die Ossa sesamoidea nicht gerechnet sind. Hiervon kommen auf den Schädel 10, das Gesicht 15, die Wirbelsäule nebst Kreuzbein und Schwanz 43, den Thorax 25, die obere Extremität 66, die untere Extremität 54 Knochen. Das Skelett des Menschen besteht nach analoger Rechnung aus 205 Knochen.

Als selbständige Knochen werden dabei diejenigen betrachtet, die entweder im erwachsenen Tiere bei der Mazeration sich isolieren oder doch vermöge ihrer Entwicklungsgeschichte unzweifelhaft als gesondert betrachtet werden müssen, wie z. B. das Os zygomaticum. Die Knochen sind beweglich — durch Gelenke — oder unbeweglich miteinander vereinigt. Letzteres geschieht teilweise durch Nähte, *Suturae*, die entweder einfache Nähte, *Harmoniae*, sind; oder die Knochenränder greifen mit Zacken ineinander, die jedoch beim Kaninchen sehr wenig ausgebildet sind: *Suturae serratae*; oder von den Knochenrändern übergreift der eine den anderen: *Suturae squamosae*, auch wohl falsche Nähte genannt. — Die Vereinigungen durch Knorpel werden *Synchondrosen* genannt, die durch Bindegewebsmassen *Symphysen*.

Die Zahl der Schädelknochen beträgt 25, wovon 15 auf das Gesicht fallen. Hierbei sind die Ossa intermaxillaria nicht gerechnet und die Ossa frontis nur einfach gezählt. Als Teile der Oss. temporum wurden die Oss. tympanica, petromastoidea, squamosa und intermaxillaria angesehen. Selbständig sind im Vergleich zum Menschen die Oss. sphenoidalia anterius und posterius, sowie das Os interparietale. Das Os hyoideum wird zu den Gesichtsknochen gezählt.

Der Schädel zeigt viel Ähnlichkeit mit dem eines Vogels. Der Sagittaldurchmesser übertrifft den Transversaldurchmesser bedeutend, sowie den Vertikaldurchmesser, welcher noch geringer ist als letzterer. Die Ähnlichkeit wird vermehrt durch die Verschmelzung der beiden Foramina optica in der Medianlinie. Die Augenhöhlen sind seitlich gestellt, so daß man von der Seite durch beide Augenhöhlen zugleich hindurchsehen kann. Ihre vordere Wand entspricht der medialen Wand beim Menschen, die hintere der lateralen. Ferner erinnert an die Vögel die Bildung einer senkrechten Lamelle vor dem einfachen Foramen opticum durch den Körper des vorderen Keilbeines, sowie das Offensein der Augenhöhle nach unten, woselbst sie nur von dem Arcus zygomaticus begrenzt wird. Auch der in der Richtung von vorn nach hinten

sehr kurze Gaumen und die Niedrigkeit der Körper beider Keilbeine (*58*) sowie die rudimentäre Fibula, die Form des Gehirnes sowie die starke Ausbildung des Flocculus cerebelli sind in dieser Hinsicht zu erwähnen.

Das Studium der Osteologie des Schädels wird durch den Umstand sehr erleichtert, daß die Nähte zwischen allen Knochen und selbst einzelner Abteilungen derselben während des Lebens erhalten bleiben, und namentlich bei nicht ausgewachsenen Tieren sehr deutlich sind. Eine Ausnahme bildet nur der vordere Rand des Os zygomaticum, welcher mit dem Processus zygomaticus oss. maxillaris superioris frühzeitig knöchern verwächst, sowie die Alae vomeris, die mit den Ossa ethmoidea verschmelzen. Getrennt bleiben die Corpora oss. occipitis und sphenoidei posterioris, die Ossa sphenoidea anterius und posterius, die Partes frontales ossium frontis, das Os interparietale, die Partes squamosa, petromastoidea und tympanica oss. temporum, das Os intermaxillare, die Hälften des Unterkiefers u. s. w.

Einige Knochen sind stärker, andere weniger entwickelt. In der Entwickelung bevorzugt erscheinen die Ossa occipitis, sphenoidea, frontis, nasi, maxillare superius und die Maxilla inferior. Besonders dünn zeigen sich in der Profilansicht des in der Medianebene halbierten Schädels die Partes orbitales oss. frontis, die Pars squamosa oss. temporum, die Pars nasalis oss. palatini, die Ala magna oss. sphenoidei und der untere Teil des Ramus maxillae inferioris. Sehr porös sind die Pars inferior alae magnae, der laterale Abschnitt des oberen Schuppenteiles vom Os occipitis und besonders die laterale Fläche des Corpus oss. maxillaris superioris proprii unterhalb des lateralen Randes der Ossa nasi. Am Os occipitis ist die mehr vertikale als horizontale Stellung des Foramen magnum occipitale bemerkenswert; ferner sind zur Orientierung bei gewissen Operationen, z. B. dem Zuckerstich, praktisch wichtig die beiden oberhalb der Protuberantia occipitalis externa an der hinteren äußeren Schädeloberfläche gelegenen Tubercula occipitale und interparietale. Letzterer Höcker gehört zur Hälfte den Scheitelbeinen an. Die Alae magnae des hinteren sind nicht größer als die Alae parvae des vorderen Keilbeines, und es sind diese Bezeichnungen nur dem Sprachgebrauch zu Liebe angewendet. In Wahrheit sind dieselben als Arcus dorsales oder Neurapophysen dieser beiden Schädelwirbel aufzufassen. Die Ala magna erreicht das Os frontis nicht, von dem sie durch die Ala parva und das Os temporum getrennt wird, und ebensowenig das Os parietale. Am vorderen Keilbein nimmt der Körper unter einem Winkel die Richtung nach vorn. Die Fissura orbitalis superior vereinigt in sich auch das Foramen rotundum. Merkwürdig sind die drei Foramina sphenoidalia der Processus pterygoidei, deren Bedeutung in der Angiologie und Neurologie näher erörtert wird. Das kräftige Stirnbein bildet fast allein die vordere, nur beschränkte Schädelgrube; es besitzt recht kleine Sinus frontales. Die Schläfenbeine bestehen aus der Pars squamosa und aus zwei durch eine Harmonie verbundenen Teilen: den Partes petromastoidea und tympanica. Der Processus styloideus fehlt scheinbar und ist beweglich in dem sehnigen Ursprunge des M. styloglossus enthalten; der Processus mastoideus ist wenig entwickelt. Die Ossa nasi haben eine bedeutende Länge, und ihre Stellung nähert sich der sagittalen. Die obere und mittlere oder beide hinteren Muscheln sind wenig entwickelt. Eine Scheide-

wand zwischen den beiden Labyrinthen des Siebbeines ist nur teilweise vorhanden; die Lamina perpendicularis erreicht den Vomer nicht. Die Lamina papyracea fehlt und wird durch den Processus ethmoidalis des vorderen Keilbeines repräsentiert; die lateralen Zellen öffnen sich frei in die Nasenhöhle. Die untere oder vordere Muschel besteht aus vielen kleineren Knochenplättchen. Am Oberkieferbein ist der Sinus maxillaris wenig entwickelt; der vordere Teil des Os maxillare superius ist als Os intermaxillare selbständig vorhanden. Letzteres besteht aus zwei durch Harmonie miteinander verbundenen Abschnitten, welche mit dem eigentlichen Oberkieferbein durch Naht und Harmonie sich verbinden. In die zu beiden Seiten des Kopfes sich findenden Orbitae gelangt man von hinten aus der Fossa temporalis. Die Fissura orbitalis inferior wird durch einen großen freien Zugang zur Augenhöhle repräsentiert. Lateralwärts und unten spannt sich vor der Orbita der schmale, aber kräftige und lange Arcus zygomaticus her. Über den knöchernen Thränenapparat sei noch erwähnt, daß ein bedeutend entwickelter knöcherner Canalis nasolacrymalis vorhanden ist.

Eigentümlich ist am Schädel des Kaninchens die Entwickelung von relativ enorm langen, dabei ganz dünnen und meist spitzen, knöchernen Fortsätzen, die sich an verschiedenen Stellen finden. Über dem Meatus auditorius externus kreuzen sich die derartigen Processus squamosi oss. parietalis und der Pars squamosa oss. temporum. Hinter dem Processus mastoideus steigt der den letzteren an Länge übertreffende Processus jugularis oss. occipitis herab. Derselbe wird bekanntlich (*59*, S. 53) entweder als Processus transversus des letzten Schädelwirbels oder als Rippenrudiment an demselben betrachtet. Alle übertrifft an Länge der fischgrätenartige Ramus frontalis oss. intermaxillaris (Fig. 18 *Rf*), welcher mit einem weniger langen Processus maxillaris oss. frontis sich verbindet. Dem letzteren ähnlich ragt der Processus sphenoorbitalis oss. maxillaris superioris aufwärts zwischen Ala parva oss. sphenoidei und dem Os lacrymale bis zur Pars orbitalis oss. frontis.

Die Oeffnungen des Schädels bieten manches Bemerkenswerte. Das Foramen opticum ist unpaar. Im Corpus oss. sphenoidei posterioris findet sich ein Foramen cavernosum zum Durchtritt einer großen Vene. Das Foramen rotundum fließt mit der Fissura orbitalis superior, das Foramen ovale mit dem Foramen lacerum zusammen. In der Wurzel der Lamina lateralis des Processus pterygoideus finden sich die schon erwähnten drei Foramina sphenoidalia. Das Foramen zygomaticotemporale fehlt; das Analogon des Foramen sphenopalatinum wird nur vom Os palatinum gebildet. Das Foramen incisivum ist ungeheuer weit, ebenso die Fissura orbitalis inferior, welche mit der Orbita zusammenfließt. (S. Betrachtung des Schädels von unten S. 40.) Die Betrachtung des Schädels im Ganzen läßt folgende Hauptzüge erkennen.

Betrachtung des Schädels von oben.

Von oben betrachtet zeigt der Schädel eine sehr beträchtliche Ausdehnung in der Länge, im Verhältnis zur Breite (Fig. 18, S. 39). Vorn sieht man die Apertura pyriformis, dann folgen die Ossa nasi, an deren lateralen Seiten die

nadelförmigen Processus frontales der Ossa intermaxillaria nach hinten aufsteigen. Lateralwärts längs der letzteren ragen die kürzeren, dünnen und

Fig. 18.

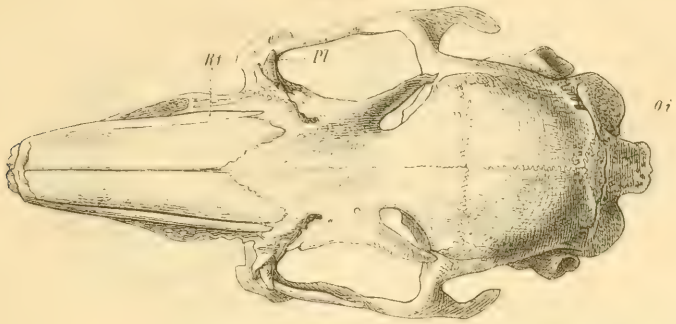

Schädel eines deutschen Kaninchens, von oben. *Rf* Ramus frontalis oss. intermaxillaris. *Pl* Processus subcutaneus oss. lacrymalis. *Oi* Os interparietale.

spitzen Processus maxillares oss. frontis nach vorn. Die Seitenfläche des Corpus oss. maxillaris superioris proprii ist porös und durchbrochen; nach unten und hinten erscheint in dieser porösen Knochenmasse das Foramen infraorbitale. Die Pars frontalis oss. frontis läuft nach vorn in eine lange Spina nasalis aus: sie ist sehr schmal und durch die Sutura frontalis in zwei Hälften geschieden. Die Arcus supraorbitales zeigen lange Fortsätze: Processus supraorbitales anterior und posterior, die nach vorn, resp. nach hinten gerichtet sind. Die Arcus zygomatici entfernen sich lateralwärts ziemlich weit vom Schädel, ebenso die Anguli maxillae inferioris. Die Ossa parietalia bilden den breitesten Teil des Schädels; die Pars squamosa oss. temporum ist sehr schmal in der Richtung von oben nach unten und ebenso die Fossa temporalis, welche mit der Augenhöhle durch den unterhalb des Processus supraorbitalis posterior gelegenen Sulcus temporalis der Pars squamosa oss. temporum kommuniziert. Die Pars squamosa läuft nach hinten in den langen, dünnen, sich über dem Meatus auditorius rückwärts krümmenden Processus squamosus aus. Unter dem Meatus auditorius externus liegt das Foramen stylomastoideum, hinter demselben der längliche, spitze Processus mastoideus, und parallel dessen hinterem Rande ragt der Processus jugularis der Pars squamosa inferior oss. occipitis abwärts. Zwischen den Ossa parietalia und der Pars squamosa oss. occipitis liegt das kleine, elliptische, mit der Längsachse transversal gerichtete Os interparietale (Fig. 18 *Oi*). An dessen vorderem Rande fühlt man in der Medianlinie das Tuberculum interparietale, an seinem hinteren Rande das größere Tuberculum occipitale; dann folgt nach rückwärts die sehr bedeutende Protuberantia occipitalis externa.

Betrachtung des Schädels von unten.

Von unten betrachtet zeigt der Schädel vorn die Alveolen des großen und kleinen Schneidezahnes (Fig. 19, S. 40). Hinter denselben folgt das ungeheuer große Foramen incisivum, welches medianwärts durch die in der Medianlinie zusammenstoßenden Partes mediales der Processus palatini oss. intermaxillaris

und den unteren Rand des Vomer in eine rechte und linke Hälfte getrennt wird. Dasselbe stellt eine sehr längliche, vorn spitze, hinten breitere, dreieckige

Fig. 19.

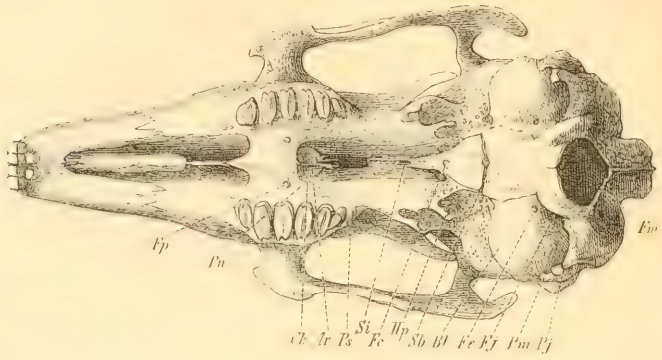

Schädel eines deutschen Kaninchens von unten. *Fp* Foramen palatinum in der Pars palatina oss. palatini. *Pn* Pars nasalis oss. palatini. *Ch* Choane. *Av* Ala vomeris. *Ps* Processus supraorbitalis ant. oss. frontis. *Si* Synchondrosis intersphenoidalis. *Fc* Foramen cavernosum. *Hp* Hamulus pterygoideus oss. sphenoidei posterioris. *Sb* Synchondrosis sphenobasilaris. *Bl* Bulla tympani oss. temporum. *Fe* Foramen caroticum externum. *Fj* Foramen jugulare. *Pm* Processus mastoideus oss. temporum. *Pj* Processus jugularis oss. occipitis. *Fm* Hinterer Rand des Foramen magnum occipitale.

Spalte dar; nach hinten werden die rechte und linke Hälfte durch die starke Spina nasalis des Processus palatinus oss. maxillaris superioris getrennt. Am hinteren lateralen Winkel des letzteren liegt das Foramen palatinum (Fig. 19 *Fp*). Das Palatum durum ist sehr klein; die Choanen, *Choanae*, sind in eine für das Kaninchen im Vergleich zum Hasen charakteristische (S. 14) schmale Spalte ausgezogen. Lateralwärts zeigen sich die Processus alveolares und die Wurzeln der Processus zygomatici oss. maxillaris superioris. Das Os sphenoideum (anterius und posterius) ist bedeutend in die Länge gedehnt, die Partes nasales (Fig. 19 *Pn*) der Ossa palatina, welche nach hinten an die Processus pterygoidei stoßen, stehen fast horizontal, mit ihrem vorderen Rande mehr nach unten gerichtet; zwischen beiden erscheint in der Medianlinie die unpaare Platte, welche den Körper des vorderen Keilbeines repräsentiert. Nach hinten von der letzteren liegt beiderseits die Fissura orbitalis (superior), in der Medianlinie zeigt das Corpus oss. sphenoidei posterioris das Foramen cavernosum (Fig. 19 *Fc*); die Hamuli pterygoidei sind rückwärts gekrümmt; in der Wurzel der Lamina lateralis processus pterygoidei finden sich drei von hinten nach vorn verlaufende kurze Kanäle oder Löcher, die Foramina sphenoidalia. Das Foramen lacerum ist weit, und fließt mit der Incisura ovalis alae magnae zusammen. Die Fissura orbitalis inferior zwischen Ala magna oss. sphenoidei und Processus alveolaris maxillae superioris ist auffallend weit, so daß die Augenhöhle von unten her vollkommen offen ist und nur seitlich vom Arcus zygomaticus begrenzt wird. In diesem enormen Hohlraum, dem *Cavum orbitale*, vereinigen sich der untere Teil der Fossa temporalis, die Fossae sphenomaxillaris und pterygopalatina mit der Fissura orbitalis inferior. Das Cavum orbitale, wie es zum Unterschiede von der eigentlichen Orbita genannt werden kann, fließt nach oben mit letzterer zusammen.

Die *Orbita* selbst stellt eine nicht ganz vollständige halbe Hohlkugel dar, deren knöcherne Wand nach oben und vorn gelegen ist. Das Cavum orbitale

wird nach vorn begrenzt vom Processus maxillaris oss. frontis, dem Os lacrymale und dem Os maxillare superius; nach oben von der Pars orbitalis oss. frontis; medianwärts von dem Os palatinum und Os sphenoideum; nach hinten von den Alae oss. sphenoidei und der Pars squamosa oss. temporum; nach unten von der oberen Fläche der Lamina lateralis des Processus pterygoideus oss. sphenoidei, und dem Os palatinum, sowie vom Ramus maxillae inferioris; lateralwärts nur vom Arcus zygomaticus. Das Cavum orbitale kommuniziert mit der Schädelhöhle durch die Foramina ethmoideum, opticum, und die Fissura orbitalis, mit der Nasenhöhle durch den Canalis nasolacrymalis und das Foramen sphenopalatinum; mit dem Gesicht durch die Canales infraorbitalis und zygomaticofacialis, mit der Fossa temporalis durch das Foramen temporale (s. Os frontis); mit der Fossa pterygoidea durch das Foramen sphenoidale anterius.

Ausgefüllt wird das Cavum orbitale in dem der eigentlichen Orbita angehörigen Teile von dem Bulbus und seinen Adnexa; im unteren Teile hauptsächlich von den Mm. temporalis, pterygoidei internus und externus, welche am nicht präparierten Kopf den Verschluß nach unten bilden. Mit Blut versorgen die Aa. maxillaris interna und lacrymalis die im Innern des Cavum orbitale gelegenen Teile; in dem Winkel zwischen medialer, unterer und hinterer Wand liegt der N. trigeminus mit seinen Ästen. — Die Innenfläche des Periostes der Orbita ist mit Endothelzellen überdeckt (*850*, S. 47). — Die Ebenen des lateralen Einganges der beiden Orbitae konvergieren nach oben unter einem Winkel von 50°, nach vorn unter einem solchen von 31° (*853*).

An dem Os temporum fällt die glatte, einem Processus mastoideus gleichende Bulla tympani ins Auge; medianwärts von derselben liegt das Foramen caroticum externum; hinter der Bulla tympani der spitze Processus mastoideus, und das untere Ende des Processus jugularis oss. occipitis (Fig. 19 *Pj*). Das Foramen jugulare stellt eine sehr enge, längliche Spalte dar, die Foramina condyloidea superius und inferius werden von den Processus condyloidei oss. occipitis bedeckt. Die Ebene des Foramen magnum ist fast frontal gestellt; hinter demselben erscheint die Crista occipitalis externa und die stark vorspringende Protuberantia occipitalis externa oss. occipitis.

Betrachtung des Schädels von innen.

Die *Cavitas cranii* enthält die vordere, mittlere und hintere Schädelgrube.

Die vordere Schädelgrube wird gebildet von den Partes orbitales oss. frontis. Nach vorn wird sie von der sehr steil aufsteigenden Lamina cribrosa oss. ethmoidei und der Crista galli begrenzt, und zeigt hier viele kleinere Löcher: Foramina cribrosa, welche in die Nasenhöhle führen, und das etwas größere, lateralwärts vom hinteren Ende der Lamina cribrosa gelegene Foramen ethmoideum, welches in die Augenhöhle leitet. In der Medianlinie enthält sie hinter der Lamina cribrosa den Körper des vorderen Keilbeines, an dessen hinterem Rande das unpaare Foramen opticum (Fig. 20 *Fo*, S. 42) gelegen ist. Der Boden der vorderen Schädelgrube liegt etwa 1,5 cm höher, als derjenige der mittleren Schädelgrube. Ebenso liegt letztere 1,5 cm höher, als die hintere Schädelgrube, so daß gleichsam eine terrassenförmige Anordnung im Innern des Schädels vorhanden ist.

Die mittlere Schädelgrube wird vom Corpus oss. sphenoidei posterioris (Fig. 20 *Sp*), den Alae magnae und parvae, den Partes squamosae und den

Fig. 20.

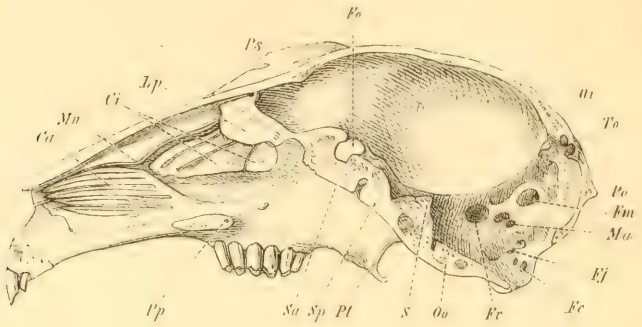

Rechte Schädelhälfte von innen. *Ca* Concha anterior. *Mn* Marsupium nasale. *Ci* Concha posterior inferior. *Lp* Lamina perpendicularis oss. ethmoidei. *Ps* Processus supraorbitalis anterior oss. frontis. *Fo* Foramen opticum. *Pp* Querschnitt der Pars palatina oss. palatini und des Processus palatinus oss. maxillaris superioris. *Sa* Corpus oss. sphenoidei anterioris. *Sp* Corpus oss. sphenoidei posterioris. *Pt* Processus pterygoideus oss. sphenoidei posterioris. *S* Sella. *Oo* Pars basilaris oss. occipitis. *Fv* Foramen ovale. *Fc* Foramina condyloidea anteriora. *Fj* Foramen jugulare. *Ma* Meatus auditorius internus, darüber die Apertura interna des Canalis facialis. *Fm* Fossa mastoidea oss. temporum. *Po* Protuberantia occipitalis externa. *To* Tuberculum occipitale. *Oi* Vorderes Ende des Os interparietale.

vorderen Flächen der Partes petromastoideae oss. temporum gebildet. Nach vorn geht sie abgerundet mittels der oberen Fläche des Corpus oss. sphenoidei anterioris in die vordere Schädelgrube über; nach hinten wird sie von dem Rande zwischen oberer und hinterer Fläche des Corpus oss. sphenoidei posterioris und den oberen Rändern der vorderen Flächen der Partes petromastoideae oss. temporum begrenzt. Ihre Wände sind sämmtlich sehr steil. Sie steht durch die Foramina optica, spinosa und die Fissurae orbitales mit der Augenhöhle, durch die Sulci sphenoidales mit der hinteren Schädelgrube und den Foramina lacera; durch letztere und das Foramen cavernosum mit der unteren Schädelfläche in Verbindung.

Die hintere Schädelgrube stößt nach vorn an die mittlere: nach hinten wird sie vom oberen Rande der Pars squamosa oss. occipitis begrenzt. Sie wird vom Os occipitis, der medialen Fläche der Partes petromastoideae oss. temporum und der hinteren Fläche des Corpus oss. sphenoidei posterioris gebildet. Die hintere Schädelgrube enthält die Foramina lacera, die Aperturae internae der Canales faciales, die Meatus auditorii interni, die Fossulae petrosae unter den letzteren, die Fossae mastoideae über und hinter den ersteren. Die Fossa mastoidea (Fig. 20 *Fm*) ist jederseits zwischen den drei Canales semicirculares oss. temporum eingegraben. S. Splanchnologie, Ohr. Hinter und über der letzterwähnten Fossa verläuft der Sulcus transversus in einem Bogen, dessen Konvexität lateralwärts gerichtet ist. Der untere Schenkel des Bogens verläuft horizontal über und hinter der Fossa mastoidea am Os temporum, der obere Schenkel horizontal und medianwärts sich erhebend am oberen Rande der Pars squamosa oss. occipitis.

Für die Zurückführung einzelner Schädelknochen des Kaninchens auf den Wirbeltypus läßt sich folgendes Schema aufstellen:

Schädelwirbel	Wirbelkörper	Arcus	Processus transversus
Os sphenoideum anterius	Corpus	Alae parvae	Processus transversus
Os sphenoideum posterius	Corpus	Alae magnae	Lamina lateralis processus pterygoidei
Os occipitis	Pars basilaris	Pars squamosa	Processus jugularis

Vergl. über den Bau des Schädels *146*; über Gestaltveränderungen des Schädels durch Operationen an jungen Tieren *745*.

Am Unterkiefer besteht eine ganz eigentümliche Einrichtung in dem Foramen mandibulare, welches dicht hinter dem letzten unteren Backenzahn gelegen ist. Dasselbe enthält einen venösen Kommunikationsast, der zur Regulierung des Blutabflusses aus dem Cavum orbitale wesentlich beizutragen scheint (s. allgemeine Angiologie).

An der Wirbelsäule, die im ganzen aus 46 Wirbeln besteht, zeigt der Atlas ein Foramen obliquum zum Durchtritt der A. vertebralis. Auffällig ist die starke Entwickelung der Processus spinosi der Rücken- und Lendenwirbel, während sie an den oberen Halswirbeln nur wenig ausgeprägt sind. Ebenso sind die Processus transversi der sieben Lendenwirbel stark entwickelt, namentlich sehr lang, während die Processus mamillares dicht neben den Processus spinosi stehen, nach hinten gerichtet sind und wie Processus spinosi accessorii aussehen. Die Processus transversi der Wirbelsäule überhaupt enthalten in sich die Bestandteile von vier verschieden entwickelten Abteilungen: Costa, Processus transversus, Processus mamillaris und Processus transversus accessorius, die an den unteren Rückenwirbeln des Kaninchens sämmtlich vorhanden sind. Die Processus transversi der Lendenwirbelsäule sehen kurzen Rippen sehr ähnlich. Am merkwürdigsten sind drei Processus spinosi anteriores, welche die oberen drei Lendenwirbel auf der Vorderfläche besitzen. Von denselben entspringt die Pars vertebralis des Diaphragma. Infolge der starken Entwickelung der Mm. psoas major und quadratus lumborum einerseits, des M. longus colli andererseits, bleibt an der Vorderfläche der Wirbelkörper nur diejenige des sechsten und siebenten Rückenwirbels von Muskelansätzen frei. Das Os sacrum besteht aus vier, der Schwanz aus 16 (eigentlich 17) Wirbeln.

Die drei unteren Rippen enden knorplig und frei.

An der oberen Extremität ist die Clavicula nur rudimentär vorhanden. Das Caput humeri entfernt sich sehr weit davon, Teil einer Kugel zu sein. Am Vorderarm liegt der Radius fast in einer frontalen Ebene mit der Ulna und vor der letzteren; die Dorsalseite ist nach vorn, die Volarseite nach hinten gerichtet; Pronations- resp. Supinations-Bewegungen fehlen. Handwurzelknochen finden sich neun; außer den vom Menschen bekannten noch ein Os centrale. Der Daumen ist rudimentär vorhanden: die Nagelphalangen bilden mit den zweiten Phalangen einen dorsalwärts offenen, stumpfen Winkel.

An der unteren Extremität hat das Becken eine fast vertikale Stel-

lung und eine bedeutende Länge. Die Verbindung mit dem Kreuzbein findet sich etwa in der Mitte seiner Länge. Das Acetabulum der Hüfte zeichnet sich durch seine eigentümlich trichterförmige Beschaffenheit aus; der Gelenkkopf des Oberschenkels durch seine mathematisch kaum darstellbare Form. Am oberen Ende des Oberschenkels findet sich ein Trochanter tertius. Die Fossa patellaris hat eine merkwürdig längliche, sattelförmige Gestalt, entsprechend der Form der Patella. Die Fibula ist wenig entwickelt und mit der Tibia in deren Mitte knöchern vereinigt. Unter den Tarsusknochen finden sich nur zwei Ossa tarsalia cuneiformia, und es sind nur vier Ossa metatarsi, resp. Zehen vorhanden.

Abbildungen verschiedener Knochen des Kaninchens s. *22*: Kreuzbein Taf. LXV, Fig. 6), Becken (Taf. LXV, Fig. 7), Radius und Ulna (Taf. LXXXV, Fig. 3 u. 4). — Über Lymphgefäße der Knochen vergl. *617*. — Der Abstand der Knochenkörperchen voneinander beträgt durchschnittlich 0,014 —0,016 mm (*655*). — Über das Knochenmark vergl. *715*.

Chemische Zusammensetzung der Knochen. Aus einer sorgfältigen Untersuchung (*60*), welche sämmtliche Altersstufen von der Geburt bis zum vierten Jahre umfaßt, ergab sich zunächst, daß das Knochenwachstum mit dem sechsten Monat abschließt. Untersucht wurden die großen Extremitätenknochen inkl. der Clavicula, aber exkl. des Beckens. Die interessantesten Zahlenwerte sind folgende:

Alter	Gewicht obiger frischen Knochen im Durchschnitt	Wassergehalt	Fett	In kaltem Wasser lösliche Substanz	Organische Substanz	Anorganische Substanz
Gleich nach der Geburt	0,6534 g	65,67%	0,57%	4,61%	13,59%	15,56%
3 Tage alt	1,1519 -	60,17 -	0,55 -	5,37 -	16,68 -	17,23 -
14 - -	6,9206 -	61,98 -	1,65 -	2,62 -	15,13 -	18,62 -
1 Monat alt	10,7724 -	56,11 -	1,92 -	2,29 -	16,29 -	23,39 -
2 Monate alt	15,9722 -	51,36 -	0,54 -	2,19 -	15,78 -	30,13 -
3 - -	29,0307 -	51,16 -	1,61 -	1,57 -	14,76 -	30,90 -
4 - -	36,2533 -	37,32 -	5,87 -	1,50 -	18,14 -	37,17 -
6 - -	43,2605 -	26,73 -	12,30 -	1,48 -	17,69 -	41,80 -
8 - -	43,3350 -	26,69 -	17,39 -	1,27 -	15,43 -	39,22 -
1 Jahr -	42,0020 -	20,88 -	17,00 -	1,28 -	15,40 -	44,39 -
3—4 Jahre alt	41,4820 -	21,45 -	16,28 -	1,17 -	16,10 -	45,00 -

Die Asche jener Knochen ist in % der Trockensubstanz folgendermaßen zusammengesetzt:

Alter	Organische Substanz	Calciumphosphat	Magnesiumphosphat	Calciumcarbonat	Calciumfluorid
Gleich nach der Geburt	46,61	45,94	1,61	4,43	1,41
3 Tage alt	49,18	43,96	1,51	4,44	0,91
14 - -	44,82	47,76	1,52	5,90	0,89
1 Monat alt	41,06	50,61	1,57	5,36	1,40
2 Monate alt	34,37	55,82	1,56	6,74	1,51
3 - -	32,32	57,12	1,49	7,21	1,86
4 - -	31,28	57,90	1,53	7,68	1,61
6 - -	29,74	59,35	1,61	7,89	1,41
8 - -	28,23	59,50	1,46	9,03	1,78
1 Jahr alt	25,76	61,21	1,48	9,64	1,91
3—4 Jahre alt	26,35	60,58	1,33	9,47	2,27

Man sieht, wie der Wassergehalt und die in Wasser löslichen Substanzen mit dem Wachstum abnehmen, während der Fettgehalt im allgemeinen zunimmt. Die genannten Substanzen bestehen aus Eiweißkörpern, Phosphorsäure, Kohlensäure, Schwefelsäure, Chlor, Kali, Natron, Magnesia, Kalk und Eisen in wechselnden Mengen. Bezogen auf die Knochenasche nimmt der Gehalt an Calciumphosphat und Magnesiumphosphat mit zunehmendem Alter ab, dagegen wächst die relative Quantität des Calciumcarbonates. Bezogen auf die Trockensubstanz wächst die Menge des Calciumphosphates und Magnesiumphosphates mit dem Alter.

Fig. 21.

Unterschenkelknochen von zwei französischen Kaninchen desselben Wurfes, von vorn. **A.** Von einem sechswöchentlichen Tiere nach L. Lotze (*61*), von vorn; die oberen Epiphysen sind entfernt. **B.** Nach einem ähnlichen Präparat von einem $1^1/_2$-jährigen Tiere; erstere unmittelbar nach dem Eindrücken von zwei Nägeln und Amputation der unteren Extremität; letztere nach einer über ein Jahr betragenden Zwischenzeit. Die Distanz der sichtbaren Nägelköpfe ist in beiden Figuren genau dieselbe. Die Resorptionsflächen am oberen und unteren Ende von **A** sind durch hellere und dunklere Schattierung ausgedrückt. *F* Fibula. *T* Tibia.

Knochenwachstum. Die Knochen namentlich des jungen Kaninchens sind so zart und porös, daß der berühmte und so oft wiederholte Versuch von Duhamel (1742) an einzelnen der ersteren auf Schwierigkeiten stößt; wenigstens gilt dies in betreff der Scapula und des Schädels, was schon zu irrtümlichen Erklärungsversuchen Anlaß gegeben hat. Benutzt man hingegen die Diaphyse der Tibia, so zeigt sich, daß die Distanz von zwei Stiften, welche bei einem jungen Tier in die Enden derselben eingeschlagen wurden, sich während des Wachstums durchaus nicht ändert (Fig. 21). Selbst dann nicht, wenn die Genauigkeit der Messungen etwa $0,5\%$ der zu messenden Größe erreicht (*61*). Beispielsweise wuchs die Tibia eines französischen Kaninchens binnen ca. drei Monaten von 105 auf 120 mm Länge; der Abstand von zwei in die Tibia-Diaphyse getriebenen Silberstiften betrug anfangs wie nach Ablauf der genannten Zeit 39,9 mm mit einem wahrscheinlichen mittleren Fehler von ca. 0,1 mm. Hiernach erscheint die Appositionstheorie des Knochenwachstums gegenüber der Hypothese vom interstitiellen Wachstum bewiesen (*57*, S. 71).

Auch die Resorption des wachsenden Knochens kann an der Tibia junger Kaninchen vortrefflich studiert werden. Die Resorptionsflächen liegen an den oberen und unteren Enden der Diaphyse und es können je zwei Zonen (*61*) intensiverer und weniger intensiver Resorption unterschieden werden (Fig. 22, S. 46). Die Resorptionsflächen sind mikroskopisch durch das Vorhandensein von Howship'schen Lakunen und Riesenzellen, die in größerer Anzahl sich darin finden, ausgezeichnet.

Die Röhrenknochen des Kaninchens, namentlich Tibia, Ulna und Radius, sind vielfach zu Experimenten über Knochenwachstum (vergl. *650*), das obere Ende der ersteren oder die Diaphyse auch zu Injektionen von Jodtinktur oder Milchsäure oder Einschieben von Elfenbeinstiften in die Markhöhle benutzt worden (*651*).

Fig. 22.

Mittelstücke der Tibia und Fibula eines neugeborenen französischen Kaninchens. Die Resorptionsflächen sind durch hellere und dunklere Schattierung angedeutet. Nach einem Präparat von L. Lotze. **A.** von vorn. **B.** von hinten.

Pathologische Anatomie des Knochensystemes. In betreff derselben ist zu bemerken, daß Frakturen häufig vorkommen, und schlecht heilen, wenn sie nicht verbunden werden. Am Oberschenkelbein findet in der Regel bedeutende Verkürzung oder Dislokation statt. Über die Kallusbildung vergl. z. B. 785.

Transplantierte Perioststreifen, z. B. der Tibia, erzeugen bei jungen Tieren neuen Knochen (*62*). Man kann auch mit demselben Erfolge Perioststreifen z. B. vom Hunde in das Unterhautbindegewebe eines Kaninchens verpflanzen (*65*).

Allgemeine Syndesmologie.

Die Ligamente des Kaninchens sind fest, weiß und glänzend wie die Sehnen. Andere, welche nicht in charakteristischer Weise von dem benachbarten Bindegewebe sich absondern, wurden nicht speziell berücksichtigt. Die Fibrocartilagines intervertebrales enthalten an ihren oberen und unteren Enden platte, mit Leisten versehene Knochenscheiben. Die meisten Ligamente beteiligen sich an der Zusammensetzung der Gelenke. Was letztere betrifft, so sind von den möglichen Gelenkverbindungen (59, S. 18), abgesehen von Doppelgelenken mit Zwischenknorpeln, folgende realisiert, die sämmtlich Schleifgelenke sind:

Mechanik der Gelenke.

Gelenke, deren Flächen Teile von Rotationskörpern repräsentieren.

A. Mehrachsige Gelenke.

1. Kugelgelenk, Arthrodia. Die Bewegungen der Gelenkflächen, welche kleine Teile von Kugeln darstellen, können um beliebige Achsen ausgeführt werden, die durch den Mittelpunkt des Gelenkkopfes gehen.

B. Zweiachsige Gelenke.

2. Ellipsoidgelenk oder Walzengelenk. Die Grundfläche entspricht Abschnitten von ellipsoidischen Rotationskörpern. Eine Achse — die Hauptachse — ist meist beträchtlich länger, als die beiden anderen. Die Bewegung erfolgt in merklichem Grade nur um zwei aufeinander senkrechte Achsen, deren eine die Hauptachse ist.

3. Sattelgelenk. Jede Gelenkfläche ist in einer Richtung konkav, in einer anderen darauf senkrechten konvex. Ist die eine Gelenkfläche sehr viel größer, als die andere, so braucht die Konkavität der letzteren nicht sehr deutlich ausgesprochen zu sein. Die Gelenkflächen entsprechen Abschnitten eines Rotationshyperboloides. Die Bewegungen geschehen um zwei aufeinander senkrechte Achsen, die in den verschiedenen Knochen liegen.

C. Einachsige Gelenke.

4. Kegelgelenk. Sie sind stets durch zwei oder mehrere Gelenke repräsentiert, deren Flächen annähernd als sehr kleine Teile eines Kegelmantels betrachtet werden können.

5. Cylindergelenk oder Winkelgelenk, Ginglymus. Die Gelenkflächen stellen Teile von soliden resp. Hohlzylindern dar.

6. Schraubengelenk. Dieselben sind bei weitem am häufigsten und vielleicht lassen sich bei genauerer Untersuchung alle Gelenke des Kaninchens auf diesen Typus zurückführen. Die Schraubenspindeln sind, wie es scheint, an der rechten Körperhälfte sämmtlich dexiotrop (δ), an der linken läotrop (λ, rechtläufige Schraube der Technik). Die Steigungen der Schrauben sind meist sehr gering; die Bewegungen nähern sich daher den einfachen eines Ginglymus. Anstatt die Knochen aufeinander Ganglinien zeichnen zu lassen, kann man die seitlichen Rollenränder mit Vorteil als natürliche Ganglinien ansehen.

Fig. 23.

Linker Talus, von oben. *T* Talusrolle. *C* Caput tali.

Die Schraubennatur ist an den Ellenbogen-, Finger-, Sprung- und Zehengelenken leicht erkennbar ausgeprägt. Am Sprunggelenke (Fig. 23) sind mehr als $1\frac{1}{2}$ Schraubengänge realisiert. Die Gelenke zwischen Phalangen und Metakarpusknochen sind Kombinationen von Schrauben- und Sattelgelenken.

D. Gelenke mit unbestimmten Achsen.

7. Straffes Gelenk, Amphiarthrosis. Die Flächen sind annähernd Ebenen von stets nur geringem Durchmesser. Sie können wahrscheinlich richtiger als Schraubengelenke betrachtet werden. Die Bewegungen sind durch zahlreiche Hemmungen mittels starker Ligamente sehr beschränkt.

Die kleineren Gelenke der Extremitäten kommunizieren häufig mit den Synovialscheiden der sie überkreuzenden Sehnen (*820*).

Nerven der Gelenke. Sie endigen mit Gelenknervenkörperchen (*57*, S. 523), die im Kniegelenk 0,06—0,2 mm Länge und z. B. 0,13 mm Breite auf 0,17 mm Länge haben (*57*, S. 523, vergl. a. *57*, S. 541, ferner *721* und *820*).

Allgemeine Myologie.

Die Muskeln des Kaninchens sind im allgemeinen von blasser Farbe und weich; ihr Elastizitätsmodulus scheint geringer zu sein, als bei anderen Säugern. Eine Anzahl derselben zeichnet sich durch festere Beschaffenheit, größere und wahrscheinlich auch volkommenere Elastizität und rötliche Farbe aus. Diese Eigenschaften kommen den fast fortwährend thätigen Kaumuskeln in hohem Grade zu, ebenfalls den Muskeln des Vorderarmes, ferner manchen langen und rundlichen Muskeln, wie den Mm. semitendinosus und soleus, während die anderen Muskeln derselben Gruppen die gewöhnliche Beschaffenheit zeigen. Eine mit Benutzung dieser Unterschiede durchgeführte vergleichende chemische Untersuchung fehlt zur Zeit; sie würde vermutlich lohnend sein.

Diesen hier wiederholten Sätzen der ersten Auflage (1868) ist noch die Bemerkung über den M. semitendinosus anzureihen (daselbst, S. 119): »auf Querschnitten ist sein rötlicher Muskelbauch in dem weißlichen Fleisch des M. adductor magnus auffallend«.

Später (1873) ist eine anderweitige Untersuchung (*64*) erschienen, welche zwar keine chemischen, wohl aber mikroskopische und physiologische Differenzen gerade zwischen den Mm. adductor magnus und semitendinosus zum Gegenstand hatte (vergl *65*).

Rote und weiße Muskeln.

Der *M. semitendinosus* zeichnet sich mikroskopisch vor dem M. adductor magnus und anderen weißlichen Muskeln durch folgende Unterschiede aus.

Dickere Schnitte des frischen M. semitendinosus sehen gelblich aus, solche vom M. adductor magnus gleichmäßig hell und farblos. An isolierten Muskelfasern ist dieser Unterschied nicht mehr wahrzunehmen, jedoch tritt die Längsstreifung am M. semitendinosus, die Querstreifung am M. adductor magnus mehr hervor: an ersterem sind die interstitielle Flüssigkeit und interstitiellen Körnchen zwischen den Muskelfibrillen vermehrt. — Im M. soleus (vergl. S. 51) sollen die Muskelfächer im Verhältnis von 6 : 5 höher sein als in den Mm. gastrocnemii s. gemelli surae (*186*).

Auf dem Querschnitt der getrockneten Muskeln ergeben sich die Fasern des M. semitendinosus dicker, im Mittel zu 0,003313 qmm Flächeninhalt, während die Fasern des M. adductor nur 0,001235 qmm haben. Diejenigen des M. semitendinosus machen im allgemeinen den Eindruck, als ob ein Teil von ihnen die Größe derjenigen des M. adductor magnus hätte, während ein an-

derer um mehr als das doppelte größer erscheint; vermittelnde Zwischenformen finden sich erst bei genauerer Betrachtung. Es ist dabei an den bekannten Umstand zu erinnern, daß sämmtliche quergestreifte Muskelfasern selbst in den längsten Muskeln spindelförmig sind und die Länge von 3 cm nicht zu überschreiten pflegen: näher nach den Enden hin gelegene Querschnitte erscheinen daher kleiner. Außerdem liegen die Fasern des M. adductor magnus dichter gedrängt nebeneinander, während die des M. semitendinosus durch eine Zone lockeren Gewebes voneinander gerückt sind. Auf dem Längsschnitt liegen z. B. 10 Fasern des M. semitendinosus, 16—20 vom M. adductor magnus im Durchmesser des Gesichtsfeldes; beide Muskeln zeigen in Essigsäure untersucht stets deutliche Querstreifung.

Nächst der Verschiedenheit der Zahl und Größe der Fasern ist die ungleiche Verteilung der Kerne in beiden Muskeln auf dem Querschnitt auffallend. Die Kerne der Fasern des M. semitendinosus sind bei weitem zahlreicher, als diejenigen der Fasern des M. adductor (Fig. 24 u. 25), bei jenen kommen 5 Kerne im Mittel auf jeden Faserquerschnitt, beim M. adductor magnus nur 2. Die Kerne des M. semitendinosus sind groß, rundlich, mehr ins Innere vorspringend; auf dem Längsschnitt breit und kurz, längs des Verlaufes der Fasern in ziemlich regelmäßigen Abständen angeordnet, einzeln oder in Gruppen von drei bis vier zusammen. Die Kerne des M. adductor magnus dagegen sind schmal, oval auf dem Querschnitt, dem Sarkolem eng anliegend;

Fig. 24.

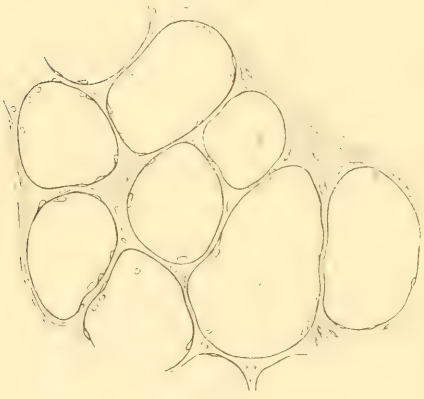

M. semitendinosus nach Alkoholbehandlung. Querschnitt, Essigsäure, Glycerin. Vergr. 200. Die Muskelfasern sind teilweise von größerer Dicke; die Sarkolemkerne zahlreich; einige Kerne liegen im Innern der kontraktilen Substanz.

Fig. 25.

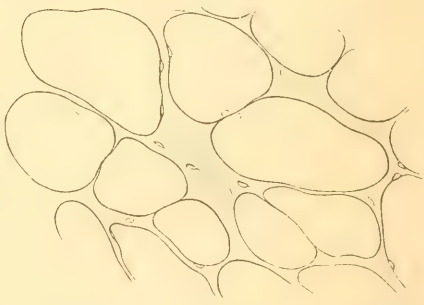

Querschnitt aus dem M. adductor magnus. Methode wie in Fig. 24. Die Sarkolemkerne sind sparsam.

auf dem Längsschnitt schmal, stäbchenförmig, längsgestellt in gleichen Abständen. Der Unterschied der Zahl der Kerne ist auch hier ohne Mühe festzustellen, obgleich derselbe nicht so deutlich hervortritt wie auf dem Querschnitt. Die bemerkenswerteste Differenz zeigt sich aber darin, daß auch im Innern der Muskelfasern Kerne vorhanden sind (Fig. 24).

Auch die Blutgefäße bieten wesentliche Unterschiede. Injiziert man die A. cruralis mit Berlinerblau, härtet in Alkohol und hellt mit Nelkenöl nebst

Dammarfirnis auf, so zeigt der M. adductor magnus auf dem Längsschnitt die bekannte Anordnung der Muskelgefäße: größere Gefäße laufen schräg, mehr der Faserrichtung sich nähernd, über die Muskelfasern; die Kapillaren, welche von ihnen ausgehen, liegen geradlinig zwischen den Fasern, doch nicht so zahlreich, daß auf jede Muskelfaser ein neben ihr laufendes Kapillargefäß käme. Hier und da senden sie sich in weiten Abständen anastomosierende Zweige zu, so daß das Ganze an dicken Schnitten das Aussehen eines weitmaschigen Netzes bekommt. Der Längsschnitt des M. semitendinosus dagegen erscheint viel dunkler; eine Folge des großen Gefäßreichtumes: zahlreiche größere Gefäße verlaufen in einer zu den Muskelfasern mehr senkrechten Richtung, die Kapillaren zwischen den Fasern sind vielfach geschlängelt, die Schlingen gehen entweder von dem einen Rande der Faser zum anderen und wieder zurück, so daß das Ganze mitunter korkzieherartig aussieht, ohne daß die Windungen in Wirklichkeit die ganze Muskelfaser umfaßten; oder sie gehen bis zur Mitte der Faser, anastomosieren miteinander und werden rückläufig, andere bleiben auch erst eine Strecke weit auf der anderen Seite. Einige findet man endlich, welche quer über mehrere Muskelfasern verlaufen und sich mit entfernteren verbinden. Die Richtung der Schlingen ist entweder senkrecht zur Achse der Muskelfaser oder macht einen spitzen Winkel mit ihr. Unter sich sind sie teils parallel, teils unregelmäßig gegeneinander gerichtet. Zwischen den gewundenen trifft man auch hin und wieder gestreckt verlaufende Kapillaren. Das aber, wodurch sich der M. semitendinosus nicht allein vom M. adductor magnus, sondern auch von allen anderen bisher bekannten roten Muskeln in Bezug auf seine Gefäße auszeichnet, sind kleine Ausbuchtungen der Kapillaren, *Kapillar-Aneurysmen*, von ovaler Form, mit zugespitzten Enden wie eine Zitrone. Ihre Größe beträgt 0,017—0,025 mm, ihre Anzahl in einem Kreise, dessen Radius dem Querdurchmesser von 5 Muskelfasern gleichkommt, etwa 4—5 (*65*).

Die Muskelnerven und motorischen Endplatten zeigen in beiden Muskeln keinerlei Unterschiede. Dagegen treten solche in physiologischer Hinsicht wiederum auf.

Um dies nachzuweisen, kann man die beiden Muskeln mit Induktionsströmen unter Benutzung eines früher empfohlenen Myographion (*65*) direkt oder indirekt vermittelst ihrer Nerven reizen; die Dauer des Reizes betrug bei den Versuchen $^1/_4$ Minute.

Der Unterschied beider Muskeln ist leicht zu erkennen: die Kurven (Fig. 26) des M. semitendinosus stiegen stetig bis auf eine gewisse Höhe, gaben die ersten Unterbrechungen noch an und gingen dann in eine gerade Linie über. Erst als die Zahl der Unterbrechungen unter 192 fiel, wurde jede einzelne auch vom M. semitendinosus genau angegeben. Der M. adductor magnus dagegen markierte noch bei 357 Unterbrechungen jede durch eine entsprechende Zuckung. Nach anderweitiger Bestimmung (*189*) bedarf der rote M. soleus 10 Erregungen in

Fig. 26.

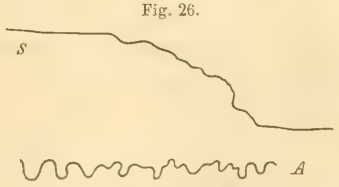

Kurven eines roten und weißen Muskels bei elektrischer Reizung. Nach E. Meyer (*65*). *S* M. semitendinosus. *A* M. adductor magnus.

der Sekunde, der weiße M. gastrocnemius medialis deren 20—30, um in Tetanus zu verfallen. Dagegen wurde von anderer Seite (*156*) festgestellt, daß beim neugeborenen Kaninchen die Mm. gastrocnemii auf Reizung des N. ischiadicus schon bei 16 Unterbrechungen in der Sekunde in dauernden Tetanus gerathen, während bei dem $2^1/_2$ Monate alten Tiere wenigstens 70 Unterbrechungen dazu nötig sind. — Über die sonstigen physiologischen Differenzen und die Technik der Versuche vergl. *64*, *65*, *188* u. *189*; die Zuckungsdauer beträgt beim M. gastrocnemius medialis 0,25, beim M. soleus 0,25 (beim Herzmuskel 0,33) Sekunden (*801*).

Als rote Muskeln zeichnen sich an der unteren Extremität außer den schon genannten Mm. semitendinosus und soleus aus: die Mm. gluteus minimus, vastus lateralis, cruralis, adductor brevis, quadratus femoris; entschieden weiß sind hingegen die Mm. rectus femoris, vastus medialis, adductor magnus, biceps femoris und die Mm. gastrocnemii s. gemelli surae (*64*).

Rot sind ferner die Muskeln des Vorderarmes, die hinteren Kopfmuskeln, tiefen Rückenmuskeln, namentlich die Mm. multifidus, intertransversarii lumbales u. s. w. Ganz konstant scheinen diese Verhältnisse aber nicht bei allen genannten Muskeln zu sein und keineswegs läßt sich jeder Muskel ohne weiteres in die eine oder andere Kategorie hineinbringen.

Obgleich ähnliche elektrische Differenzen, wie sie oben geschildert wurden, auch bei verschiedenen Muskeln vom Rochen vorkommen sollen (*64*), so zeigen die übrigen roten Muskeln des Kaninchens oder zunächst der rote M. flexor digitorum pedis longus keine Spur eines solchen Verhaltens, gleichen vielmehr dem (weißen) M. adductor magnus. Auch sind die Farbenunterschiede des letzteren und des M. semitendinosus beim Hasen und schon beim wilden Kaninchen sehr verwischt und wenigstens bei dem letzteren (von der Insel Borkum) fehlen auch die geschilderten mikroskopischen Differenzen vollständig. Dazu kommt noch, daß auch bei anderen freilebenden Nagern (Eichhörnchen, Ratte, Maus) keine, wohl aber bei dem gezähmten Meerschweinchen ganz ähnliche Abweichungen des M. semitendinosus vorhanden sind (*65*). Man könnte daraus den Schluß ziehen, daß die weißen Muskeln durch Nichtgebrauch bei eingesperrten Tieren so geworden sind, etwa wie der weiße Brustmuskel des Haushuhnes, Puters u. s. w. Andererseits sprechen aber die mikroskopischen Befunde: die Vermehrung der Sarkolemkerne, der interstitiellen Flüssigkeit und interstitiellen Körnchen, das Auftreten von Kernen im Innern der kontraktilen Substanz, die Kapillar-Aneurysmen sehr für eine *pathologische* Entstehung dieser speziellen Veränderungen, wobei die physiologischen Differenzen aus den anatomischen resultieren mögen. Wie dem sei, so läßt sich aus den ersteren Befunden unmittelbar eine chronische Myositis nebst venöser Stauung diagnostizieren.

Es sind hiernach einerseits die Blässe der weißen Muskeln aus Nichtgebrauch der letzteren, andererseits die besonderen Eigentümlichkeiten des M. semitendinosus für krankhaft zu erklären, während die rote Farbe der übrigen, auch bei den domestizierten Tieren viel gebrauchten Muskeln selbstverständlich normal ist. Elektrophysiologische Versuche an den Unterschenkelmuskeln sind schon vor langer Zeit ausgeführt worden (*828*).

Chemische Zusammensetzung der Muskeln. Die Oberschenkelmuskeln bestehen aus (*66*):

Wasser	75,08
Feste Stoffe	24,92
Eiweißkörper	20,85
Stickstoff in % der Trockensubstanz	13,5

Die Erzeugungskosten eines kg Kaninchenfleisch (Schlachtgewicht) wurden im Jahre 1875 bei deutschen und französischen Kaninchen zu 50—60 pf berechnet (*66*, S. 63). Vergl. S. 7.

Der Gehalt blutfreier Muskeln an Serum-Albumin beträgt 1,77—1,81 (derjenige des Blutes 2,98—3,4%. — s. *806*).

Die aus quergestreiften Fasern bestehenden Muskeln sind mit Ausnahme des Herzmuskels sämmtlich solide, nicht hohl. Die Beschreibung benutzt folgende Terminologie:

A. Längliche Muskeln.

1. *Spindelförmige Muskeln*, mit einem dünneren Kopfe, der als Ursprung bezeichnet wird, einem dickeren, rundlichen, etwas plattgedrückten Bauche und einer dünneren, meist in eine schlanke Sehne auslaufenden Cauda.

2. *Zusammengesetzte Muskeln*, die ebenfalls von länglich rundlicher platter Form sind. Dieselben haben:

a. zwei oder mehrere Bäuche — Mm. digastrici, polygastrici;
b. zwei, drei und mehrere Köpfe, die von verschiedenen Stellen entspringen und zu einem Bauche sich vereinigen — Mm. bicipites, tricipites etc.;
c. ihre Cauda spaltet sich in mehrere, an verschiedenen Stellen befestigte Sehnen oder Zipfel — Mm. multicaudati;
d. die Muskelfasern laufen von ihrem Ursprunge an schräg auf die Sehne zu, welche in beträchtlicher Länge in der Mitte oder am Rande des Muskelbauches frei liegt — gefiederte oder halbgefiederte Muskeln, Mm. pennati oder semipennati.

B. Breite Muskeln. Dieselben sind zugleich platt und dünn. Ihre Köpfe sind entweder platte, hautähnliche Sehnenstreifen, oder fleischige, kurze Zacken. Fleischig nennt man Muskeln, die kein Sehnengewebe enthalten und eine im Verhältnis zur Länge und Breite nicht unbeträchtliche Dicke besitzen.

C. Kurze Muskeln, von einer ihrer Länge wenig nachstehenden Breite und Dicke.

D. Ringförmige Muskeln — Mm. orbiculares — sind zugleich platt und dünn.

Die Zahl der Muskeln — abgesehen von den in der Splanchnologie zu erörternden — beträgt 167 Muskelpaare für die rechte und linke Seite, wozu noch der unpaare M. mylohyoideus und das Diaphragma kommen. Eine ähnliche Rechnung ergiebt für den Menschen ca. 300 Muskelpaare. Während also die Zahl der Knochen beim Menschen und Kaninchen sich wie 205:213 verhält, zeigt sich das Verhältnis bei den Muskeln umgekehrt, deren Zahl beim

Kaninchen bedeutend vermindert ist. Von den Muskelpaaren inkl. der unpaaren Muskeln kommen auf den

Kopf	14
Hals	15
Rücken	7,
Schwanz	4,
Brust	34,
Bauch	4,
Obere Extremität .	51,
Untere Extremität .	40.

Die Verminderung der Anzahl betrifft hauptsächlich die Muskeln des Gesichtes, der Hand und des Fußes.

Im Muskelsystem sind stark entwickelt die Kaumuskeln, die Muskeln der Schulter und des Oberarmes, der Hüfte, des Ober- und Unterschenkels. Die Muskeln des Gesichtes, der Hand und des Fußes dagegen sind wenig entwickelt. An den Extremitäten fällt sogleich die starke Entwickelung der Flexoren ins Auge, und deren Übergewicht über die Extensoren, so daß die Extremitäten nie aus der Beugung in völlige Streckung übergehen. Es ist dabei zu erinnern, daß das Kaninchen kein flüchtiges Tier ist wie der Hase, und daß seine Extremitäten durch ihren Bau besonders zum Wühlen und Graben geeignet erscheinen, was freilich bei den eingesperrt im Stall gehaltenen Tieren nicht so hervortritt, weshalb es hier erwähnt werden mag.

Die Kopf- und Gesichtsmuskeln, soweit sie von Knochen entspringen und nicht den Hautmuskeln angehören, sind sehr einfach; ein M. epicranius findet sich nicht. Die Ohrmuskeln sind entsprechend der Größe des äußeren Ohres beträchtlich entwickelt; sie werden in der Splanchnologie erörtert, sowie auch der große, sich über den ganzen Körper erstreckende M. cutaneus maximus, der an verschiedenen Stellen einen sehr verschiedenen Grad der Entwickelung zeigt. Die Brustmuskeln besitzen einen besonderen M. pectoralis superficialis, welcher eine kräftige, besondere Portion des M. pectoralis major darstellt, und die oberflächlichste Schicht bildet. Der M. pectoralis minor hat das Eigentümliche, daß er sich mit einem Teile seiner Fasern an die Clavicula, mit einem anderen größeren Teile an die Spina scapulae und die Fascia supraspinata inseriert. Die Rückenmuskeln sind kräftig entwickelt, jedoch weniger mannigfaltig und kompliziert, als bei anderen Säugetieren, resp. dem Menschen. Der M. abductor caudae, ein von der Spina ischii entspringender und fächerförmig sich ausbreitender Muskel, vertritt zugleich das Ligamentum sacrospinosum. Am Schwanze haben die Extensoren bedeutend über die Flexoren das Übergewicht, weshalb derselbe sich in steter Hyperextension befindet, wozu übrigens auch noch die straffen Ligamenta dorsalia wesentlich beitragen. Zahlreiche Besonderheiten der oberen Extremität, deren Muskelsystem sehr viel vom Menschen Abweichendes darbietet, sind im Folgenden bei den einzelnen Muskeln, welche fehlen oder neu auftreten, erwähnt worden.

An der unteren Extremität ist der Ursprung des M. sartorius auf die Mitte des Lig. inguinale s. Poupartii gerückt. Der M. semitendinosus ist vom M. adductor magnus vollkommen umwachsen, so daß sein Bauch in das Fleisch des letzteren eingebettet liegt. Der M. biceps femoris hat einen dritten Kopf, der in

die Unterschenkelfaszie übergeht (vergl. S. 56). Der M. semimembranosus entsendet eine lange, mit dem Tendo Achillis verschmelzende Strecksehne, welche bei fixiertem Kniegelenk die Streckung des Fußes im Sprunge unterstützt. Der M. plantaris ist so stark wie einer der beiden Mm. gastrocnemii, und inseriert sich mit vier Sehnenbündeln an die Zehen. Die Mm. tibialis posticus und flexor hallucis longus fehlen; andererseits sind vier Mm. peronaei vorhanden. Endlich fehlen die Mm. extensor und flexor breves digitorum pedis; letzterer wird durch die Sehne des M. plantaris ersetzt.

Was die Muskeln im speziellen anlangt, so ist das Selbständigwerden einzelner Köpfe zunächst hervorzuheben. Die Mm. sternomastoideus und cleidomastoideus sind getrennt, ferner der M. pectoralis superficialis vom M. pectoralis major, sowie die Mm. abductores brachii vom M. deltoideus; auch sind zwei Mm. stylohyoidei vorhanden. Der M. abductor brachii inferior stellt interessanterweise ein vollkommenes Analogon des M. gluteus maximus dar.

Andere Muskeln treten ganz neu auf. Hierher gehören die Hautmuskeln (s. Splanchnologie), der M. rectus capitis superficialis, die Schwanzmuskeln: Mm. extensores caudae lateralis und posticus, abductor caudae anticus und flexor caudae; an der oberen Extremität die Mm. levator scapulae major und basiohumeralis, die Mm. abductores brachii superior und inferior, extensor antibrachii parvus, und extensor digiti quarti proprius. Die Mm. levator scapulae major und basiohumeralis entsprechen nach ihrer Funktion und zufolge ihrer Nerven, nicht aber nach ihrem Ursprunge, selbständig gewordenen Bündeln des M. cucullaris; die Mm. abductores brachii erinnern in derselben Weise an abgelöste Portionen des M. deltoideus. Am Oberschenkel verläuft ein M. tensor fasciae cruris; am Unterschenkel sind vier Mm. peronaei vorhanden.

Wieder andere Muskeln fehlen oder werden durch benachbarte mitvertreten. Von Gesichtsmuskeln sind nur die Mm. zygomaticus (major), levatores labii superioris und nasi und der M. buccinator als stärker entwickelte selbstständige Muskeln vorhanden. Ferner fehlt der hintere Bauch des M. (digastricus s. biventer) mandibulae und der M. omohyoideus; der M. subclavius scheint durch einen Teil des M. pectoralis minor repräsentiert zu werden. Der M. semispinalis dorsi et colli ist mit dem M. multifidus verbunden. An der oberen Extremität fehlen das Caput breve m. quadrigemini brachii s. bicipitis, die Mm. pronator quadratus, flexor pollicis longus, dessen Sehne von dem M. flexor digitorum profundus abgegeben wird; die Mm. extensores carpi radiales longus und brevis sind so innig verbunden, daß sie wie ein einziger Muskel aussehen. Ferner fehlen die Mm. brachioradialis, supinator, extensor indicis proprius, dessen Sehne von einer accessorischen Sehne des M. extensor pollicis ersetzt wird, und die kleinen Handmuskeln mit Ausnahme der Mm. lumbricales, interossei und eines M. flexor digiti minimi. Der Daumen besitzt nur die Mm. abductor pollicis (longus) und extensor pollicis (longus), während die Mm. extensor digiti minimi und flexor (brevis) digiti minimi vorhanden sind. Am Unterschenkel fehlen die Mm. tibialis posticus und flexor hallucis longus (scheinbar): am Fuß sind nur die Mm. lumbricales und interossei vorhanden.

Sehnen. Die Schwanzsehnen des Kaninchens sind zum Studium des Bindegewebes empfohlen worden (*151*). Man findet darin reihenweise ange-

ordnete, viereckige, winklig gebogene kernhaltige Plättchen (Fig. 27), welche gewöhnlich *Ranvier'sche Zellen* (*152*) genannt werden. Man könnte sie auch Henle'sche Zellen nennen, da bekanntlich (*58*, S. 35 u. *153*) Henle (*154*) dieselben schon im Jahre 1851 beschrieben hatte; die ersten Abbildungen rühren von Billroth (*155*) her. Daß die fraglichen Befunde unmöglich über den Bau des Bindegewebes im allgemeinen Aufschluß geben können, ist schon öfters betont worden (vergl. *58*).

Fig. 27.

Flächenansicht einer Reihe von platten Bindegewebszellen aus einer gespannten Schwanzsehne des Kaninchens. Karmin, Essigsäure. Vergr. ca. 400. Nach Adickes (*176*).

Man reißt (*152*) einzelne Wirbel des Kaninchenschwanzes (oder Rattenschwanzes) ab, befestigt eine der daran hängenden kleinen Sehnen ausgespannt mit Siegellack auf dem Objektglas, behandelt dann entweder mit Karmin und nachher mit Essigsäure (*152*) oder mit essigsaurer Karminlösung (*151*, vergl. *147*, S. 11).

Zu Experimenten über Sehnenentzündung wird die Achillessehne empfohlen (*675*).

Über Sehnenendplatten in den Mm. gastrocnemii, Augen- und Rückenmuskeln s. *785* und *786*.

Die Faszien bieten sehr wenig Bemerkenswertes. Einige stellen feste, mit elastischen Fasern durchwebte Bindegewebsstrata dar, namentlich die Fasciae cervicalis superficialis, infraspinata, antibrachii, lata, cruris etc. Andere bestehen aus ganz lockerem Bindegewebe, dessen spezielle Beschreibung eine Wiederholung der betreffenden, in der Osteologie, Myologie und Splanchnologie mitgeteilten Thatsachen darstellen würde. Da auch die erstgenannten Faszien nach Berücksichtigung der verschiedenen Disposition der umschlossenen Muskeln sich genau wie beim Menschen verhalten, so konnte von einer speziellen Erörterung Abstand genommen werden. Wenn bei den Operationsmethoden eine Faszie erwähnt wird, so ist stets eine der ersteren Art gemeint, da das Bindegewebe beim Kaninchen so locker und verschiebbar ist, daß eine besondere Nomenklatur für dasselbe keinen Sinn haben würde. Einige in die Faszien eingewebte, für den Verlauf der Sehnen wichtige Ligamente sind teils in der Syndesmologie, teils bei den zugehörigen Muskeln beschrieben worden, z. B. die Ligg. carpi dorsale und volaria, das Lig. cruris (beim M. tibialis anticus) etc.

Abbildungen der meisten Muskeln s. in *67*.

Parasiten. In den Brustmuskeln wurde einmal ein *Coenurus cerebralis* beobachtet (*68*).

Allgemeine Splanchnologie.

Sinnesapparate.

Haut. Dieselbe besitzt stark entwickelte, flach ausgebreitete Muskeln. Wunden der Haut heilen leicht durch Verklebung, namentlich wenn Knopfnähte angelegt worden sind. Mechanische Insultationen des Unterhautbindegewebes, sowie des interstitiellen Bindegewebes überhaupt ziehen Bildung von Eiter nach sich, der von Anfang an eine weiche, gelblichweiße, krümlige Masse darstellt und sehr arm an Eiterserum ist. Eiteranhäufungen können daher mit tuberkulösen Ablagerungen verwechselt werden (vergl. *69*).

Die Temperatur des Blutes ist wegen des dichten Pelzes der Haut leicht zu messen: am sichersten in der Inguinalfalte des wie gewöhnlich kauernden Tieres (S. 33).

Ohr. *Das äußere Ohr* besitzt 20 besondere Muskeln, seine Knorpel haben eine komplizierte Anordnung, namentlich findet sich medianwärts eine dem Schädel aufliegende Knorpelplatte, das Scutulum. Die Nervenverteilung am äußeren Ohr ist kompliziert: sensible Nerven sind: R. auricularis des N. vagus, R. auricularis des N. auriculotemporalis aus dem N. maxillaris inferior, N. occipitalis minor, und der N. auricularis magnus aus dem Plexus cervicalis. Die motorischen Nerven stammen vom N. facialis: Rr. auriculares profundi anterior und posterior, und Rr. auriculares superficiales.

Im mittleren Ohr stellt die Paukenhöhle eine rundliche knöcherne Blase dar: die Bulla tympani, welche ganz den Eindruck eines Resonanzapparates macht. Oberhalb derselben liegt eine accessorische Nebenhöhle, die den Cellulae mastoideae des Menschen entsprechen dürfte. Die Mm. mallei und stapedius sind stark entwickelt; ersterer geht durch eine besondere, von der Tuba Eustachii getrennte Spalte, von der Ala magna oss. sphenoidei entspringend, zum Processus muscularis mallei. Beide Muskeln des inneren Ohres liegen in besonderen Gruben der Paukenhöhle. Das Manubrium mallei ist säbelförmig, die Membrana tympani ist oval, senkrecht und etwas nach vorn gerichtet. Der N. facialis verläuft durch einen Halbkanal.

Im inneren Ohr ist die Fenestra vestibuli rundlich, die Fenestra cochleae länglich geformt. Die Canales semicirculares des Labyrinths sind freiliegend, sie begrenzen die Fossa mastoidea oss. temporum, in welcher der Flocculus

cerebelli sich befindet. Die Cochlea hat $2^1/_2$ Windungen. Der Aquaeductus cochleae ist verhältnismäßig kurz und weit; der Aquaeductus vestibuli lang und eng.

Die Stellung der Canales semicirculares nach drei Coordinaten des Raumes hängt offenbar mit der Perzeption der Richtung von durch die Kopfknochen geleiteten Schallschwingungen, und daher mittelbar mit der Form des knöchernen Schädels zusammen. Würde die Richtung des Schalles nur durch Hilfe des äußeren Ohres wahrgenommen, so müßte sich eine bedeutende Unsicherheit in der Bestimmung der Richtung von Schallwellen herausstellen, die genau in der Medianlinie von oben, hinten oder vorn herkommen, was erfahrungsmäßig nicht der Fall ist (*70*).

Auge. Die Augen sind nach den Seiten gerichtet, wie bei manchen Vögeln; die mediale Wandung der Orbita wird dadurch zur vorderen; die laterale zur hinteren, was bei der Beschreibung der einzelnen Teile in der Augenhöhle zu berücksichtigen ist. Der Bulbus ist verhältnismäßig groß, wie am Vogelkopfe. Sein Gewicht beträgt mehr als ein Drittel des menschlichen Bulbus, während die Gewichte des ganzen Körpers sich wie 1 : 30 verhalten. Die Cornea ist ebenfalls relativ sehr groß, ihr Durchmesser verhält sich zu demjenigen des Bulbus etwa wie 5 : 6, während das Verhältnis beim Menschen kaum wie 1 : 2 ist. Ihre absoluten Dimensionen sind noch etwas größer, als die der Cornea des Menschen: 13—15 mm zu 10—12 mm. Die Retina führt doppeltkonturierte Nervenfasern; die Innenglieder der Stäbchen enthalten einen zentralen Faden (*71*; s. Auge). Die Thränenwege zeigen nur einen einzigen Canaliculus lacrymalis (inferior), dessen Mündung leicht zu sehen und mit einem Knorpelwall umgeben ist. Der Ductus nasolacrymalis ist verhältnismäßig lang; die Ableitung der Thränen verdiente experimentell genauer untersucht zu werden, um den Mechanismus derselben besser festzustellen, als es bisher geschehen ist.

Am Geruchsorgan sind zwei Ductus nasopalatini zu bemerken, welche das Foramen incisivum ausfüllen, und die Nasenhöhle mit der Mundhöhle in Verbindung setzen. Sie münden am Gaumen hinter den kleinen oberen Schneidezähnen. Das Jacobson'sche Organ stellt eine enge, von Riechschleimhaut ausgekleidete Knorpelröhre dar.

Respirationsapparat.

Am Kehlkopf ist eine sehr bedeutende Differenz in der Länge von oben nach unten zwischen dem vorderen Arcus und der hinteren Lamina der Cartilago cricoidea vorhanden; letztere ist bedeutend länger, liegt aber höher und bildet hauptsächlich die hintere Wand des Larynx. Die Epiglottis zeigt an ihrem unteren Rande zwei nach hinten neben der Medianlinie hervorragende spitze Knorpelfortsätze, die Hamuli epiglottici. Das Stimmorgan im Ganzen ist wenig entwickelt; die einzigen Töne, welche die Kaninchen von sich geben, sind in Angst oder heftigem Schmerz ein Geschrei, ähnlich dem eines kleinen Kindes, welches durch Verengerung der Stimmritze mittels der Kehlkopfmuskeln, ausgenommen den M. crico-arytaenoideus posticus hervorge-

bracht wird. Ferner ein eigentümliches Grunzen in der Brunstzeit, dessen Mechanismus unaufgeklärt ist (s. Neurologie, Thalamus opticus).

Die Lungen sind relativ klein, kleiner als bei allen übrigen Säugern, rosenrot; der untere Lappen der rechten zerfällt in zwei kleinere, so daß vier rechte, zwei linke Lungenlappen vorhanden sind. Die Gl. thyreoidea hat einen sehr dünnen Isthmus.

Digestionsapparat.

Zunge. Auf dem Zungenrücken ist eine nach hinten gelegene, knorpelähnliche Platte bemerkenswert. Die Zungenmuskulatur besteht aus longitudinalen, transversalen und perpendikulären Fasern, die sich mannigfach durchkreuzen. Im allgemeinen werden die longitudinalen Fasern des Zungenrückens von den Mm. hyoglossi, die der unteren Seite der Ränder von den Mm. styloglossi geliefert. Der M. lingualis nimmt wenig Anteil. Die transversalen Fasern des M. lingualis sind stark entwickelt, sie entspringen am Septum, verlaufen bogenförmig, inserieren sich in der Schleimhaut des Zungenrückens, oder in den Papillen selbst. Die perpendikulären Fasern stammen von den Mm. genioglossi, zum kleineren Teile gehören sie dem M. lingualis an. Die Mm. stylo- und hyoglossi sind stark entwickelt.

Die Speicheldrüsen sind stark entwickelt, es sind jederseits deren sechs vorhanden: Gl. infraorbitalis, buccales superiores und inferior, parotis, submaxillaris, sublingualis. Die Gl. infraorbitalis ist als eine stark entwickelte, in das Cavum orbitale hineinragende Gl. buccalis superior zu betrachten.

Bekanntlich (*141; 142; 57,* S. 192) unterscheidet man zwei Arten von acinösen Drüsen: Eiweißdrüsen und Schleimdrüsen.

Eiweißdrüsen, seröse Drüsen (*142, 144*), als deren Typus die Gl. parotis überhaupt und besonders die Gl. submaxillaris des Kaninchens (*184*) gelten. Sie sezernieren eine Albuminate, Salze und häufig Fermente enthaltende Flüssigkeit. Die Acini sind trübe vermöge zahlreicher Eiweißkörnchen im Innern ihrer Zellen, dem freien Auge sehen sie weißlich aus. Frisch untersucht sind die Grenzen der Zellen schwer zu erkennen, durch Essigsäure werden letztere aufgehellt, durch Chlorwasserstoffsäure getrübt, durch 20%ige Salpetersäure gelblich; in ammoniakalischer Karminlösung färbt sich das Zellenprotoplasma und der Kern, durch Hämatoxylin nur der letztere. Die Acini besitzen keine Halbmonde. — Zu diesen Drüsen gehören beim Kaninchen die Gl. lacrymalis, infraorbitalis, parotis, submaxillaris, die Drüsen der Nasenschleimhaut in der Regio olfactoria und im Jacobson'schen Organ, die Gl. linguales in der Gegend der Papillae vallatae sowie der Fimbriae linguae (erstere überschreiten sie nach hinten nur um 0,5 mm, letztere um 3—4 mm, *145*), endlich die Drüsen des Kehlkopfes und Schlundes zum Teil (*184*).

Schleimdrüsen, welche Schleim sezernieren. Als Typus ist die Gl. sublingualis des Kaninchens zu bezeichnen. Frisch untersucht erscheinen die Zellen der Acini hell, mit deutlichen Zellengrenzen. Sie haben einen Basalfortsatz, welcher den Zellen der Eiweißdrüsen fehlt. — Durch Essigsäure wird das Zellenprotoplasma trübe, es färbt sich nicht mit Karmin, wohl aber der Kern; durch Hämatoxylin werden sowohl das Protoplasma als der Kern tingiert. An der Peripherie des Acinus sitzt innerhalb der Membrana propria ein Halbmond (Lunula, Rand-

zellenkomplex), welcher intensivere Karminfärbung annimmt. Nach diesem Typus sind außer der Gl. sublingualis die meisten kleinen acinösen Drüsen (Schleimdrüsen) gebaut, namentlich die Drüsen der Nasenschleimhaut mit Ausnahme derjenigen der Regio olfactoria, die Gl. linguales hinter den Papillae vallatae, die Gl. palatinae, oesophageae etc.

In der Bauchhöhle ist die kolossale Vergrößerung des spiralförmig gewundenen Coecum am meisten ins Auge fallend. Dasselbe trägt einen kleinen ovalen Sack und den sehr langen Processus vermiformis, deren Wände dichtgedrängte Lymphfollikel enthalten. Nur der Anfang des Colon adscendens ist weit und besitzt muskulöse Längsbänder; der übrige Teil des ganzen Colon ist dünnwandig und eng wie der Dünndarm. Die Leber zerfällt in mehrere Lappen; außer den gewöhnlichen Gallengängen finden sich besondere Ductus hepatocystici. Die Milz ist klein (S. 26) und länglich; das Pankreas flächenhaft ausgedehnt mit fast isolierten Läppchen.

Darmkanal. Das Verhältnis der Länge des Darmkanales zur Körperlänge von der Nase bis zum Anus scheint individuell zu schwanken, wie wenigstens aus den wenigen Zahlenangaben (*71*) folgen würde. Cuvier (*72*) hatte angegeben in m:

	Wildes Kaninchen	Zahmes Kaninchen (Duval)	Zahmes Kaninchen (Cuvier)	Hase
Körperlänge	0,414	0,400		0,513
Dünndarm	3,192	3,150	2,697	3,794
Coecum	0,324	0,410	0,405	0,676
Colon und Rectum	1,082	1,080	0,974	1,623
Darmkanal im Ganzen	4,598	4,65		6,033
Körperlänge: Darmkanal = 1:	11,4	11,6	9,3	11,7

Die Angaben für das zahme Kaninchen rühren von Duval (1830) her. Cuvier selbst (erste Auflage von *72*) hatte das Verhältnis zur Körperlänge beim zahmen Kaninchen wie 1 : 9,3 gefunden, womit Berthold (*73*) übereinstimmt:

Verhältnis zur Körperlänge	Wildes Kaninchen	Zahmes Kaninchen	Hase
Dünndarm	7,5	6	7,5
Coecum	1,1	1	1,3
Colon und Rectum	2,7	2,3	2,5
Darmkanal im Ganzen	11,3	9,3	11,1

Aus jener früheren Angabe hat Darwin irrtümlich geschlossen, daß diese geringere Länge Folge besserer Nahrung sei, welche dem domestizierten Tiere zu Teil werde. Dagegen fand Crampe (*71*) bei vier wilden Kaninchen in m:

	Männchen	Weibchen		
Dünndarm	0,229	0,264	0,270	0,304
Coecum	0,042	0,039	0,036	0,045
Colon und Rectum	0,100	0,092	0,114	0,119
Darmkanal im Ganzen	0,371	0,395	0,420	0,467
Körperlänge: Darmkanal = 1:	8,8	9,1	10,5	11,1

Beim französischen Kaninchen beträgt die Länge des ganzen Darmkanales ungefähr 6 m, wovon 3,1 m auf den Dünndarm kommen (*74*).

Vergleicht man bei zwei Kaninchen das Körpergewicht mit der Oberfläche der Schleimhaut des Darmtraktus (vom Magen an), so ergiebt sich (*75*):

	Körpergewicht in g	Darmoberfläche in qcm	1 g Körpergewicht = qcm Darmfläche	1 g Körpergewicht = qcm Magenfläche	1 qcm Darmfläche = g Körpergewicht	Magenfläche (Darmtraktus = 100)	Dünndarmfläche in %	Dickdarmfläche in %
Männchen	1144	2432	2,12		0,47	5,1	48,4	46,6
Weibchen	1120	2220	1,98		0,50	5,2	47,2	47,2
Im Mittel			2,05	0,104	0,48	5,1	47,8	46,9

Kot der Kaninchen. Die Menge soll jährlich mehr als 50 kg betragen (*76*), die 127 Pf. Dungwert haben. Seine Zusammensetzung ergiebt sich (*77*) wie folgt:

	Frisch	Trocken
Wasser	52,910	6,710
Organische Substanz	41,920	83,040
Eisenoxyd	0,227	0,451
Kalkerde	0,485	0,962
Magnesia	0,242	0,481
Kali	0,870	1,726
Natron	0,067	0,132
Phosphorsäure	0,522	1,036
Schwefelsäure	0,204	0,404
Kieselsäure	0,422	0,837
Chlor	0,124	0,246
Sand	2,050	4,060
	100,017	100,030
Stickstoff	0,894%	1,770%

Die Asche enthält in %:

Eisenoxyd	7,275
Calciumoxyd	15,545
Magnesia	7,756
Kali	27,885
Natron	2,147
Phosphorsäure	16,731
Schwefelsäure	6,538
Kieselsäure	13,525
Chlor	3,974
	100,480

Bei der Summierung ist eine Korrektion für Chlorgehalt berücksichtigt; die Abweichungen von 100% stellen die Analysenfehler dar.

Über den Stoffwechsel beim hungernden Tier, dessen Kotausscheidung berücksichtigt wurde, s. *846*. Der Stickstoffgehalt des Gesammttieres ohne Haut sinkt bis zum Tode, der z. B. am 19. Tag erfolgt, beispielsweise von 3,9 auf 2,1%.

Harnapparat.

Die *Niere* besitzt nur eine einzige Malpighi'sche Pyramide und Papille; die *Nebennieren* sind klein, rundlich und fettreich. Die Lageverhältnisse der rechts- und linksseitigen Organe sind beträchtlich verschieden.

Geschlechtsapparat.

Männlicher Geschlechtsapparat. Die Hoden erscheinen groß, z. B. 3 cm lang, 12 mm dick, während die Niere ebenso lang, aber 2 cm breit und 1,5 cm dick ist. Der Annulus inguinalis ist offen, das Scrotum in zwei Scrotaltaschen geteilt. Die Vesicula prostatica ist ganz nach Art eines Uterus entwickelt. Sie bildet eine große dünnwandige Blase mit einem engeren, der Cervicalportion des weiblichen Uterus homologen Halse; ihre Höhle enthält Samenfäden. Die Prostata ist klein; die Vesiculae seminales dagegen sind ziemlich groß. Der M. bulbocavernosus ist deutlich entwickelt.

Weiblicher Geschlechtsapparat. Der Uterus ist zweihörnig und besitzt zwei Orificia externa, welche in die Scheide einmünden. Der obere Teil der beträchtlich weiten und langen Vagina ist vom Peritoneum überzogen und muskulös; derselbe entspricht der Vesicula prostatica des Männchens. Die Mesometrien enthalten zahlreiche glatte Muskelfasern; die Clitoris ist fast so lang als der Penis, dünn und zugespitzt.

Bei neugeborenen Kaninchen ist das Geschlecht ohne anatomische Untersuchung nicht mit Sicherheit festzustellen. Während des ersten und zweiten Lebensmonates ermittelt man mit Hilfe der Lupe, ob am Geschlechtsglied ein rundliches Orificium externum urethrae wahrzunehmen ist, in welchem Falle ein Penis vorliegt, der aber nicht größer ist, als die Clitoris. Der Introitus vaginae ist eine mediane längliche Spalte.

Drüsen am Beckenausgange.

In der Beckengegend sind, abgesehen von den Vesiculae seminales des Männchens, bei beiden Geschlechtern jederseits drei besondere Drüsen vorhanden: die Gl. Cowperi, inguinalis und analis. Die *Gl. Cowperi* liegt unter der Pars membranacea urethrae beim Männchen, an der Seitenwand der Vagina beim Weibchen. Die *Gl. praeputialis* besteht aus Schweiß- und Talgdrüsen und sitzt in der Haut; die *Gl. analis* befindet sich an der lateralen Außenwand des Rectum in der Höhe des siebenten Schwanzwirbels, bedeutend weiter abwärts, als die Gl. Cowperi. — Das Rectum besitzt einen unpaaren M. rectococcygeus.

Allgemeine Angiologie.

Im Vergleich zum Menschen zeichnet sich das Gefäßsystem des Kaninchens durch die Konstanz seiner Verhältnisse aus. Dies ist am auffälligsten bei den Venen und manchen isolierten, an ganz bestimmten Stellen zu findenden Lymphdrüsen.

Arterien. Die auffallendsten Differenzen im Vergleich zum Menschen sind folgende. Die A. carotis sinistra entspringt aus der A. anonyma, die A. thyreoidea superior aus der A. carotis communis, welche letztere sehr lang ist. Die A. maxillaris interna geht durch ein Foramen sphenoidale an der Wurzel des Processus pterygoideus oss. sphenoidei. Die Aa. lacrymalis, resp. supraorbitalis und frontalis entstehen aus einer A. ophthalmica inferior, einem besonderen Aste der A. maxillaris interna. Die A. communicans anterior fehlt. Die A. brachialis teilt sich erst etwas unterhalb des Ellenbogengelenkes.

Die Aa. phrenicae superiores sind relativ viel stärker ausgebildet als die inferiores.

Die A. ileocolica ist sehr entwickelt, stärker als die Fortsetzung der A. mesenterica superior, aus welcher sie entspringt; ebenso ist die A. appendicularis stark entwickelt. Aus der A. renalis entspringt die A. intercostalis XII., welche dann die A. suprarenalis und eine A. lateralis abdominis entsendet.

Die A. iliolumbalis entsteht aus der A. iliaca communis, die A. vesicalis superior aus der Spaltungsstelle der letzteren. Die A. ischiadica giebt die A. sacralis lateralis ab, welche letztere die Seitenfläche des Schwanzes versorgt, und die A. pudenda interna, oder sie entspringt gemeinschaftlich mit letzterer.

Die A. cruralis entsendet die A. profunda femoris ganz oben am Oberschenkel, sowie eine A. circumflexa abdominis. Am Oberschenkel giebt die A. cruralis ferner eine A. saphena magna ab, welche nahe am Fußgelenk in die Verlaufsbahn der fehlenden A. tibialis posterior eintritt und letztere ersetzt. In der Fußsohle ist ein Arcus plantaris profundus vorhanden; außerdem werden jedoch die Äste für die Zehen von der Fortsetzung der A. saphena magna direkt abgegeben.

Anastomosen benachbarter Arterien unter einander finden zwar häufig genug statt, wie sich aus den Injektionsresultaten leicht ergiebt; sie speziell zu beschreiben ist jedoch unthunlich, insofern sie nicht mit dem Messer dar-

gestellt werden können. Da alle Teile beim Kaninchen ein ca. 30 mal kleineres Volumen besitzen, als beim Menschen, so tritt der obige Fall für gewöhnlich ein und an Stelle einer Anastomose, wie z. B. der Ellenbogengelenksarterien, ein Netz feinster arterieller Kapillaren auf. — Direkte Übergänge kleiner Arterien in Venen sind aus dem äußeren Ohr, der Nasenspitze, den letzten Phalangen der Finger und Zehen, der Schwanzspitze und dem Penis beschrieben worden (*610*).

Venen. In der Beschreibung des Venensystems ist konsequent das Verfahren durchgeführt, die Venen gerade wie die Arterien in ihrem Verlauf vom Herzen zur Peripherie zu verfolgen, wodurch eine viel leichtere Übersicht erreicht wird. Offenbar ist es erlaubt, bei der Beschreibung eines Röhrensystemes von der Richtung zu abstrahieren, in welcher dasselbe vom Strome durchflossen wird. Zufolge der angewendeten Terminologie *nehmen* die größeren Venen in ihrem Verlauf kleinere Äste *auf*, während die Arterien solche *abgeben*. Einige Arterien »anastomosieren« mit einander, während nach der hier befolgten Bezeichnungsweise die analogen Venen untereinander »kommunizieren«. Übrigens sind alle diejenigen Verhältnisse gar nicht erwähnt, welche sich von selbst verstehen, weil die betreffenden Venen entweder die zugehörigen Arterien begleiten oder mit den entsprechenden Venen beim Menschen in den wesentlichen Beziehungen übereinstimmen. Indessen bietet das venöse System im Vergleich zum Menschen weit mehr Besonderheiten dar, als das arterielle.

Die Venen der oberen Körperhälfte beider Seiten bleiben getrennt, indem sie zu den Vv. cavae superiores dextra und sinistra zusammenfließen. Die erstere hält den Verlauf der V. cava superior des Menschen ein, die letztere mündet in das Herz vermittelst des Sinus coronarius. Das Offenbleiben der auch beim Menschen als Varietät vorkommenden und im Fötalzustande konstant vorhandenen V. cava superior sinistra wird durch das Fehlen jenes Kommunikationsastes bedingt, der beim Menschen V. anonyma sinistra genannt wird. Da letztere wahrscheinlich aus querverlaufenden Verbindungen der Vv. thyreoideae inferiores in früher Fötalzeit sich hervorbildet (*78*), so dürfte die geringe Entwickelung der Gl. thyreoidea beim Kaninchen hiermit in Übereinstimmung stehen. Die V. jugularis interna ist nur rudimentär vorhanden; dafür ist die V. jugularis externa stark entwickelt und kommuniziert durch ein Emmissarium temporale mit dem Sinus transversus. Anstatt durch die V. jugularis interna findet das Blut der Schädelhöhle ferner noch seinen Abfluß durch ein Foramen cavernosum im Corpus oss. sphenoidei posterioris unterhalb der Hypophysis, durch welches der Sinus cavernosus mit einer V. vertebralis mediana kommuniziert. Letztere verläuft in der Medianlinie vor der Wirbelsäule des Halses.

Eine sehr merkwürdige Einrichtung existiert am Unterkiefer. Unmittelbar hinter dem letzten unteren Backenzahn befindet sich ein ovales Foramen mandibulare, durch welches die V. orbitalis inferior mit der V. alveolaris inferior kommuniziert. Während der Kontraktionen der Kaumuskeln, die so häufig wiederkehren, wird die zwischen den Mm. masseter und pterygoideus internus verlaufende V. orbitalis inferior komprimiert werden, und in diesen Momenten wird das Blut aus dem vorderen unteren Teile des Cavum orbitale

durch das Foramen mandibulare hindurch seinen Abfluß in die V. alveolaris inferior nehmen müssen.

Die Armvenen bieten wenig besonderes; nur mündet die stark entwickelte V. cephalica in die V. circumflexa scapulae, die V. basilica mitunter in eine V. mammaria externa.

Die V. hemiazygos fehlt, dafür ist die V. intercostalis suprema sinistra stark entwickelt. Sie nimmt eine V. phrenica superior sinistra auf, während die dextra in die V. azygos mündet.

Der Brustteil der V. cava inferior ist verhältnismäßig sehr lang. Die Vv. iliacae communes fehlen; in die V. cava inferior münden die Vv. iliacae externae getrennt, die internae mittels eines gemeinschaftlichen kurzen Stammes: der V. iliaca interna communis. Unter den Ästen der V. iliaca interna ist die V. ischiadica am meisten ausgebildet. Dieselbe kommuniziert an der Wade mit der V. saphena parva und setzt sich abwärts fort, um als V. tibialis anterior auf dem Fußrücken zu endigen. Sie ist der V. cephalica ganz analog. Die Entwickelung dieser Hautvene dürfte durch die schon erwähnte Ausbildung der A. saphena magna bedingt sein. In die V. epigastrica inferior mündet eine V. abdominalis, welche die den Mammae entsprechende Haut des Bauches und der Brust in ihrer ganzen Ausdehnung durchzieht, und mit den Vv. mammariae externae Verbindungen eingeht. Die V. saphena magna gelangt als V. tibialis posterior zur Fußsohle.

Im Lymphgefäßsystem ist die Konstanz des Vorhandenseins mancher isolierter Lymphdrüsen in ganz bestimmter Lage auffallend. In der Wurzel des Mesenterium findet sich eine zusammenhängende Masse von Gl. mesentericae, das sog. Pancreas Asellii. Die Menge der aus dem Ductus thoracicus ausfließenden Flüssigkeit beträgt in der Minute 0,0044—0,0055 g, in 24 Stunden 63—79 g oder $^1/_{17}$—$^1/_{15}$ des Körpergewichtes nach 24stündigem Fasten (*79*). — In den Lymphdrüsen sind glatte Muskelfasern zahlreich vorhanden (*57*, S. 357).

Die Blutmenge des Kaninchens ist mit Benutzung der farbenprüfenden Methode bestimmt worden. Die mittlere Schwankung der zu einem Versuche gehörigen Einzelprüfungen ist zu 2,5—4% anzusetzen (*80*). Die speziellen Resultate ergeben sich aus der folgenden Tabelle. Das Körpergewicht wurde unter Abzug des Darminhaltes und der Embryonen ermittelt.

Geschlecht	Körpergewicht	Blutmenge in		100 g Tier haben Blut		Verhältnis von Blut = 1 : Körper
		ccm	g	ccm	g	
Männlich	669,0	32,9	34,4	4,91	5,14	19,4
–	706,0	39,7	41,5	5,62	5,87	17,0
–	765,5	43,3	45,3	5,66	5,88	17,0
–	786,5	44,8	46,9	5,70	6,08	16,4
–	1068	48,8	51,1	4,57	4,81	20,8
Weiblich, trächtig	1040	66,9	70,0	6,43	6,70	14,9

Mit diesen Resultaten stehen andere Angaben in Übereinstimmung, wonach $^1/_{21}$—$^1/_{17}$, im Mittel $^1/_{18}$ (*81*), $^1/_{14}$—$^1/_{16}$ (*704*), oder $^1/_{22}$—$^1/_{17}$ (*82*) im Mittel aus zehn Bestimmungen gefunden wurden (vergl. a. *690*).

Viel größere Schwankungen werden beobachtet (*596*), wenn man Tiere von ungleichem Ernährungszustande benutzt:

Geschlecht etc.	Körpergewicht inkl. Darminhalt	Körpergewicht ohne Darminhalt	Blutgewicht in %	Verhältnis von Blut = 1 : Körper
Mager	1198	1023	3,7	29,0
Fett	1672	1234	6,5	15,4
–	1596	1244	4,4	22,0
Männlich	1664	1422	3,4	29,0
Weiblich	1719	1460	3,7	27,0
–	1743	1463	3,0	33,0
Mittel			5,4	18

Dagegen erhält man durch direkte quantitative Bestimmung des Hämatins ein Verhältnis von $^1/_{16}$—$^1/_{17}$ (*172*); oder nach anderer Methode von 1 : 12,3 —13,3 (*725*).

Was die Blutverteilung in den einzelnen Organsystemen betrifft (*596*), so wurden im Mittel erhalten:

Gesammtblutmenge in % des Körpergewichtes	Blutmenge im Bewegungsapparat (S. 26)		Blutmenge in Drüsen und dem Gefäßsystem	
	in % der Gesammtblutmenge	in % des Organgewichtes	in % der Gesammtblutmenge	in % des Organgewichtes
5,4	30,6	2,7	63,4	18,0

Durch Gefrierenlassen eines frisch getöteten Kaninchens wird die Blutmenge in den Eingeweiden um 13,5% der Gesammtblutmenge größer, auf Kosten der Blutmenge im Bewegungsapparat (S. 26). Besonders blutreich ist die Leber — beispielsweise:

Körpergewicht	Lebergewicht in % des Körpergewichtes	Leberblutmenge	
		in % der Gesammtblutmenge	in % des Lebergewichtes
1234	4,2	16,1	25,0

Im lebenden Kaninchen ergab sich (*596*) in betreff der Blutverteilung durchschnittlich:

Gesammtblutmenge in % des Körpergewichtes	Blutmenge im Bewegungsapparat	Blutmenge in Drüsen und Gefäßsystem	Blutmenge in der Leber	Blutmenge in den Nieren
5,4	36,6	63,4	24,0	1,93

Für frisch getötete totenstarre Kaninchen wurde in % der Gesammtblutmenge gefunden:

Gehirn und Rückenmark	Muskeln	Herz, Lungen, große Blutgefäße	Leber	Milz	Nieren	Verdauungskanal	Knochen	Haut
1,2	29,2	22,8	29,3	0,2	1,6	6,3	8,2	2,1

Hieraus ergiebt sich das bemerkenswerte Resultat, daß von dem Gesammtstoffwechsel des Kaninchens auf Leber, ruhende Muskeln und auf die übrigen Organe ungefähr je ein Dritteil entfällt. Zur Aufklärung ist jedoch hinzuzufügen, daß das relative Gewicht im Verhältnis zum Körpergewicht ohne Darminhalt beim Kaninchen für die Leber zu 4,2%, für die Muskeln zu 37% (W. Krause), beim Menschen dagegen zu resp. 2,7 und 28% angenommen werden kann.

Injektionen von Wasser in die V. jugularis externa werden tödlich, wenn sie $^1/_{50}$—$^1/_{30}$ des Körpergewichtes betragen, solche in die V. saphena magna erst, wenn $^1/_{10}$ des Körpergewichtes erreicht ist (*741*).

Das spezifische Gewicht des Blutes beträgt nur 1,0425 (*85*). Hiermit stimmt überein, daß zufolge älterer Angaben der Gehalt des Kaninchenblutes an sog. trockenen Blutkörperchen gleich 91,5 — 95,8 p. m. (*84* resp. *85*) zu setzen ist. Beim neugeborenen Tiere wurden 90,0—94,2 gefunden (*84*). Der Durchmesser der scheibenförmigen roten Blutkörperchen des Kaninchens beträgt 0,0063 mm (*86*) — 0,0069 (*92* u. *665*); 0,0062—0,0080, im Mittel 0,0069 und die Dicke 0,0017 (*89*); 0,0080 (*88*). Die Anzahl derselben pro cmm 2 760 000—6 030 000 im Mittel 3 700 000 (*89*, vergl. *720*). Die Färbekraft eines cmm Blut entspricht der von 3 600 000 Blutkörperchen des Menschen (*89*, S. 304), und ist nicht unbeträchtlich geringer als die eines gleichen Volumen von menschlichem Blut. Den Blutumlauf im lebenden Tier kann man im Mesenterium bei 2—14 Tage alten ätherisierten Kaninchen stundenlang beobachten, ebenso die Chylusbewegung (*90*).

Bewegliche Bakterien sind im normalen Blut nicht vorhanden, wohl aber sparsame unbewegliche Körnchen (*666*).

Gegen Kohlenoxyd ist das Kaninchen empfindlich, ein Gehalt der Einatmungsluft von 0,05% wird jedoch lange ertragen (*668*). — Über den Zuckergehalt verschiedener Gefäßprovinzen vergl. *691*.

Die Pulsfrequenz beträgt im Mittel 220 Schläge in der Minute (mitunter 492, v. Bezold) bei einem durchschnittlichen Körpergewicht von 1434 g, nach anderen Angaben (*91*) nur 120 in der Minute, die mittlere Kreislaufszeit 7,22 Sekunden in der Bahn von einer V. jugularis externa zur anderen, dagegen 7,79 im Mittel aller Bahnen. Die Geschwindigkeit des Blutstromes ist relativ größer, die Kreislaufsdauer geringer als beim Menschen (*92*). In einer Minute fließen durch das Herz durchschnittlich 890 g, durch 1 kg Körpergewicht nur 620 g (*92*).

Die Untersuchung des Gefäßsystemes wird am besten nach Injektion der Venen von den Arterien aus mittels Leimmasse, die mit Berlinerblau gefärbt ist, vorgenommen. Die Injektion geschieht am eben durch Chloroform-Einatmung getöteten Tiere, oder man läßt derselben eine Anfüllung der Arterien mit durch Zinnober gefärbter Wachsmasse folgen. Auch wurden mit letzterer die Arterien gefüllt, ohne gleichzeitig die Venen einzuspritzen. Am spätesten gelangt die Masse in die Aa. ophthalmica superior und digitalis dorsalis fibularis digiti IV. Für die Lageverhältnisse sind Durchschnitte an gefrorenen Körperteilen unentbehrlich. Den Verlauf der Lymphgefäße kann man auch im nicht-injizierten Zustande mit Hilfe des Sonnenlichtes an frisch getöteten Tieren in ihren Hauptzügen verfolgen. Die kleineren subkutanen Stämmchen, welche eben anfangen, eine Muscularis zu erhalten, zeigen sternförmige glatte Muskelfasern (*647*).

Allgemeine Neurologie.

Das Gehirn des Kaninchens ist, wie der Schädel, in manchen Beziehungen dem Vogelgehirn ähnlich. Wie bei letzterem läuft das große Gehirn nach vorn beinahe spitz zu, das Corpus striatum ist sehr groß; das kleine Gehirn hat einen stark entwickelten, in einer Grube des Os temporum versteckten Flocculus.

Betrachtet man das Gehirn von oben (s. Neurologie), so fallen an seinem vorderen Ende die Lobi olfactorii als kolbige Hervorragungen auf. Das große Gehirn ist dreieckig und ohne Windungen, die Eminentia quadrigemina liegt in der Gegend, wo die Colliculi anteriores und posteriores zusammenstoßen, nach oben frei. Am Cerebellum ist der Vermis sehr entwickelt, nach oben konvex, die Gyri desselben sind zierlich, und deutlich in Lappen gesondert. Lateralwärts springt der in der Fossa mastoidea ruhende Flocculus hervor. Die Stränge der Medulla oblongata sind leicht zu erkennen; am unteren Ende des Ventriculus quartus zeigt sich eine V-förmige graue Masse: die Lamina cinerea.

An der Basis — die am besten von unten her, ohne das Gehirn aus dem Schädel zu entfernen, mittels Knochenzange und Schere frei gelegt wird — sieht man ebenfalls die Lobi olfactorii, dahinter das Chiasma opticum, aus welchem die Nn. optici parallel nach vorn verlaufen. Hinter denselben folgt das Tuber cinereum, dessen hinterer Rand von dem vorderen Lappen der Hypophysis bedeckt wird. Am lateralen Rand des Pons Varolii verläuft der N. trigeminus, dessen Masse die aller übrigen Hirnnerven zusammengenommen übertrifft. Die Medulla oblongata ist verhältnismäßig dick; die Pyramidenstränge sind relativ schmal und deutlich geschieden.

Der Wassergehalt von peripherischen Nerven beträgt 67,13% im Mittel (*93*), nach anderen Angaben (*94*) jedoch im N. ischiadicus 57,55% Wasser, außerdem 15,55% Ätherextrakt, 26,68% unlösliche Stoffe. — Über die doppeltkonturierten Nervenfasern ist zu bemerken, daß der Abstand von je zwei Ranvier'schen Einschnürungen durchschnittlich 0,9 mm beträgt (*744*).

Die Leitungsgeschwindigkeit in peripherischen Nerven wird zu 12,5 m in der Sekunde durchschnittlich angegeben (*851*).

Je abweichender das Gehirn des Kaninchens gebaut ist, um so auffallender ist die Übereinstimmung des peripherischen Nervensystemes mit demjenigen des Menschen. Allerdings springt dieselbe nicht auf den ersten Blick

ins Auge. Viele Nerven haben einen abweichenden Verlauf, andere sind stärker oder schwächer entwickelt, indem sie verhältnismäßig dick und namentlich in die Länge gestreckt erscheinen, was z. B. in der peripherischen Ausbreitung der Nn. trigeminus und facialis im Gesicht der Fall ist. Auch sonst finden sich viele untergeordnete Verschiedenheiten, aber doch fast gar nichts, was sich nicht gleichsam von selbst verstände, nachdem die Unterschiede im Bau des Muskel- und auch des Arteriensystemes konstatiert sind. Hierher gehören namentlich die Abweichungen in den Nerven der Extremitäten, welche durch die geringe Entwickelung des Daumens und Kleinfingers, sowie durch das Fehlen des Hallux bedingt werden. Derartige Differenzen des Nervensystemes können als sekundäre betrachtet werden; theoretisch betrachtet kann man freilich mit analogem Schein von Recht dieselben für primärer Natur und diejenigen der anderen Systeme für die abgeleiteten halten. In physiologischer Beziehung ist der Ursprung und die Endigung der Nerven maßgebend, um ihre Bedeutung zu verstehen; die Länge der leitenden Fasern und die etwaigen Umwege, auf denen sie verlaufen, fallen wenig ins Gewicht. Und gerade von diesem Gesichtspunkte aus frappiert, wie schon gesagt, die fast vollständige Übereinstimmung unter so verschiedenen Säugern wie der Mensch und das Kaninchen. Diese Konstanz des peripherischen Nervensystemes ist von großer theoretischer Bedeutung, und die Konstatierung derselben kann als ein interessantes Resultat bezeichnet werden, welches aus der vergleichenden Anatomie des Kaninchens sich ergiebt. Auch ist die Seltenheit der Varietäten des peripherischen Nervensystemes hiermit in Übereinstimmung. Solche sind vom Kaninchen kaum anzuführen, und wenn sie gleich beim Menschen weit öfter sich finden (*95*), als früher bekannt war, so ist doch ihre Häufigkeit jedenfalls verschwindend gegenüber derjenigen der Varietäten im Gefäßsystem. Für die Aufgaben der Physiologie wie der modernen Neurologie, welche die Bedeutung der mannigfaltig komplizierten Nervenfaserbündel durch Ermittelung ihrer Ursprünge und Endigungen ergründen will, ist diese Übereinstimmung und Konstanz der Verhältnisse ein sehr günstiger Umstand. Denn es werden danach die Schlüsse von einem Säuger auf andere, namentlich auf den Menschen, besser begründet erscheinen, und es braucht andererseits wohl nicht hervorgehoben zu werden, daß erst durch Beschreitung des angedeuteten Weges ein Verständnis sehr vieler Angaben aus der speziellen Neurologie ermöglicht wird. Überall, wo von Verbindungen und Faseraustausch verschiedener Nervenstämme untereinander die Rede, hat man bisher mit fast ebensoviel ungelösten Rätseln zu thun. Auf letztere, sowie auf manche scheinbar sehr schwierige physiologische Streitfragen, z. B. die Hemmungswirkungen des N. vagus etc., wird vielleicht mehr Licht fallen, sobald die Erforschung der mikroskopischen Nervenendigungen vollendet sein wird.

Unter den Hirnnerven sind die Nn. oculomotorius, facialis, und ganz besonders der N. trigeminus stark entwickelt; der N. glossopharyngeus dagegen ist ziemlich fein. Die Nn. ophthalmicus und maxillaris superior verlassen vereinigt die Schädelhöhle durch die Fissura orbitalis; der N. acusticus verläuft unter dem N. facialis (bei aufrecht gehaltenem Kopfe); der N. hypoglossus geht mit zwei Wurzeln durch die Foramina condyloidea anteriora superius und inferius oss. occipitis.

Rückenmarksnerven. Die Bildung von Plexus hat die Bedeutung, die einzelnen Faserbündel auf die Wege zu leiten, auf welchen sie ihre peripherischen Endigungspunkte erreichen. Seitdem man weiß, daß die doppeltkonturierten Fasern der Rückenmarksnerven etc. teils mit terminalen Körperchen, teils in motorischen Endplatten, jedenfalls mit besonderen Endapparaten aufhören, seitdem ist der physiologischen Anatomie von neuem die Aufgabe gestellt, das Rätsel der Plexusbildungen zu lösen, und jedem Rückenmarksnerven seinen ihm angehörigen Verbreitungsbezirk zuzuweisen. Je feiner die Untersuchungsmethoden wurden, um so beschränkter hat sich das Vorkommen des früher allgemein angenommenen Übergreifens der Faserbezirke benachbarter Rückenmarksnerven in einander herausgestellt. Als wichtigstes Resultat ist der Satz anzusehen: daß die Muskeln ihre Nervenfasern aus derselben Rückenmarksnervenwurzel erhalten, welche die über ihnen selbst und ihren Sehnen gelegenen Hautstellen versorgt. Die in der systematischen Anatomie beschriebenen größeren Nervenstämme sind nicht mehr als die Heerstraßen, auf welchen Fasern ganz verschiedenen Ursprungs zu ihren verschiedenen Endigungspunkten gelangen.

Die Ermittelung der Verbreitung von Nervenfasern, die aus einem bestimmten Intervertebralloch austreten, ist bisher nur für den Plexus brachialis durchgeführt worden. Die bei letzterem in der speziellen Neurologie mitgeteilte Tabelle giebt Resultate wieder, welche teils durch Reizversuche am lebenden Tier, teils durch Nervenresektionen mit nachfolgender fettiger Entartung der betreffenden peripherischen Fasern, die unter Beihilfe des Mikroskopes nachgewiesen wurde, erhalten worden sind.

Dringend wünschenswert erscheint jetzt eine vollständig durchzuführende Kontrollierung der betreffenden, von einem früheren Beobachter durch das physiologische Experiment erhaltenen Resultate vermöge des zuverlässigeren Weges der anatomischen Untersuchung nach erfolgter fettiger Degeneration, da aus anatomischen wie aus experimentellen Gründen mehrfache Zweifel an der Richtigkeit mancher Details der erwähnten Tabelle zu bestehen scheinen.

Außerdem wäre eine Ausdehnung dieser Untersuchungsmethode auf die Verbreitung der Hirnnerven, wobei sich manche vielfach erörterten physiologischen Kontroversen mutmaßlich lösen würden, sowie auf die teilweise zugänglichen Nervenstämme für die untere Extremität in hohem Grade erwünscht. In der That ist dieser Weg bereits mit gutem Erfolge bei den vom N. accessorius herstammenden Rr. pharyngei des N. vagus betreten worden (s. *96* und N. accessorius, Durchschneidung). Über weitere historische und experimentelle Details s. *96*.

Die Nerven des *Plexus brachialis* bieten folgende Besonderheiten. Ein N. subclavius fehlt; der N. perforans brachii s. musculocutaneus perforiert zwar den M. coracobrachialis, endigt aber in diesem Muskel und dem oberen Teile des M. gleno-ulnaris s. biceps brachii. Die motorischen Fasern, welche demselben beim Menschen sonst noch angehören, verlaufen in der Bahn des N. medianus, die sensibeln im N. radialis und dem R. superficialis desselben. Der N. medianus verläuft in Begleitung der A. radialis, welcher der N. radialis fern bleibt; ersterer versorgt zum Teil auch die Volarfläche des vierten Fingers an der Ulnarseite mittels eines Verbindungsastes in der Hohlhand. Ebenso

fällt die Radialseite der Dorsalfläche des vierten Fingers dem N. radialis zu, während der N. ulnaris die Ulnarseite versieht. Diese Modifikationen haben jedoch auf den Ursprung der betreffenden Nervenfasern aus bestimmten Nn. cervicales keinen Einfluß.

An den Nerven der Extremitäten, namentlich in der Vola manus, finden sich *Vater'sche Körperchen*. Ihre Zahl wird auf 45 angegeben (*97*).

Von der Ansa cervicalis VIII wird ein N. longissimus pectoris abgegeben, welcher mit der V. abdominalis verläuft und den M. cutaneus maximus zum Teil versorgt. An der Bildung der Ansa cervicalis VIII nimmt außer dem N. dorsalis I noch ein kleines Bündel des N. dorsalis II Teil, und da aus dem letzteren jedenfalls nur sehr wenig Fasern zur oberen Extremität gelangen dürften, wie aus den Experimenten über Nervendurchschneidung am Plexus brachialis hervorgeht (*96*), so könnte man annehmen, daß einige Fasern des N. longissimus pectoris aus dem N. dorsalis II stammten, obwohl nach anderen Angaben (*109*) wenigstens ein Teil derselben aus dem N. cervicalis VIII abzuleiten ist. Für jene Annahme ließe sich noch anführen, daß der M. cutaneus maximus von anderen Intercostalnerven bis zum N. intercostalis VI abwärts, mit Ausnahme des ersten, ebenfalls Zweige erhält. Andererseits kann man auch vermuten, daß dem genannten Muskel Fasern aus dem N. dorsalis I in der Bahn des N. longissimus pectoris zugeführt werden. Endlich wäre es möglich, daß die Haut des kleinen Fingers einzelne Fasern aus dem N. dorsalis II auf diesem Wege erhielte.

Die *Plexus lumbalis* und *sacralis* bieten folgende Eigentümlichkeiten dar. Ersterer wird von den Nn. lumbales V—VII und einem oberen Ast des N. sacralis I gebildet; die Nn. lumbales I—III beteiligen sich an seiner Zusammensetzung nicht, sondern verhalten sich wie Nn. intercostales. Der N. lumbalis IV entsendet den N. iliohypogastricus. Der N. cutaneus femoris posterior verläuft hinter dem Tuber oss. ischii, die V. ischiadica am Oberschenkel begleitend. Der N. peronaeus entsteht vorzugsweise aus dem N. lumbalis VII; der N. tibialis und die Muskelnerven des N. ischiadicus für den Oberschenkel aus der Ansa lumbalis III. Ohne Zweifel wird der Unterschenkel und Fuß wesentlich von Fasern versorgt, die in den Nn. lumbalis VII und sacralis I das Rückenmark verlassen, und in Analogie mit der oberen Extremität entspricht der N. lumbalis VII dem N. cervicalis VIII, der N. sacralis I dem N. dorsalis I. Überhaupt lassen sich die Faserzüge der Nerven für die untere Extremität und das Becken mit besonderer Leichtigkeit bis zu bestimmten Foramina intervertebralia und sacralia verfolgen. Die mediale Seite der Haut des Unterschenkels wird wesentlich vom N. saphenus major, die laterale vom N. saphenus minor versorgt; an der hinteren Seite verbreitet sich der vom N. ischiadicus anstatt vom N. peronaeus abgegebene N. cutaneus cruris posterior. Die Nn. peronaei superficialis und profundus sind nicht getrennt; auf den Fuß reicht der N. saphenus major nicht hinab; sowie überhaupt die Nn. digitales dorsales pedis in gleichmäßiger Ordnung vom N. peronaeus, die volares vom N. tibialis abgegeben werden.

Der *Plexus coccygeus* entsteht aus dem N. sacralis IV und den Nn. coccygei I—V, ist sehr zart und bildet hauptsächlich einen N. coccygeus lateralis.

Im sympathischen Nervensystem sind die größeren Ganglien im allgemeinen graurötlich und scharf umschrieben. Manche Verbindungen des Gangliensystemes, die nicht speziell angegeben werden, sind wie beim Menschen vorhanden, aber nur durch das Mikroskop mit Sicherheit zu ermitteln.

Im *Kopfteil* des sympathischen Nervensystemes ist das Ganglion oticum durch ein kleineres accessorisches Ganglion oticum posterius ausgezeichnet. Das Ganglion intercaroticum enthält Gefäßknäuel.

Am *Halsteil* wird das Ganglion cervicale medium des Menschen durch das Ganglion cervicale inferius (G. stellatum *99*, s. spezielle Neurologie) repräsentiert, so daß ersteres nur scheinbar fehlt. Das Ganglion cervicale inferius des Menschen ist das thoracicum primum (G. stellatum, *41*) beim Kaninchen.

Im *Brustteil* ist der Plexus cardiacus besonders interessant; seine Fasern stammen jederseits vom R. cardiacus N. vagi, vom N. recurrens, und vom G. cervicale inferius, welches eine mit der A. vertebralis verlaufende Radix brevis und außerdem eine Radix longa von den obersten Wurzeln des Plexus brachialis erhält. Der N. splanchnicus minor verläuft in der Bahn des N. splanchnicus major.

Die *Ganglienplexus der Bauchhöhle*, namentlich aber der männlichen und weiblichen Geschlechtsorgane, sind bereits sehr genau untersucht (s. spezielle Neurologie). Die Vesicula prostatica sowie die Vasa deferentia des Männchens erhalten ihre Nerven von einem unpaaren N. hypogastricus, welcher ein längliches Ganglion hypogastricum enthält. Die Fasern stammen teils von den Nn. sympathici abdominales, resp. den Ganglia lumbalia V; teils gehen sie aus dem Plexus mesentericus inferior hervor. In letzterem findet sich ein größeres, oberhalb der Wurzel der A. mesenterica inferior gelegenes Ganglion mesentericum (inferius); andere Fasern kommen aus dem am unteren Ende der Aorta descendens gelegenen Plexus aorticus abdominalis.

Der Uterus und die Vagina erhalten Nervenfasern von den Ansae sacrales II und III, sowie vom sympathischen Nervensystem. Die Nn. uterini stammen hauptsächlich aus dem N. sacralis III, die Nerven der Vagina vom N. sacralis IV, diejenigen der Clitoris aus den Ansae sacrales I—III. Die Hauptmasse der sympathischen Fasern stammt wie beim Männchen aus dem Plexus mesentericus inferior, ferner aus dem Plexus aorticus abdominalis. Dieselben verlaufen im Plexus hypogastricus dexter und sinister zum Plexus vaginalis. Letzterer umgiebt den nicht vom Peritoneum überzogenen Teil der Vagina, enthält in seinem oberen Abschnitte jederseits ein konstant vorhandenes Ganglion uterinum. Alle diese sympathischen Plexus führen zahlreiche größere und kleinere Ganglien, sowie viele doppeltkonturierte neben den blassen Nervenfasern.

Im *Becken* sind jederseits vier Ganglia sacralia und zwei Ganglia coccygea vorhanden; außerdem ein unpaares Ganglion coccygeum infimum.

Spezielle Anatomie.

Osteologie und Syndesmologie.

Kopf.

Der knöcherne Kopf des Kaninchens besteht aus 25 verschiedenen Knochen, welche, mit Ausnahme des Unterkiefers, der sich durch ein Gelenk den übrigen zugesellt, und des Zungenbeines durch Nähte miteinander verbunden sind.

Man teilt den Kopf ein in den Hirnschädel und das (knöcherne) Gesicht. Ersterer wird gebildet durch 10 Schädelknochen, letzteres durch 15 Gesichtsknochen, jedoch nehmen an der Zusammensetzung des Gesichtes auch einige Schädelknochen teil. Außer den genannten Knochen des Gesichtes sind von denjenigen, welche die Schädelhöhle zusammensetzen, das Os occipitis, ferner das Os interparietale, die Oss. sphenoidea anterius und posterius, das Os ethmoideum und Os frontis unpaar, die Oss. parietalia und temporum aber paarig.

Schädelknochen.

Os occipitis, Hinterhauptsbein.

Das Hinterhauptsbein entsteht aus vier bei jungen Tieren teilweise noch getrennten Stücken, welche in der Ansicht von vorn am deutlichsten sind (Fig. 28). Es sind die Pars basilaris, Partes condyloideae und die Pars squamosa, welche letztere beim halberwachsenen Tiere durch Nähte mit den Partes condyloideae verbunden ist.

Fig. 28.

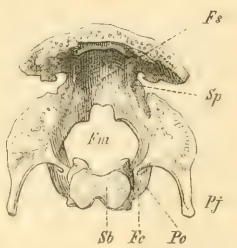

Os occipitis, von vorn. *Fs* Fossa sagittalis. *Sp* Sulcus longitudinalis posterior. *Fm* Foramen magnum. *Pj* Processus jugularis (posterior). *Pc* Processus condyloideus. *Fc* Foramina condyloidea anteriora. *Sb* Synchondrosis sphenobasilaris.

Pars basilaris s. Corpus. Der Grundteil zeigt verschiedene Flächen, vordere, obere, untere und zwei seitliche. Die vordere, wie eine der Länge nach durchschnittene Hantel gestaltet, vermittelt die Verbindung mit der hinteren Fläche des Corpus oss. sphenoidei, welche eine entsprechende Form zeigt. Die Verbindung ist eine Synchondrose: *Synchondrosis sphenobasilaris* (Fig. 28 *Sb*) s. spheno-

occipitalis; letztere repräsentiert eine Fibrocartilago intervertebralis zwischen den beiden letzten Schädelwirbeln (S. 44).

Die obere Fläche oder der *Clivus* ist glatt, grubenförmig, welche letztere Eigenschaft sie durch die sie nach oben überragenden Seitenflächen erhält. Ihr vorderes Ende liegt unmittelbar an der Wurzel des Dorsum sellae oss. sphenoidei. Nach hinten begrenzt sie mit der unteren Fläche in einem nach vorn konvexen Rande das Foramen magnum. Das hintere Drittel wird durch eine von den Seitenteilen auf die obere Fläche bogenförmig sich fortsetzende, nach vorn konvexe *Crista transversa* von den vorderen geschieden; es ist nicht grubenförmig und der Körper zeigt dort eine kleine Wölbung nach aufwärts. Die ganze obere Fläche steigt schwach nach vorn und oben an.

Die untere Fläche ist konkav, zeigt eine mittlere Rinne, die an der hinteren Hälfte durch eine sagittale *Crista basilaris* in zwei zerfällt. In dem mittleren Teile ist sie schmaler als vorn, und hinten breiter als vorn. Nach hinten trifft die untere Fläche in dem das Foramen magnum occipitale begrenzenden Rande mit der oberen zusammen.

Die seitlichen Flächen springen besonders über den vorderen Teil der oberen Fläche vor, sind im vorderen Teil breiter als im hinteren und zeigen im ersteren eine tiefe Grube, *Fossa petrotympanica* s. jugularis, in welche die Spitze der Pars tympanica oss. temporum sich hineinlegt. Der Grund dieser Fossa ist porös.

Der hintere Teil der Seitenfläche ist kaum halb so hoch wie der vordere und geht in die Partes condyloideae über.

Partes condyloideae s. laterales, Gelenkteile oder Seitenteile. Die Gelenkteile entwickeln sich aus der hinteren Partie des Körpers oder der Pars basilaris. Sie bilden die seitliche Begrenzung des Foramen magnum occipitale und steigen nach hinten und oben an, um in den unteren Teil der Schuppe überzugehen; ihre Stellung zur Pars basilaris ist fast senkrecht.

Die lateralen Flächen zeigen jederseits am hinteren Teile die Processus condyloidei mit retortenförmigen Gelenkflächen, deren breite, den Bauch einer Retorte darstellenden Teile nach vorn, am Übergange in die Pars basilaris sich befinden. Die ganze Gelenkfläche ist konvex. Im vorderen unteren Teile der lateralen Fläche sieht man die Öffnung von zwei Kanälen, die schräg nach vorn verlaufen und für den N. hypoglossus bestimmt sind: *Foramina condyloidea anteriora superius* und *inferius* (Fig. 28 *Fc*, S. 75), von denen das obere das kleinere ist. Am oberen Ende der lateralen Fläche sind noch mehrere Löcher, *Foramina condyloidea posteriora*, vorhanden. Über der äußeren Mündung derselben befindet sich am oberen Rande jedes Seitenteiles ein kleiner seichter Eindruck, *Incisura jugularis*: sie wird nach vorn von dem niedrigen *Processus jugularis anterior* begrenzt (welcher beim Menschen als Varietät sehr häufig ist). Wo der hintere Teil der Pars condyloidea nach oben und medianwärts umbiegt, entspringt lateralwärts von dem hinteren oberen Ende der Gelenkfläche ein breiter platter *Processus jugularis (posterior)* (Fig. 28 *Pj*, S. 75; s. lateralis s. paramastoideus, welcher senkrecht nach unten verläuft und sich ziemlich schnell zuspitzt, um dann mit einer knopfförmigen Anschwellung zu endigen. Derselbe repräsentiert den Processus transversus des letzten Schä-

delwirbels und legt sich genau in die Mitte der hinteren Fläche der Bulla tympani oss. temporum, medianwärts neben dem Processus mastoideus.

Der hintere Teil des oberen Randes der Pars condyloidea sowie der obere platte Teil des Processus jugularis (posterior) vereinigt sich durch Schuppennaht (S. 37) mit der Pars petrotympanica oss. temporum.

Die mediale Fläche der Gelenkteile zeigt nichts bemerkenswertes, als die medialen Öffnungen der Foramina condyloidea superius und inferius.

Die Foramina condyloidea anteriora sollen nach Größe und Anordnung öfters erheblich variieren (*818*).

Pars squamosa, Schuppenteil oder Schuppe. Derselbe ist ein platter, poröser Knochen; seine Form ist eine vielgestaltige und komplizierte. Im ganzen hat die Schuppe die Gestalt eines gleichseitigen Dreieckes mit stark abgerundeten Ecken und einer etwas konkaven Grundlinie, welche die obere Begrenzung bildet. Nach der Fläche ist die Schuppe sowohl in sagittaler als in transversaler Richtung stark gekrümmt. In ersterer Richtung auf die Art, daß nur das untere, die Spitze des Dreieckes darstellende Dritteil mit dem oberen Teil der Partes condyloideae in einer Ebene liegt, wogegen der übrige Teil einen stumpfen, beinahe rechten Winkel mit dem unteren Dritteil bildet und nahezu parallel der Pars basilaris sich erstreckt. — Für die genauere Beschreibung unterscheidet man an der Schuppe einen unteren und oberen Teil.

Der untere Teil, welcher sich an die Gelenkteile anschließt, vervollständigt zunächst die Begrenzung des Foramen magnum nach hinten und oben. Der dadurch gelieferte zugeschärfte Begrenzungsrand zeigt in der Mitte einen viereckigen Ausschnitt, dessen laterale Ränder etwas nach unten divergieren (Fig. 28 *Fm*, S. 75). Dieser Ausschnitt fehlt dem Hasen (Fig. 8, S. 14), er verdankt seine Entstehung einer geringeren, hinter derjenigen der Partes condyloideae zurückbleibenden Entwickelung des Schuppenteiles nach unten. Der Ausschnitt ist daher ein wenig breiter als die Anteilnahme des Schuppenteiles an der Begrenzung des Foramen magnum (s. auch S. 12).

Indem sich die Spitze der Schuppe zwischen die angrenzenden, schräg medianwärts und nach unten abfallenden Ränder der Processus jugulares einklemmt, stellt sie den Schlußstein des von letzteren gebildeten Bogens dar. Der untere Teil der Schuppe liegt, wie gesagt, fast in einer Frontalebene und gleicht einer dünnen, nach vorn konkaven (Fossa sagittalis) Knochenplatte. Jene Konkavität wird *Fossa sagittalis* s. Sulcus sagittalis (Fig. 28 *Fc*, S. 75) genannt. Diese Fossa ist lateralwärts von einer leistenförmigen Hervorragung begrenzt, welche letztere den *Sulcus longitudinalis posterior* (Fig. 28 *Sp*, S. 75) enthält. Die Firsten erstrecken sich auf den oberen Teil der Schuppe und begrenzen die Fortsetzung der Fossa sagittalis lateralwärts, so daß an der Innenfläche keine Grenze zwischen unterem und oberem Schuppenteile zu bemerken ist.

Die äußere oder hintere Fläche des unteren Schuppenteiles zeigt verschiedene Eindrücke und Rauhigkeiten. Vom oberen Teile der Schuppe ist sie durch eine an demselben befindliche starke Hervorragung scharf abgegrenzt. Von der Mitte des unteren Randes dieser Hervorragung läuft eine scharfe *Crista occipitalis externa* s. sagittalis zum Foramen magnum bis zum unteren

Ende der Schuppe resp. zur Mitte des hinteren Randes jenes viereckigen Ausschnittes.

Oberhalb der Wurzel des Processus jugularis beteiligt sich auch der rauhe laterale Rand des unteren Schuppenteiles an der Verbindung mit der Pars petromastoidea des Schläfenbeines. Sie geschieht durch Schuppennaht (S. 37).

Von diesen lateralen Teilen ist der mediale durch zwei starke, leistenförmige Hervorragungen geschieden, welche sich bis zur Spitze der Schuppe erstrecken.

Oberer Teil der Pars squamosa oss. occipitis. Der obere Schuppenteil zeichnet sich durch seine spongiöse Beschaffenheit aus, die sowohl an der oberen wie an der hinteren Fläche auffällig zu Tage tritt. Derselbe bildet mit dem unteren Teil einen stumpfen Winkel und liegt fast in einer Horizontalebene. Beide Flächen sind sehr deutlich in drei Abteilungen geschieden, eine mediale und zwei laterale. Auf der oberen oder äußeren Fläche findet sich in der Mitte der Verbindungsnaht mit dem Os interparietale in der Medianlinie ein kleiner Höcker, *Tuberculum occipitale*, welcher halb dem letzteren, halb dem Os occipitis angehört. Hinter demselben erstreckt sich ein viereckiges Plateau (square platform), dessen hinteres Ende in eine starke Hervorragung, die *Protuberantia occipitalis externa*, ausläuft. Zu beiden Seiten der letzteren sind kleine Einkerbungen vorhanden, dann erhebt sich die *Linea semicircularis* (superior) oss. occipitis jederseits zu einem Höcker von fast derselben Höhe wie die Protuberantia selbst und setzt sich fast sagittal verlaufend nach vorn bis zum vorderen Rande des oberen Schuppenteiles fort. Diese stark hervorragenden Fortsetzungen bilden die seitlichen Begrenzungen nicht nur jenes Plateaus, sondern auch diejenige der medianen gegen die beiden lateralen Abteilungen des oberen Schuppenteiles. Letztere sind konvex und sehr porös; sie liegen lateralwärts von der medialen Partie des unteren Schuppenteiles. In die Lücke zwischen dem unteren Schuppenteil und den beiden Lateralteilen des oberen Schuppenteiles schiebt sich die obere hintere Partie der Pars petromastoidea oss. temporum.

Die innere oder untere Fläche zeigt drei Gruben, von denen die mediale oder die Fossa sagittalis die tiefere ist, welche sich ohne Unterbrechung bis zum Foramen magnum erstreckt. Oberhalb der medialen Grube verläuft in transversaler Richtung ein tiefer *Sulcus transversus*, der sich lateralwärts in den gleichnamigen Sulcus der Pars mastoidea oss. temporum fortsetzt. Nach vorn verbindet sich die Schuppe mit dem Os interparietale und lateralwärts mit den Scheitelbeinen. Bemerkenswert ist in betreff der Stellung des Hinterhauptsbeines, daß das *Foramen magnum occipitale* fast frontal gestellt ist.

Os interparietale.

Zwischenscheitelbein. Sichelbein. Unpaarer, länglich elliptischer Knochen (Fig. 29, *Oi* — Fig. 18, *Oi*, S. 40), dessen Längsachse transversal gestellt und etwa doppelt so lang ist, als die in sagittaler Richtung verlaufende kleine Achse. Derselbe kann als Abschnitt des oberen Schuppenteiles des Os occipitis betrachtet werden, da er die obere Spitze des betreffenden Schuppen-

teiles bildet. Nach vorn verbindet sich die obere Fläche des Os interparietale durch den medialen Abschnitt der Sutura lambdoidea mit den hinteren Rändern der beiden Oss. parietalia; die Kreuzungsstelle dieser Naht mit dem hinteren Ende der Sutura sagittalis ist durch eine kleine Hervorragung, das *Tuberculum interparietale*, bezeichnet. Auf die lateralen Enden des Os interparietale trifft das mediale Ende des lateralen Abschnittes der Sutura lambdoidea. Der hintere Rand verbindet sich durch Naht mit dem oberen Rande der Pars squamosa oss. occipitis. In der Medianlinie zeigt sich an demselben eine hügelige Hervorragung, das *Tuberculum occipitale*. Die untere Fläche des Os interparietale enthält den Sinus confluens (s. Angiologie, Venen).

Fig. 29.

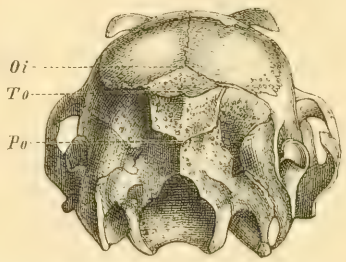

Schädel von hinten. *Oi* Vorderes Ende des Os interparietale. *To* Tuberculum occipitale. *Po* Protuberantia occipitalis externa.

Vor und nach der Geburt besteht das Os interparietale aus zwei Seitenhälften (Fig. 30) die später in der Medianlinie verschmelzen. Man kann den Hasen- vom Kaninchenschädel, abgesehen von den bedeutenderen Dimensionen des ersteren, daran unterscheiden, daß bei Lepus timidus das Os interparietale bald nach der Geburt mit dem Os occipitis verschmilzt. Beim neugeborenen Hasen (Fig. 30) besteht es aus zwei Hälften, welche die hintere mediale Ecke jedes Scheitelbeines einnehmen. Als Varietät soll obige Verwachsung auch beim Kaninchen sich zeigen (*14*). Das Os interparietale ist homolog einem an der Spitze der Pars squamosa oss. occipitis beim Menschen als Varietät vorkommenden Os Wormianum (vergl. *40*, S. 64). Bei manchen Säugetieren verwächst es mit den Scheitelbeinen, wovon sein Name abgeleitet ist.

Fig. 30.

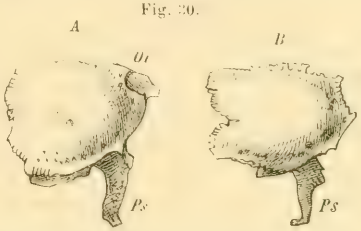

A. Linkes Scheitelbein eines jungen Hasen kurz nach der Geburt, von der lateralen Seite. *Oi* Hälfte des Os interparietale durch Naht mit dem Scheitelbein vereinigt. B. Linkes Scheitelbein eines jungen Kaninchens, von der lateralen Seite. *Ps* Processus squamosus.

Ossa sphenoidea, Keilbeine.

Das Os sphenoideum (Fig. 31) zerfällt in zwei Teile: einen hinteren Teil oder das hintere Keilbein, Os sphenoideum posterius, und einen vorderen, das vordere Keilbein, Os sphenoideum anterius, die sich durch Nähte und eine Synchondrosis intersphenoidalis miteinander verbinden. Das hintere Keilbein besteht aus dem Körper, Corpus, den großen Flügeln, Alae magnae, und den flügelartigen Fortsätzen, Processus pterygoidei. Das vordere Keilbein besteht

Fig. 31.

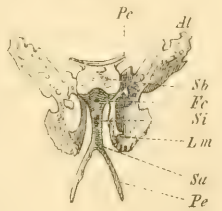

Ossa sphenoidea posterius und anterius, von hinten. *Pc* Processus clinoideus posterior. *Al* Ala magna. *Sb* Synchondrosis sphenobasilaris, *Fc* Foramen cavernosum. *Si* Synchondrosis intersphenoidalis. *Lm* Lamina medialis des Processus pterygoideus. *Sa* Corpus oss. sphenoidei anterioris. *Pe* Processus ethmoidalis oss. sphenoidei anterioris.

aus dem Körper, Corpus, zwei kleinen Flügeln, Alae parvae, und zwei Siebbeinfortsätzen, Processus ethmoidales, welche letztere merkwürdigerweise die Laminae papyraceae des Siebbeines an ihren vorderen Enden enthalten.

Os sphenoideum posterius. hinteres Keilbein.

Corpus. Das Corpus liegt in der Medianlinie der Schädelbasis und hat eine keilförmige Gestalt. Es ist dünnwandig und schließt eine Höhle ein: *Sinus sphenoidalis.* Der Körper besitzt sechs Flächen, von denen die obere und die beiden seitlichen in die Schädelhöhle sehen, die vordere sich durch die Synchondrosis intersphenoidalis (S. 79) mit dem Körper des vorderen Keilbeines verbindet, während die untere frei liegt. Die hintere Fläche vereinigt sich mit der Vorderfläche der Pars basilaris ossis occipitis und hat eine dieser entsprechende Gestalt. — Die obere Fläche, *Sella* (Fig. 20 *S*, S. 43) s. Sella turcica, ist ausgehöhlt, wird im hinteren Teile von spongiöser Substanz gebildet, etwa bis zur Mitte, wo sie aufhört, und der Sinus sphenoidalis nach oben geöffnet ist; letzterer wird durch eine Querleiste in zwei Kammern geteilt. Wo die obere Fläche in die vordere übergeht, wird der Sinus sphenoidalis in seinem vorderen Teile durch ein kleines Knochenplättchen bedeckt. Die obere Fläche ist also in der Mitte durchbrochen. Das *Dorsum sellae* gehört seiner Lage nach der oberen Fläche an. Von der Mitte des oberen Randes der hinteren Fläche erhebt sich nämlich nach vorn schräg aufsteigend ein Knochenfortsatz von der Form eines stumpfwinkligen Dreieckes, oben und vorn mit seichter Konkavität an der hinteren Fläche. Von der Mitte der dem stumpfen Winkel gegenüberliegenden Seite, etwa zwei Drittel derselben einnehmend, geht noch eine Knochenplatte in horizontaler Richtung nach vorn, den hinteren Teil der Sella überbrückend. Die Seitenränder desselben laufen nach vorn in spitze Fortsätze aus: *Processus clinoidei posteriores* (Fig. 31 *Pc*, S. 79), die nach hinten und aufwärts gerichtet nadelförmige Stacheln tragen. Ein solcher sitzt auch in der Mitte des unteren Endes des Dorsum sellae. An der Basis der Processus clinoidei posteriores zeigt sich an ihrer lateralen Fläche der von hinten nach vorn gerichtete flache *Sulcus caroticus.* — Die lateralen Seitenflächen werden in ihrem mittleren Teile von den Wurzeln der Alae magnæ und der Processus pterygoidei eingenommen, im hinteren, unteren und vorderen Teile sind sie frei und zeigen nichts bemerkenswertes. Sie sind von hinten unten nach vorn und oben gerichtet und verschmälern sich in dieser Richtung keilförmig konvergierend, wie die obere und untere Fläche. — Die vordere Fläche, welche sich durch die *Synchondrosis intersphenoidalis* s. sphenoidalis (Fig. 31 *Si*) mit dem Körper des vorderen Keilbeines verbindet, ist eine kleine, flach ausgehöhlte Grube und die kleinste von allen Flächen. Sie sieht zugleich nach oben und am mazerierten Schädel, nach Entfernung der Synchondrosis intersphenoidalis, in die Nasenhöhle. — Die untere Fläche ähnelt einem gleichschenkligen Dreieck, dessen Scheitel von der vorderen Fläche abgeschnitten wird. In ihrer Mitte befindet sich eine runde Öffnung, *Foramen cavernosum* (Fig. 31, *Fc*), welche in den Sinus sphenoidalis führt und zwar in dessen hintere Kammer, unmittelbar hinter der Querleiste.

Die Sella ist beim neugeborenen Kaninchen noch nicht ausgebildet (*818*).

Alae magnae. An den Alae magnae unterscheidet man zwei Teile: die Pars superior und die Pars inferior.

Die Pars superior (Fig. 31 *Al*, S. 79) s. posterior ist ein platter dünner Knochen, welcher von der Seitenfläche des Körpers in deren ganzer Länge, nicht Breite, entspringt. Mit dem lateralen Rande der oberen Fläche bildet dieser Ursprungsteil einen tiefen Sulcus, den *Sulcus sphenoidalis*, welcher mit dem der anderen Seite unter spitzem Winkel nach vorn konvergiert, ihn jedoch nicht erreicht, und in der *Fissura orbitalis superior* mündet. Letztere repräsentiert das fehlende Foramen rotundum oss. sphenoidei mit; der Sulcus sphenoidalis setzt sich nach hinten in das Foramen lacerum fort (S. 86), und endigt am Keilbein mit einem ovalen Ausschnitt im medialen Teil des hinteren Randes der Pars superior alae magnae: der *Incisura ovalis*, welche mit dem Foramen lacerum zusammenfließt und das fehlende Foramen ovale repräsentiert. Die Fissura orbitalis superior wird gebildet durch den vorderen Teil der Seitenfläche des Körpers und den medialen vorderen oberen Rand der Pars superior alae magnae. Sie liegt in einer Frontalebene. Die Pars superior ist breit, nach der Schädelhöhle zu konkav; in ihrem oberen größeren Teile ist der Knochen glatt, im hinteren kleineren Teile durchlöchert, spongiös; ihre Richtung ist von hinten und lateralwärts nach vorn und medianwärts. Mit dem vorderen oberen Rande geht sie durch Naht eine Verbindung mit den Alae parvae ein, unterhalb welcher auf der hinteren Fläche ein feiner *Sulcus meningeus* (für die A. meningea media, siehe Ala parva, S. 83) in transversaler Richtung vom Foramen spinosum lateralwärts verläuft. Die Pars superior verbindet sich ferner durch ihren lateralen Rand mit der Pars squamosa oss. temporum, durch den hinteren oder unteren Rand mit der Pars mastoidea desselben Knochens. Die vordere Fläche ist konvex und bildet die hintere untere Wand der Augenhöhle; an ihrem oberen Teil findet sich eine starke, transversal gerichtete, in einen nach vorn und unten hakenförmig gekrümmten Fortsatz auslaufende *Crista alae magnae.*

Die Pars inferior s. anterior entwickelt sich aus dem unteren medialen Teil der Vorderfläche der Pars superior und erstreckt sich fast in sagittaler Richtung nach vorn, um in die Lamina lateralis des Processus pterygoideus überzugehen. Dort, wo sie unter rechtem Winkel von der Pars superior abgeht, finden sich in einer schräg von vorn und medianwärts nach hinten und lateralwärts verlaufenden Linie drei Foramina sphenoidalia (S. 82 hintereinander. Von dem Foramen sphenoidale posterius steigt ein *Sulcus massetericotemporalis* an der Vorderfläche der Pars superior alae magnae aufwärts (in welchem der R. massetericotemporalis des N. maxillaris inferior verläuft, s. Neurologie). Die Pars inferior bildet mit der Lamina externa processus pterygoidei den medialen unteren und hinteren Teil der Augenhöhle.

Varietät. An der äußeren Fläche der Ala magna vor dem Foramen sphenoidale anterius, namentlich aber an der unteren Fläche des spongiösen Teiles der Ala magna finden sich zuweilen 2—6 mm lange Processus accessorii (*190*).

Processus pterygoidei. Sie bestehen aus einer *Lamina lateralis* und *medialis*, welche nach hinten auseinanderstehen und eine bedeutende Grube

zwischen sich lassen: *Fossa pterygoidea.* — Die Lamina lateralis ist eine Fortsetzung der Pars inferior der Ala magna; an ihrer Basis befinden sich drei nach vorn und oben gerichtete Löcher: *Foramina sphenoidalia anterius, medium* und *posterius.* Das anterius liegt zugleich am meisten medianwärts und ist das größte (es dient zum Durchgang der A. und V. maxillaris interna, s. Angiologie). Die beiden mehr lateralwärts gelegenen Foramina sphenoidalia medium und posterius stellen von hinten nach vorn gerichtete kurze Kanäle dar (durch welche die Rr. pterygoideobuccinatorius, resp. massetericotemporalis des N. maxillaris inferior verlaufen). Das Foramen posterius setzt sich in den Sulcus massetericotemporalis der Vorderfläche der Pars superior alae magnae fort.

Die Lamina lateralis repräsentiert den Processus transversus des vorletzten Schädelwirbels, die Lamina medialis eine Rippe. Cuvier (*100*) hatte das Foramen sphenoidale anterius für den Canalis Vidianus angesehen.

Die *Lamina medialis* (Fig. 31 *Lm*, S. 79) entspringt vom vorderen unteren Teile der Seitenfläche des Keilbeinkörpers, gemeinsam mit der Wurzel der Pars superior alae magnae. Der hintere und der vordere schräg nach abwärts und hinten gerichtete Rand der Lamina medialis vereinigen sich zu einem Fortsatz: *Hamulus pterygoideus.* Die oberen zwei nach vorn und leicht nach abwärts verlaufenden Ränder vereinigen sich nur in ihrer hinteren Hälfte unter spitzem Winkel; in ihrer vorderen weichen sie auseinander, wodurch die *Incisura pterygoidea* zu stande kommt. An der Basis der Lamina medialis findet sich an ihrer medialen Fläche ein schmaler Halbkanal, *Sulcus Vidianus*, welcher sich nach hinten und lateralwärts auf die Seitenfläche des Corpus oss. sphenoidei fortsetzt.

Os sphenoideum anterius, vorderes Keilbein.

Corpus. Der Körper (Fig. 32) ist langgestreckt in sagittaler Richtung (Fig. 31 *Sa*, S. 79) und bedeutend höher als breit. Er wird von sechs Flächen begrenzt, welche nach unten, hinten, oben, vorn und nach beiden Seiten gerichtet sind. Die hintere Fläche sieht mehr nach unten als nach hinten, indem sie in einem sehr stumpfen Winkel sich nach vorn in die untere Fläche fortsetzt. Sie hat eine ovale Gestalt, entsprechend der etwas unter und hinter ihr gelegenen vorderen Fläche des Os sphenoideum posterius, mit welcher sie wie erwähnt durch die Synchondrosis intersphenoidalis (S. 79) in Verbindung steht; ihr vorderes Ende verschmälert sich. — Die untere Fläche ist porös, ihre lateralen Ränder sind gezahnt und verbinden sich durch Naht mit dem oberen Rande der Partes sagittales der Gaumenbeine. — Die lateralen Flächen werden zum größten Teile von den Wurzeln der Alae parvae und Processus ethmoidales eingenommen. Zwischen den Wurzeln beider bleibt ein mittleres Feld frei, welches glatt ist und den hintersten Teil der medialen Wand der Augenhöhle bilden hilft. — Die vordere Fläche bildet ein vertikales schmales Oblongum, welches frei zwischen den beiden Processus ethmoidales die

Fig. 32.

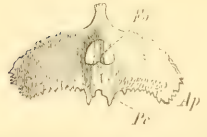

Os sphenoideum anterius, von hinten. *Fo* Corpus oss. sphenoidei anterioris, durch das Foramen opticum hindurch gesehen. *Ap* Ala parva. *Pc* Processus clinoideus anterior.

Nasenhöhle nach hinten und oben schließt und eine nach vorn schauende vertikale papierdünne Crista sphenoidalis besitzt. — Die obere Fläche ist im hinteren Drittteil frei und glatt; stellt ein sagittales, mit der Spitze nach vorn gerichtetes Dreieck dar, welches lateralwärts in die obere vordere Kante der Innenfläche der Alae parvae ohne scharfe Begrenzung übergeht. Wo mit nach unten konkavem Bogen die vordere Begrenzung der hinteren Wurzeln der Alae parvae von der oberen Fläche ausgeht, entsteht dadurch, daß die Bogen von beiden Seiten her zusammenlaufen, ein kleiner, in der Medianlinie durch eine sagittale Rinne geteilter Höcker, *Tuberculum opticum*. Dasselbe bezeichnet das mediale Ende des nicht geschlossenen hinteren Begrenzungsrandes des hierbei als paarig betrachteten linken und rechten Foramen opticum.

Alae parvae (Fig. 32 *Ap*). Es sind zarte, vorwiegend frontal gestellte Knochenplatten, die mit einander einen nach hinten und oben offenen Winkel bilden. Ihr konkaver unterer Rand, welcher sich von dem hinteren Rande der oberen Fläche des Corpus lateralwärts fortsetzt, beginnt jederseits mit einem nach hinten und unten gerichteten spitzen Fortsatze: *Processus clinoidei anteriores* (Fig. 32 *Pc*). Jede Ala parva vereinigt sich dann durch Naht mit dem oberen Rande der Pars superior der Ala magna, durch ihren lateralen Rand mit der Pars squamosa oss. temporum. Im medialen Dritteil der Sutur zwischen der Pars superior alae magnae und der Ala parva findet sich das *Foramen spinosum* (zum Durchtritt der A. meningea media). Von demselben ausgehend verläuft auf der hinteren Fläche der Ala parva, welche in die Schädelhöhle schaut, ein feiner *Sulcus meningeus* für den Ramus anterior der A. meningea media nach oben und lateralwärts. Der obere konvexe Rand der Ala parva verbindet sich mit dem unteren Rande der Pars orbitalis oss. frontis. Der letztgenannte Rand hört an der vorderen Wurzel der Ala parva auf. Jede Ala parva entsteht nämlich mit einer vorderen und hinteren Wurzel. Die vordere entspringt nahe der Medianebene gemeinschaftlich mit derjenigen der anderen Körperhälfte, verläuft nach hinten, biegt sich lateralwärts und abwärts, um sich mit der hinteren Wurzel zu vereinigen. Nach vorn vereinigen sich die Vorderwurzeln beider Körperhälften zu einer in der Medianebene gelegenen knöchernen *Kommissur der Vorderwurzeln* der Alae parvae. Dieselbe ist an ihrer oberen Fläche glatt, mit einem flachen *Sulcus commissurae* versehen (Rest einer in früherer Entwickelungsperiode vorhandenen Naht, *S18*); ihr Vorderende reicht bis zum Beginn der Processus ethmoidales. Beide vordere Wurzeln umschließen mit den hinteren und dem Tuberculum opticum das unpaare, eigentümlich gestaltete *Foramen opticum* (Fig. 32 *Fo*. — Fig. 20 *Fo*, S. 42). Dasselbe entsteht vermöge des Umstandes, daß die Sehnerven in schräger Richtung von hinten nach vorn und lateralwärts die Schädelhöhle verlassen. Hinten liegen die Nerven dicht aneinander, das Foramen ist hinten unpaar, frontal gestellt und gleicht etwa einem Kartenherzen mit nach oben gerichteter, abgerundeter Spitze. Nach vorn führt das Foramen in die rechte und linke Augenhöhle; diese beiden Höhlen kommunizieren miteinander durch den vorderen, sagittal gestellten Teil des Foramen, dessen Grundriß etwa diese Form ⅄ haben würde.

Processus ethmoidales. Sie entspringen jederseits von dem vorderen Teile der lateralen Fläche des Corpus in dessen ganzer Höhe und außerdem

von dem vorderen Ende der Kommissur der Vorderwurzeln der Alae parvae, so daß die oberen Ränder der derselben Seite angehörenden Teile ineinander übergehen. Die Grenzlinie markiert sich am mazerierten Schädel vermöge des weißlicheren Aussehens der Processus. An ihrer Vereinigungsstelle bildet sich oben ein kleines rauhes vierseitiges Feld, dessen größte Ausdehnung in sagittaler Richtung gelegen ist und welches sich nach hinten an den gemeinschaftlichen Teil der Vorderwurzeln der beiden Alae parvae anschließt. Auf der rauhen Stelle ruhen die sich beinahe berührenden Scheitel des bogenförmigen unteren Randes der Partes orbitales oss. frontis. Die beiden Processus ethmoidales divergieren nach vorn; jeder besteht aus einer festen, senkrechten Knochenlamelle, welche von scharf gezahnten Nähten begrenzt wird. Der obere und untere Rand verlaufen horizontal, der vordere schräg nach vorn und unten, so daß der untere beinahe doppelt so lang ist als der obere; letzterer grenzt an den vorderen Teil des unteren Randes der Pars orbitalis oss. frontis. Der vordere Rand verbindet sich mit dem Processus spheno-orbitalis des Oberkieferbeines, der untere Rand mit dem oberen Rande der Pars sagittalis des Os palatinum. Die beiden Flächen des Processus ethmoidalis sind glatt. Die medialen nehmen den hinteren Teil des Os ethmoideum zwischen sich und decken einige der hinteren Siebbeinzellen, die lateralen bilden den größten Teil der medialen Wand der Augenhöhle. Die hintere untere Ecke jedes Processus ethmoidalis wird von einem mehr gelblich aussehenden kleinen dreieckigen Fortsatze, dem rudimentären *Processus transversus* des vorderen Keilbeinkörpers eingenommen, dessen Abgrenzung durch Naht bei jungen Tieren noch zu erkennen ist und der zur Bildung der Wurzel des Processus sowie der medialen Wand der Augenhöhle beiträgt.

Der Processus ethmoidalis repräsentiert die fehlende Lamina papyracea oss. ethmoidei, welche beim jungen Tier mit dem Keilbeinkörper verwächst. Die erwähnten dreieckigen Fortsätze des letzteren sind, wie eine Vergleichung des neugeborenen Kalbes lehrt, die Processus transversi dieses Schädelwirbels, während die Alae parvae Neurapophysen entsprechen.

Ossa temporum, Schläfenbeine.

Die Schläfenbeine zerfallen in drei Teile: Pars squamosa, Pars petromastoidea und Pars tympanica, von denen letztere beiden sehr innig miteinander verbunden sind, und dem Anscheine nach nur einen Knochen (Os petrotympanicum) bilden; sie sind jedoch durch eine nicht schwer zu lösende Harmonie vereinigt. Der hintere laterale Teil der Schädelhöhle wird fast ausschließlich von ihnen begrenzt; außerdem beteiligen sie sich an der Bildung der Schädelbasis.

Fig. 33.

Pars squamosa des rechten Os temporum, von der lateralen Seite. *Pz* Processus zygomaticus, vorn gelegen. *Ps* Processus squamosus, nach hinten und unten gerichtet.

Pars squamosa. Die Pars squamosa (Fig. 33) hat eine unregelmäßig viereckige Form, sie ist an ihrer lateralen Fläche konvex und an der medialen konkav. Das vordere Drittel der Schuppe wendet sich etwas medianwärts, so daß es mit den beiden hinteren einen stumpfen Winkel bildet, etwa von 150°.

Aus der Mitte der lateralen Fläche erhebt sich dort, wo die mediale Biegung beginnt, ein aus dem Zusammenfluß von zwei nach hinten divergierenden Wurzeln sich bildender Fortsatz: *Processus zygomaticus*, welcher sich in einem nach oben konvexen Bogen lateralwärts nach unten und vorn wendet. Der Fortsatz ist anfänglich mehr rundlich; er verbreitert sich aber bald und spitzt sich dann in seinem vorderen Teile zu. Der konkave hintere Rand zeigt in seinem unteren Teile eine kleine Einbiegung; der vordere ist etwas spiralig gewunden.

Der breite Teil des Processus zygomaticus hat sehr große Ähnlichkeit mit dem Profile eines Halbstiefels (Fig. 33 *Pz*). Der untere konvexe Rand desselben verbindet sich mit dem ihn nach hinten überragenden gleichnamigen Fortsatz des Os zygomaticum. Unter (*818*) und zum Teil zwischen den beiden Wurzeln des Processus zygomaticus liegt die flache, viereckige *Fossa mandibularis* s. glenoidea für den Processus condyloideus des Unterkiefers. Vor der Gelenkgrube auf der unteren Wurzel des Jochfortsatzes findet sich das *Tuberculum articulare*, welches die Länge der Wurzel besitzt, und zugleich mit derselben die Krümmung zuerst nach auf- und dann nach abwärts macht, weshalb es bogenförmig erscheint. Das Tuberculum ist im hinteren und unteren Teile am breitesten, im mittleren am schmalsten.

Das obere Drittel der lateralen Schuppenfläche bildet einen flachen *Sulcus temporalis* und scheidet sich dadurch von den beiden unteren. Dieser Sulcus führt nach vorn in die Augenhöhle. Vom hinteren Rande der Pars squamosa geht in der Fortsetzung der unteren Begrenzung des Sulcus temporalis ein platter, schmaler Fortsatz unter einem Winkel von etwa 60° nach hinten und unten, der *Processus squamosus* (Fig. 33 *Ps*). Derselbe legt sich mit seiner medialen Fläche genau an die laterale Oberfläche der Pars petromastoidea dicht hinter der Mündung des Meatus auditorius externus und hilft wesentlich dazu, den erstgenannten Knochenteil in seiner Lage zu erhalten; seine laterale Fläche ist frei.

Die mediale Fläche der Schuppe zeigt an der Stelle, welche der Fossa mandibularis entspricht, eine mäßige Konvexität. Der mittlere platte Teil ist von breiten, rauhen und zackigen Rändern umgeben, welche die Verbindung mit den umgebenden Schädelknochen einleiten und zwar so, daß sie sich auf die angrenzenden Knochen legen. Der vordere Rand verbindet sich mit dem hinteren Rande der Ala parva oss. sphenoidei, sowie mit dem hinteren oberen Winkel, in welchen sich die Umgrenzungsränder des Os frontis vereinigen. Der obere legt sich an den lateralen Rand des Os parietale. Der hintere vereinigt sich am oberen Teile mit der Pars squamosa oss. occipitis, am mittleren mit der Pars petromastoidea. Zwischen der Pars squamosa und petromastoidea bleibt am unteren Ende des Processus squamosus oss. parietalis ein Loch oder mehrere offen: das *Emissarium temporale* (Foramen jugulare spurium von Rathke). Am unteren Teile ihres hinteren Randes vereinigt sich die Pars squamosa mit der Pars tympanica oss. temporum; der untere Rand geht eine Verbindung mit dem Margo lateralis der Ala magna oss. sphenoidei ein.

Pars petromastoidea und *tympanica.* Beide Teile des Schläfenbeines (Fig. 34, 35, 36, S. 86) sind, wenngleich eine untrennbare knöcherne Vereinigung nicht vorhanden, doch so innig miteinander verbunden und betei-

ligen sich so gleichmäßig an der Bildung des knöchernen Gehörorganes, daß es zulässig erscheint, ihre Beschreibung zusammenzufassen. Sie bilden zusammen einen unregelmäßigen Knochen, dessen Form unter einen kurzbezeichnenden Ausdruck zu bringen schwierig sein möchte. Die Länge des Knochens ist bedeutender als seine Breite: er gehört fast in seinem ganzen Umfange der Schädelbasis an und ist von hinten und lateralwärts nach vorn und medianwärts gerichtet. Sein in der Schädelhöhle liegender Teil begrenzt die mittlere Schädelgrube nach hinten. Der Knochen bietet folgende von einander sich abgrenzende Flächen dar: die mediale, laterale, vordere, hintere und untere.

Fig. 34.

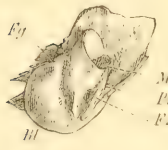

Pars petromastoidea und tympanica des linken Os temporum, von der lateralen Seite. *Me* Meatus auditorius externus. *Pm* Processus mastoideus. *Fs* Foramen stylomastoideum. *Bt* Bulla tympani. *Fg* Fissura Glaseri.

Fig. 35.

Pars tympanica des rechten Os temporum, von der medialen Seite. *Me* Meatus auditorius externus. *At* Annulus tympanicus. *Bt* Bulla tympani. *Cc* Canalis caroticus.

Fig. 36.

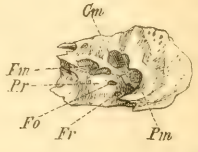

Pars petromastoidea des linken Os temporum, von unten. *Cm* Cellulae mastoideae. *Fm* Fossa muscularis major. *Pr* Promontorium. *Fo* Fenestra ovalis. *Fr* Fenestra rotunda. *Pm* Processus mastoideus, in optischer Verkürzung.

Die mediale Fläche, welche ganz der Pars petromastoidea angehört und der Schädelhöhle sich zuwendet, ist von oben und hinten nach vorn, unten und medianwärts gerichtet; sie wird von oben nach unten etwas schmaler. An ihrem medialen Ende bleibt zwischen dem letzteren und dem Corpus oss. sphenoidei posterioris ein von hinten gesehen ovales Loch: das *Foramen lacerum*, dessen mediale Begrenzung von einem dreieckigen Fortsatz gebildet wird. Nach vorn geht dasselbe in den Sulcus sphenoidalis am Corpus oss. sphenoidei posterioris über: nach unten ist es in Kommunikation mit einer weiter abwärts gelegenen Spalte, die durch ein Knochenplättchen abgesondert wird. In letztere Abteilung mündet der *Canalis caroticus* und der *Canalis tubarius*. (Durch die erstere geht der N. trigeminus.) Die vordere Mündung des Canalis caroticus: das *Foramen caroticum internum* liegt medianwärts von der Mündung des Canalis tubarius, nach unten und medianwärts von der größeren oberen Abteilung des Foramen lacerum; es gehört der Pars petromastoidea an, während der Sulcus tubarius, sowie der Canalis caroticus in der Pars tympanica verlaufen. Das Foramen lacerum ersetzt das fehlende Foramen ovale oss. sphenoidei; das Foramen rotundum fließt mit der Fissura orbitalis superior zusammen. Die Oberfläche der medialen Fläche der Pars petromastoidea ist höckerig, am unteren und oberen Ende rauh, in der Mitte glatt. Im mittleren Teile finden sich zwei Foramina, ein größeres und ein kleineres, welche Mündungen von Kanälen darstellen. Das größere liegt über dem kleineren und ist die *Apertura interna canalis facialis*.

Das kleinere gehört dem *Meatus auditorius internus* an und führt in das innere Ohr. Hinter dem Meatus auditorius internus und der Apertura interna canalis facialis findet sich eine tiefe (ca. 5 mm), die Pars petromastoidea gegen den Processus mastoideus hin aushöhlende (Fig. 37 *Fm*) Grube: *Fossa mastoidea*

(für den Flocculus cerebelli — s. auch Splanchnologie, Ohr). Am hinteren Rande der medialen Fläche und oberhalb des Daches der Fossa mastoidea verläuft der *Sulcus transversus oss. temporum* als Fortsetzung des Sulcus transversus der Pars squamosa oss. occipitis. Vom lateralen vorderen Ende des Sulcus transversus erstreckt sich im hinteren Teile auf dem Winkel, welchen die mediale und laterale Fläche der Pars petrosa mit einander bilden, der *Sulcus petrosus posterior* (superior) nach vorn.

Fig. 37.

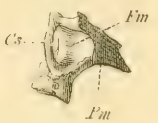

Pars petromastoidea des linken Os temporum nach Abtragung des Knochens bis auf die Halbierungsebene der Fossa mastoidea. Von der lateralen Seite. *Fm* Fossa mastoidea. *Cs* Canaliculus semicircularis superior osseus, den Eingang in die Fossa mastoidea überbrückend; dieser Eingang erscheint in schräger Profilansicht. *Pm* Processus mastoideus.

Auf den oberen rauhen Teil der medialen Fläche legt sich der obere Teil des lateralen Randes der Pars squamosa oss. occipitis. An denselben stößt unter spitzem Winkel die hintere Fläche. Der untere spitzere Teil legt sich in die Fossa petrotympanica der lateralen Fläche des Corpus oss. occipitis, und bildet mit demselben eine enge Spalte: das *Foramen jugulare*, welches eine vordere und eine hintere Abteilung hat (für die Nn. glossopharyngeus, vagus, accessorius und die V. jugularis interna).

Die vordere Fläche, ebenfalls im Innern der Schädelhöhle befindlich, springt mit einem scharfen Rande beträchtlich über die laterale Begrenzung der medialen Fläche hervor. Bei älteren Kaninchen finden sich an diesem Rande Verknöcherungen, welche dem Tentorium cerebelli angehören. Die vordere Fläche ist halbmondförmig gestaltet und leicht konkav. Das untere Ende stößt an den Processus clinoideus posterior des hinteren Keilbeines. Das obere grenzt an den Vereinigungswinkel des vorderen und lateralen Randes der Pars squamosa oss. occipitis. Der laterale Rand verbindet sich mit der Pars tympanica. Die beschriebene Fläche, welche durchaus gleichmäßig beschaffen ist, gehört ausschließlich der Pars petromastoidea an. Medianwärts am Winkel, den die vordere mit der medialen Fläche bildet, findet sich ein feines, in den Canalis facialis führendes Loch, der *Hiatus canalis facialis*.

Die laterale Fläche (Fig. 34) wird in ihrem oberen Teile von der Pars petromastoidea gebildet und ist von spongiöser Beschaffenheit. Dieser Teil läuft in eine nach unten und vorn gerichtete Spitze aus: den *Processus mastoideus* (Fig. 34 *Pm*; — Fig. 37 *Pm*). Derselbe legt sich in eine Rinne zwischen Meatus auditorius externus und der Bulla tympani. Vor dem Processus mastoideus, am hinteren unteren Winkel der lateralen Deckplatte des Meatus auditorius externus liegt das von ersterem mitgebildete *Foramen stylomastoideum* (Fig. 34 *Fs*), der Ausgang des Canalis facialis. Hinter dem Meatus auditorius externus liegen die Öffnungen des *Canaliculus mastoideus* (für den R. auricularis n. vagi). Ein *Processus styloideus* ist scheinbar nicht vorhanden. In Wahrheit liegt derselbe in dem sehnigen Ursprunge des M. styloglossus verborgen, und ist beweglich mit dem Processus jugularis oss. occipitis verbunden. Dieser Muskel, sowie die beim Menschen vom Processus styloideus kommenden Mm. (mandibulae), stylohyoideus und stylopharyngeus entspringen sämmtlich vom Processus jugularis oss. occipitis. Der Processus styloideus ist einige Millimeter lang, abgerundet, dreikantig und etwa 0,5 mm dick.

Der größere untere Teil der lateralen Fläche gehört der Pars tympanica an. In der Mitte dieser Fläche liegt der knöcherne äußere Gehörgang: *Meatus auditorius externus osseus*, welcher der Bulla tympani aufsitzt. Derselbe ist trichterförmig, oben eingekerbt, und führt von hinten oben und lateralwärts nach unten vorn und medianwärts zum mittleren Ohr. Seine laterale Wand ist viel länger als die hintere und vordere und an ihrem unteren Ende von Löchern umgeben. Am vorderen Rande der Bulla tympani zeigt sich am oberen Ende des letzteren und unter dem vorderen medialen Ende des Meatus auditorius externus osseus eine enge Spalte: *Fissura Glaseri* (Fig. 34 *Fg*, S. 86), in welcher sich die *Apertura canalis chordae tympani* befindet.

Die untere Fläche wird ausschließlich von der glatten und konvexen *Bulla tympani* (Fig. 34 *Bt*, S. 86) gebildet, deren größte Längendimension in der Sagittalebene gelegen ist. Sie läuft nach vorn in den rauhen *Processus tympanicus* aus, der sich an die Pars basilaris oss. occipitis anlegt. Hinter demselben und medianwärts von der Bulla tympani findet sich das *Foramen caroticum externum* als untere Mündung des Canalis caroticus.

Die hintere Fläche ist im unteren Drittel glatt und stellt den hinteren Teil der Bulla tympani dar. Der obere Teil, der Pars petromastoidea angehörend, dient zur Verbindung mit dem Processus jugularis der Pars squamosa oss. occipitis. Die Verbindung ist eine Harmonie.

In Betreff mehrerer feiner Knochenkanäle etc. im Os temporum s. Splanchnologie (Ohr).

Varietät. Zuweilen finden sich an der unteren glatten Außenfläche der Bulla tympani etwa 2 mm lange, an der unteren Fläche des Processus tympanicus bis 5 mm lange Processus accessorii, einmal wurde ein solcher auch an der lateralen Außenwand des Meatus auditorius externus beobachtet (*190*).

Ossa parietalia, Scheitelbeine.

Die Ossa parietalia (Fig. 38) sind die einfachsten Schädelknochen. Sie überdachen vorzugsweise die mittlere Schädelgrube, zum geringen Teil auch die hintere. Sie liegen symmetrisch in der oberen Partie des Schädeldaches nebeneinander und stellen schalenförmige Knochen dar, von viereckiger, rhombischer Form. Die obere Fläche jedes Os parietale ist konvex und zeigt im hinteren lateralen Drittel eine längliche, von der Mitte des hinteren Randes lateralwärts verlaufende Erhabenheit: *Tuber parietale.*

Fig. 38.

Linkes Scheitelbein eines jungen Kaninchens, von der lateralen Seite. *Ps* Processus squamosus.

Auf der unteren oder inneren, konkaven Fläche finden sich einige undeutlich ausgesprochene Juga cerebralia. Das mediale Drittel wird von den beiden lateralen durch eine *Crista sagittalis* abgegrenzt, wodurch ein unpaarer *Sulcus sagittalis* beider Ossa parietalia von beträchtlicher Breite gebildet wird.

Man unterscheidet, wie schon aus der Form hervorgeht, vier Ränder: *Margo coronalis* oder den vorderen, welcher die Verbindung mit dem Stirn-

bein herstellt durch die *Sutura coronalis*. *Margo sagittalis* oder medialer Rand, welcher beide Ossa parietalia miteinander in der *Sutura sagittalis* vereinigt. *Margo squamosus* s. temporalis oder lateraler Rand, welcher sich mit der Pars squamosa oss. temporum in der *Sutura temporalis* verbindet. Endlich *Margo lambdoideus*, welcher sich durch die *Sutura lambdoidea* an den vorderen Rand des Os interparietale und lateralwärts an die Pars squamosa oss. occipitis anschließt. Von dem Vereinigungswinkel der beiden letztgenannten Ränder geht ein dreieckiger, von außen sichtbarer (*818*), spitz zulaufender Fortsatz, *Processus squamosus* (Fig. 38 *Ps*), lateralwärts und nach hinten, um sich an das mediale hintere Ende der Pars squamosa oss. temporum, zwischen letztere und die Pars petromastoidea zu legen. Derselbe ist ungefähr ebenso lang, wie das Os parietale in transversaler Richtung breit ist; er gehört nur der Tabula interna an; sein unteres Ende ist hakenförmig nach vorn gebogen. Seine Außenfläche ist rauh, die innere Fläche glatt; er ist ungefähr so lang, wie das Os parietale breit ist. An der Grenze des oberen Drittels seines hinteren Randes springt ein knieförmiger Höcker vor, welcher sich in die Lücke zwischen dem oberen Teile der Pars squamosa oss. occipitis und der Pars petrotympanica oss. temporum einschiebt.

Die Mitte der Sutura lambdoidea und das hintere Ende der Sutura sagittalis bilden zusammen eine kreuzförmige, nicht an allen Schädeln ausgesprochene Hervorragung: das *Tuberculum interparietale* (s. Os interparietale Fig. 29, S. 79).

Os frontis, Stirnbein.

Das Stirnbein wird eingeteilt in die Pars frontalis und Partes orbitales (Fig. 39). An ersterem kann der vordere Abschnitt noch als Pars nasalis bezeichnet werden. Bei den jüngeren Tieren zerfällt das Stirnbein in zwei durch eine Naht, *Sutura frontalis*, in der Medianlinie vereinigte Stücke.

Das Stirnbein beteiligt sich an der Bildung der Schädel-, Augen- und Nasenhöhle.

Pars frontalis. Der Stirnteil hat seine größte Längenausdehnung in der Richtung von hinten nach vorn: er ist platt und dünn, an seiner oberen Fläche, besonders dem hinteren Teile derselben konvex, an der unteren Fläche entsprechend konkav. Im vorderen Teile der oberen Fläche finden sich zwei seichte, nebeneinander liegende Gruben. Die Pars frontalis zerfällt durch die in der Medianlinie verlaufende Sutura frontalis in eine rechte und linke Hälfte (Fig. 39 *Sf*).

Fig. 39.

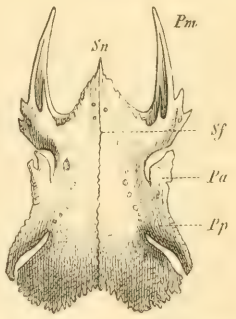

Ossa frontis, von oben. *Sn* Spina nasalis. *Pm* Processus maxillaris. *Sf* Sutura frontalis. *Pa* Processus supraorbitalis anterior; vor demselben die Incisura supraorbitalis anterior. *Pp* Processus supraorbitalis posterior, dahinter die Incisura supraorbitalis posterior.

Der breitere hintere Abschnitt verbindet sich durch die Sutura coronalis mit den beiden Scheitelbeinen, der vordere keilförmig sich zuspitzende mit den hinteren, unter spitzem Winkel nach vorn zusammenstoßenden Rändern der Nasenbeine; er bildet die *Spina nasalis*. Lateralwärts ragt neben

derselben jederseits ein langer spitzer Fortsatz nach vorn (Fig. 39 *Pm*, S. 89); es ist der Processus maxillaris, welcher der Pars orbitalis angehört.

Die *Sinus frontales* sind wenig entwickelt, sie reichen in der Medianlinie nach oben bis zur Verbindungslinie zwischen den Mittelpunkten beider Bulbi. Die vordere Schädelgrube wird fast ausschließlich vom Stirnbein gebildet; dieselbe ist länglich und etwa halb so breit wie die mittlere und hintere.

Die *Partes orbitales* steigen von den lateralen Rändern der Pars frontalis mit medialer Konvexität schräg nach unten und medianwärts. Sie sind durchscheinend dünn und zeigen an ihrer medialen Fläche mehrere Juga cerebralia. Ihr hinterer Rand vereinigt sich mit dem vorderen Rande der Pars squamosa oss. temporum, der untere mit dem eine Spirale darstellenden, zackigen oberen Rande der Ala parva und des Processus ethmoidalis des vorderen Keilbeines, und mit der oberen Spitze des Processus spheno-orbitalis oss. maxillaris superioris. Dicht hinter der genannten Spitze zeigt sich am unteren Rande das *Foramen ethmoideum* (anterius — für die A. ethmoidalis anterior und den N. ethmoidalis). Der vordere Rand stößt an den hinteren Rand des Os lacrymale. Die Pars orbitalis bildet die mediale obere Wand der Orbita. Der obere Teil des vorderen Randes derselben läuft nach vorn in einen spitzen langen Fortsatz aus: *Processus maxillaris* (Fig. 39 *Pm*, S. 89), dessen obere Fläche grubenförmig ausgehöhlt ist, um den langen Processus frontalis vom Os intermaxillare in sich aufzunehmen. An der lateralen unteren Seite der Wurzel dieses Fortsatzes findet sich ein kleiner, ebenfalls gespaltener Fortsatz zur Verbindung mit dem Processus spheno-orbitalis oss. maxillaris superioris.

Von der Mitte der Pars orbitalis entwickeln sich beiderseits mit breiter Wurzel, den oberen medialen Teil der Augenhöhle überragende Fortsätze: *Arcus supraorbitales*, welche Fortsätze tragen: die *Processus supraorbitales anterior* (Fig. 39 *Pa*, S. 89 und *posterior* (Fig. 39 *Pp*, S. 89). Dieselben laufen parallel mit der Längsrichtung des Knochens und bilden einen nach aufwärts konvexen Bogen. Zwischen dem vorderen kleineren und hinteren größeren Processus supraorbitalis einerseits und dem Rande des Stirnbeines andererseits bleiben dem Größenverhältnis beider entsprechende Spalten: *Incisurae supraorbitales anterior* und *posterior*.

Das vordere Ende des Processus supraorbitalis anterior wird mit dem oberen Teil des vorderen Randes der Pars orbitalis durch feste Bandmasse verbunden, welche die Incisura supraorbitalis anterior überbrückt, so daß aus derselben ein *Foramen supraorbitale anterius* entsteht. In analoger Weise wird ein *Foramen supraorbitale posterius* gebildet durch Bandmasse zwischen dem hinteren Ende des Processus supraorbitalis posterior oss. frontis und dem vorderen oberen Teil der lateralen Fläche der Pars squamosa oss. temporum. Außerdem spannt sich brückenförmig ein *Ligamentum supraorbitale* vom hinteren Ende des Processus supraorbitalis posterior oss. frontis zum oberen Rande der oberen Wurzel des Processus zygomaticus oss. temporum, wodurch aus dem Sulcus temporalis der Pars squamosa oss. temporum das *Foramen temporale* entsteht. Das Ligamentum supraorbitale bildet den hinteren lateralen Rand der Augenhöhle.

Os ethmoideum, Siebbein.

Das Os ethmoideum (Fig. 40) liegt zwischen Schädel- und Nasenhöhle, zum Teil in letzterer (Fig. 41). Nur der kleinste Teil des Knochens kann als dem Hirnschädel angehörig betrachtet werden, da er jedoch die Schädelhöhle nach vorn hin abschließt, wird seine Beschreibung an diejenige der dieselbe

Fig. 40.

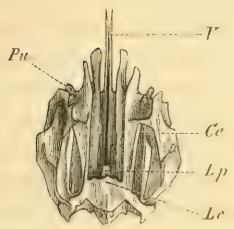

Os ethmoideum und Vomer, von oben. *V* Lamina sagittalis vomeris. *Ce* Cellulae ethmoidales der Concha posterior superior. *Lp* Oberer Rand der Lamina perpendicularis oss. ethmoidei. *Lc* Lamina cribrosa. *Pu* Processus uncinatus.

Fig. 41.

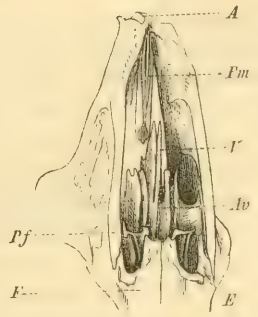

Schädel nach Wegnahme der Ossa nasi, von oben und etwas von rechts. *A* Alveole des linken großen Schneidezahnes. *Pm* Pars medialis des Ramus palatinus oss. intermaxillaris. *V* Vomer. *Av* Ala vomeris. *E* Os ethmoideum. *F* Os frontis. *Pf* Processus frontalis oss. intermaxillaris.

konstituierenden Knochen hier angereiht. Am Os ethmoideum sind zu unterscheiden: Lamina cribrosa, Lamina perpendicularis und die zelligen Seitenteile oder Labyrinthe.

Die *Lamina cribrosa* (Fig. 40 *Lc*), deren Form ein gleichschenkliges Dreieck darstellt, schiebt sich mit ihrem nach abwärts und hinten gerichteten Scheitel in die Vereinigungsstelle der oberen Ränder der Processus ethmoidales des vorderen Keilbeines. Die oberen zwei Drittel der beiden gleichen Schenkel verbinden sich mit den vorderen Rändern der Partes orbitales oss. frontis. Die Basis oder der obere Rand wird von der Pars nasalis oss. frontis überdacht, jedoch so, daß zwischen beiden ein geringer Zwischenraum bleibt. Die Lamina cribrosa selbst ist sehr stark durchlöchert, und zeigt teils größere, teils kleinere, in die Labyrinthe führende Öffnungen: *Foramina cribrosa*. In ihrer Mitte besitzt sie eine sehr zarte Scheidewand, welche sich jedoch kaum über das Niveau der Platte erhebt; dieselbe ist das Homologon der bei anderen Tieren stark entwickelten *Crista galli*. Die Stellung der Lamina cribrosa nähert sich der vertikalen.

Lamina perpendicularis (Fig. 42 *Lp*, S. 92) s. sagittalis ist ein dünner, durchsichtiger, in der Medianebene gelegener, halbmondförmiger (*818*), in seinem vorderen, frei hervorragenden Teile einem Rhombus entsprechender Knochen. Der hintere und obere Rand ist an der Lamina cribrosa befestigt; der untere und vordere Rand sind frei, verbinden sich aber mit dem Septum narium cartilagineum (s. Splanchnologie). Die Lamina perpendicularis liegt zwischen den hinteren Teilen der Labyrinthe.

Jeder *Labyrinthus* besteht aus einer Menge dünnwandiger Knochenplättchen, welche sich mit einander verbinden und zwar so, daß sie kleine Gänge und zellige Räume bilden: *Cellulae ethmoidales* (Fig. 40 *Ce* — Fig. 41 *E*, S. 91), welche sämmtlich mit der Nasenhöhle kommunizieren. Zwischen beiden Labyrinthen bleibt eine breite, spaltförmige Lücke, welche im unteren Drittel durch die Lamina perpendicularis halbiert wird, deren hinterer Rand zugleich eine Verbindung der unteren Teile der Labyrinthe herstellt. Am vorderen Rande des Labyrinthes zeigt sich der *Processus uncinatus* (Fig. 40 *Pu*, S. 91).

Die hinteren Flächen der Labyrinthe werden durch die Lamina cribrosa miteinander in Verbindung gesetzt und gegen die Schädelhöhle abgeschlossen.

Die Labyrinthe liegen vollständig in der Nasenhöhle und sind von folgenden Knochen umgeben: lateralwärts von den Oss. maxillaria superiora: nach vorn stoßen sie an die Conchae anteriores, nach hinten werden sie gegen die Augenhöhle abgeschlossen durch die Ossa lacrymalia, ihre obere Fläche wird überdacht, vorn von den Ossa nasi, hinten von dem vorderen Teil der Pars frontalis des Stirnbeines und dem Processus ethmoidalis des vorderen Keilbeines, welcher die fehlende Lamina papyracea ersetzt (S. 80). Die *Conchae posteriores superior, media* (obere Muschel, *187*) und *inferior* (hintere Muschel, *187*) bilden an der medialen Seite des Labyrinthes schmale Gänge, die medianwärts geöffnet sind. Die Concha posterior superior (obere Muschel, *101*; vor-

Fig. 42.

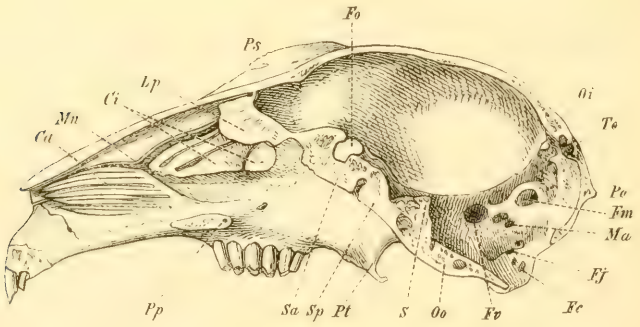

Rechte Schädelhälfte von innen. *Ca* Concha anterior. *Mn* Marsupium nasale. *Ci* Concha posterior inferior. *Lp* Lamina perpendicularis oss. ethmoidei. *Ps* Processus supraorbitalis anterior oss. frontis. *Fo* Foramen opticum. *Pp* Querschnitt der Pars palatina oss. palatini und des Processus palatinus oss. maxillaris superioris. *Sa* Corpus oss. sphenoidei anterioris. *Sp* Corpus oss. sphenoidei posterioris. *Pt* Processus pterygoideus oss. sphenoidei posterioris. *S* Sella. *Oo* Pars basilaris oss. occipitis. *Fv* Foramen ovale. *Fc* Foramina condyloidea anteriora. *Fj* Foramen jugulare. *Ma* Meatus auditorius internus, darüber die Apertura interna des Canalis facialis. *Fm* Fossa mastoidea oss. temporum. *Po* Protuberantia occipitalis externa. *To* Tuberculum occipitale. *Oi* Vorderes Ende des Os interparietale.

dere Muschel, *187*) ist die längste und verbindet sich mit dem Marsupium nasale; die media ist in ihrer vorderen Hälfte doppelt (Fig. 42), was auch bei der inferior der Fall, doch verläuft die Trennungsspalte bei letzterer mehr senkrecht (Fig. 42 *Ci*).

Gesichtsknochen.

Ossa maxillaria superiora, Oberkieferbeine.

Jedes Os maxillare superius zerfällt in zwei Teile: Pars anterior s. Os intermaxillare und Pars posterior s. Os maxillare superius proprium.

Os intermaxillare

oder die Pars anterior, ist bei der bedeutenden Entwickelung der Schneidezähne des Kaninchens ebenfalls ansehnlich entwickelt (Fig. 43). Sie besteht aus dem Corpus, dem Ramus frontalis und dem Ramus palatinus.

Das *Corpus* ist ein von knöchernen Wandungen umgrenzter Hohlraum, welcher den großen vorderen Schneidezahn enthält. Entsprechend der Form des letzteren ist es von hinten nach vorn und abwärts gekrümmt. Die knöchernen Wandungen sind als obere, laterale, untere und mediale zu bezeichnen. Erstere drei gehen abgerundet ineinander über und sind glatt. Die obere und die laterale sind die kürzesten, die laterale die breiteste. Am hinteren Teile des Corpus verschwindet die obere Wand, indem die mediale und laterale unter spitzem Winkel zusammentreffen. Hinter der Mündung der Alveole für den großen oberen Schneidezahn liegt eine kleine, trichterförmige Vertiefung für den kleinen oder Reserveschneidezahn. Der vordere Teil der medialen Fläche des Os intermaxillare ist gerieft und verbindet sich durch eine Harmonie mit dem der anderen Seite.

Fig. 43.



Rechtes Os intermaxillare, von der medialen Seite und etwas von oben. *g* Großer Schneidezahn. *k* Kleiner Schneidezahn. *Pl* Pars lateralis des Ramus palatinus. *Pm* Pars medialis des Ramus palatinus. *S* Semisulcus palatinus. *Rf* Ramus frontalis.

Der *Ramus frontalis* (Fig. 43 *Rf*) s. superior entwickelt sich aus dem oberen Teile der lateralen und medialen Fläche und steigt bogenförmig nach oben und hinten. Es ist ein grätenförmiger, langer und schmaler Fortsatz, dessen laterale Fläche schwach ausgehöhlt ist. Der vordere Teil der letzteren legt sich auf den oberen Rand des Os maxillare superius proprium; der hintere Teil an den Processus maxillaris oss. frontis bis zu dessen Ursprunge.

Der *Ramus palatinus* ist eine Fortsetzung des unteren Teiles der medialen und lateralen und des hinteren Teiles der unteren Fläche. Die von der medialen Fläche stammende Partie: *Pars medialis* (Fig. 43 *Pm* — Fig. 44 *Pm*, S. 94) ist fast selbständig; sie verbindet sich mit der anderen oder der *Pars lateralis* nur durch ein von ihrem vorderen Ende unter spitzem Winkel nach vorn und lateralwärts verlaufendes Knochenplättchen. Die nach oben gerichtete Fläche der Pars medialis bildet einen tiefen *Semisulcus palatinus* (Fig. 43 *S*).

Der gleichnamige Teil der anderen Seite legt sich an den medialen Rand des Semisulcus palatinus an, wodurch der *Sulcus palatinus* entsteht.

Der laterale Teil, *Pars lateralis* (Fig. 43 *Pl*), des Ramus palatinus ist

breiter, dicker und kürzer, und an seinem hinteren Ende gezahnt, um sich mit dem unteren vorderen Teil des Os maxillare superius proprium zu verbinden. Zwischen den Partes laterales des linken und rechten Ramus palatinus oss. intermaxillaris bleibt eine mehrere Centimeter lange, vorn spitze, hinten breitere, dreieckige Spalte, das *Foramen incisivum*, welches nach hinten durch die Processus palatini der beiden eigentlichen Oberkieferbeine geschlossen wird.

Os maxillare superius (proprium).

Die Pars posterior oss. maxillaris superioris (Fig. 44) besteht aus einem Corpus und vier Processus. Letztere sind der Processus zygomaticus, alveolaris, palatinus und spheno-orbitalis.

Fig. 44.

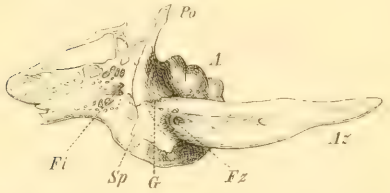

Linkes Os maxillare superius und Os zygomaticum, von der lateralen Seite. *Po* Processus spheno-orbitalis. *A* Drei Alveoli. *Az* Arcus zygomaticus. *Fz* Foramen zygomaticofaciale. *G* Grenzlinie des Os zygomaticum gegen das Corpus oss. maxillaris superioris. *Sp* Spina masseterica. *Fi* Foramen infraorbitale. Die Gesichtsfläche des Corpus stellt ein von Knochenbalkchen gebildetes Maschennetz dar.

Corpus. Dasselbe hat, wenn man sich die Fortsätze von demselben weggenommen denkt, eine dreieckige keilförmige Gestalt. Es ist von hinten oben nach vorn und unten geneigt, verschmälert sich in dieser Richtung und konvergiert unter spitzem Winkel mit dem der anderen Seite. Genau genommen lassen sich fünf Flächen unterscheiden: die vordere, mediale, laterale, untere und hintere.

Die vordere Fläche ist klein und ungezahnt, sie dient zur Verbindung mit der hinteren des Corpus oss. intermaxillaris.

Die mediale Fläche oder Nasenfläche zeigt verschiedene Gruben, Leisten und Knochenplättchen und bildet die laterale Begrenzung des flachen *Sinus maxillaris*, welcher mit den Zellen des Siebbeinlabyrinthes ein Continuum darstellt.

Die laterale Fläche oder Gesichtsfläche stößt oben unter spitzem Winkel mit derjenigen der anderen Seite zusammen. Sie ist mit Ausnahme ihres oberen und unteren Randes von spongiöser Beschaffenheit, d. h. sie bildet ein zartes Balkenwerk und zeigt viele, zum Teil bedeutende Lücken, durch welche man in die Nasenhöhle gelangt. Durch den unteren Teil dieses Balkenwerkes verläuft parallel mit dem oberen Rande ein auf der medialen und lateralen Fläche durch zarte knöcherne Wandungen begrenzter Kanal, *Canalis nasolacrymalis*, welcher nach oben und hinten mit dem Semicanalis lacrymalis oss. lacrymalis sich verbindet, nach vorn unter der Concha anterior ausmündet. Die mediale Wand dieses Kanales ist nach unten und lateralwärts umgebogen, ohne daß die untere Wand überall vollständig geschlossen wäre; die umgebogene Knochenlamelle entspricht der *Crista lacrymalis*. Der hintere, an die Augenhöhle grenzende Teil ist in der unteren Partie stärker und fester; der hintere Teil ist fester und härter, bildet hauptsächlich den nasalen Rand der Orbita, sendet nach oben den Processus spheno-orbitalis ab. Nach unten zeigt

dieser Teil eine breite Hervorragung, *Processus zygomaticus* (Fig. 44 *Az*), mit welcher das Os zygomaticum (S. 96) knöchern verschmolzen ist. Vor diesem Processus sieht man eine tiefe Grube (an deren Bildung das Corpus oss. zygomatici Anteil nimmt), die *Fossa maxillaris*, in derselben mehrere kleine Foramina, welche in die Alveolen der vorderen Backenzähne des Oberkieferbeines führen, und medianwärts das größere *Foramen infraorbitale* (Fig. 44 *Fi*). Dasselbe ist die Mündung des von hinten nach vorn an der medialen, vertikal gestellten Seite der Alveolen des dritten bis fünften Backenzahnes verlaufenden *Sulcus infraorbitalis*: das Foramen infraorbitale durchbohrt nämlich in fortgesetzter Richtung des genannten Sulcus in der Richtung von vorn nach hinten das Corpus oss. maxillaris superioris. Mit dem Augenhöhlenrande der lateralen Fläche verbindet sich knöchern der Processus orbitalis oss. zygomatici.

Die schmale untere Fläche ist in der vorderen Hälfte mit Ausnahme eines kleinen, an die Vorderfläche grenzenden gezahnten Teiles glatt; die hintere Hälfte wird vom Processus alveolaris in Anspruch genommen.

Die hintere Fläche oder Augenhöhlenfläche gehört dem Processus alveolaris an; sie ist breit, nach hinten und etwas lateralwärts steil abfallend. Am oberen und medialen Teile derselben sieht man drei von oben nach hinten und unten aufeinander folgende, stark hervortretende Juga des dritten, vierten und fünften oberen Backenzahnes.

Processus alveolaris. Der Processus alveolaris geht aus der unteren Fläche des Corpus hervor, oder repräsentiert sie vielmehr. Er besteht aus einer medialen und lateralen Platte, von denen letztere bedeutend weiter nach abwärts ragt als erstere. Beide Platten sind durch fünf Querleisten miteinander verbunden, wodurch sechs Alveoli gebildet werden, von denen der dritte, vierte und fünfte die geräumigsten und längsten sind (Fig. 44 *A*), der sechste der kleinste ist. Die Innenfläche der lateralen Wand der vorderen fünf Alveoli zeigt je eine vertikale, jene Innenfläche etwa halbierende *Crista dentalis*. Diejenige des ersten Alveolus ist die schwächste, fehlt häufig oder verdoppelt sich.

Processus palatinus. Ist eine medianwärts gerichtete horizontale, viereckige, starke Knochenplatte von etwa 5 mm Länge, welche vom vorderen Dritteil der medialen Platte unter rechtem Winkel abgeht. Der mediale Rand verbindet sich mit dem der anderen Seite durch eine Naht. Das vordere Ende dieser Verbindung läuft in eine kräftige Spitze aus: *Spina nasalis* s. nasalis anterior. Der vordere Rand bildet einen nach hinten konvexen Bogen, an den hinteren legt sich der vordere Rand der Lamina horizontalis oss. palatini.

Processus spheno-orbitalis (Fig. 44 *Po*). Entsteht vom Corpus an der Stelle, wo der mediale Rand des Alveolus des dritten oberen Backenzahnes mit dem hinteren Rande des Processus palatinus zusammentrifft. Ragt spitz nach oben, verbindet sich nach vorn mit dem Os lacrymale, nach hinten mit dem vorderen Rande des Processus ethmoidalis des vorderen Keilbeines. Seine Spitze verbindet sich mit dem Ursprungsteil des Processus maxillaris oss. frontis.

Ossa zygomatica, Jochbeine.

Jedes Os zygomaticum (Fig. 45) besteht aus einem Corpus und den beiden Processus orbitalis und zygomaticus.

Fig. 45.

Linkes Os zygomaticum eines 12-tägigen Kaninchens, von unten. Vergr. 2. *z* Processus zygomaticus. *c* Corpus. *m* Spina masseterica.

Das *Corpus* (Fig. 45 *c*) bildet ein Continuum mit dem Processus zygomaticus des Oberkiefers, es ist rundlich und glatt. Es wird von dem *Canalis zygomaticus* durchbohrt (durch welchen der N. subcutaneus malae verläuft). Der Kanal beginnt in der Augenhöhle mit dem *Foramen zygomatico-orbitale* an der lateralen Seite der Alveole des dritten oberen Backenzahnes, biegt sich nach vorn und lateralwärts, mündet auf der lateralen Fläche des Os zygomaticum mittels des *Foramen zygomaticofaciale* (Fig. 44 *Fz*, S. 94) in das Gesicht. Diese beiden Foramina sind am mazerierten Schädel schwer von feinen Ernährungslöchern des Knochens zu unterscheiden. Aus dem oberen und vorderen Teile des Corpus oss. zygomatici gehen die beiden Fortsätze hervor, die letzteres fast ganz verdecken; nach vorn läuft dasselbe in eine dreieckige Zacke aus, die *Spina facialis*.

Der *Processus orbitalis* wendet sich medianwärts und aufwärts und ist knöchern mit dem lateralen Rande der hinteren Fläche des Corpus oss. maxillaris superioris verbunden.

Der *Processus temporalis* oder *Arcus zygomaticus* (Fig. 44 *Az*, S. 94) wendet sich unter rechtem Winkel vom Körper nach hinten, um sich mit dem Processus zygomaticus oss. temporum zu verbinden, welcher letztere sich auf den oberen Rand seines hinteren Teiles legt. Der Arcus zygomaticus hat zwei Flächen, eine mediale und laterale, die an der vorderen Hälfte etwa 5 mm breit sind. Nach vorn und unten endigt er mit einer schwachen Hervorragung: *Spina masseterica* (Fig. 45 *m*). Nach hinten zu verschmälert er sich ein wenig und endet frei mit abgerundeter Spitze, den Processus zygomaticus oss. temporum nach hinten etwas überragend. Die große lateralwärts gerichtete Augenhöhlenöffnung erhält durch ihn den unteren Teil ihrer Zirkumferenz, welche oval erscheint. Zwischen Arcus zygomaticus und Processus pterygoideus oss. sphenoidei posterioris bleibt eine große Lücke, durch die man von unten in das Innere der Orbita und die Fossa infratemporalis gelangt.

Das Os zygomaticum verwächst in den ersten Wochen (vergl. *146*) mit dem Corpus oss. maxillaris superioris. Bei jungen, ein paar Monate alten Tieren läßt sich die gezackte Grenzlinie gegen den Processus zygomaticus oss. maxillaris superioris an der Außenfläche noch erkennen.

Ossa palatina, Gaumenbeine.

Das Os palatinum (Fig. 46) besteht aus zwei unter einem rechten Winkel zusammenstoßenden Stücken: Pars nasalis und Pars palatina.

Pars nasalis (Fig. 46 *Pn*) s. sagittalis. Sie hat ihren größten Längsdurchmesser in der Richtung von vorn nach hinten. Derselbe fällt jedoch nicht genau in eine Sagittalebene, sondern beschreibt einen kleinen Bogen, dessen Konvexität nach oben gerichtet ist; derselbe senkt sich hinten weiter nach unten als vorn. Der Knochen ist sehr dünn und fast in seiner ganzen Ausdehnung durchscheinend. Die laterale Fläche legt sich mit ihrem vorderen Drittel an das hintere Ende der medialen Fläche des Corpus oss. maxillaris superioris (proprii), sowie des Processus alveolaris.

Fig. 46.

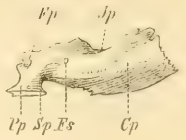

Rechtes Os palatinum, von unten und etwas von der medialen Seite. *Fp* Foramen palatinum. *Jp* Incisura palatina. *Cp* Crista palatina. *Fs* Foramen sphenopalatinum. *Sp* Spina palatina der Pars nasalis. *Pp* Pars palatina.

Die mediale Fläche, welche die untere Hälfte der medialen Wand des Cavum orbitale darstellt, zeigt eine erhabene Firste, *Crista palatina* (Fig. 46 *Cp*), die vom hinteren Rande der Pars palatina bis zur Verbindung mit dem Processus pterygoideus oss. sphenoidei posterioris sich hinzieht und so eine Grenzlinie zwischen dem unteren und den beiden oberen Dritteln bildet. Der vordere Rand der Pars nasalis ist zugleich der hintere der Pars palatina. Der hintere Rand legt sich auf die Verbindung der beiden Laminae des Processus pterygoideus. Der untere Rand liegt im vorderen Drittel an der medialen Fläche des Processus alveolaris oss. maxillaris superioris. Die beiden hinteren Drittel sind frei. Wo das mittlere Drittel sich an das vordere anschließt, zeigt sich ein halbmondförmiger Ausschnitt: *Incisura palatina* (Fig. 46 *Jp*). Das hintere Ende des unteren Randes verbindet sich mit dem unteren Ende des hinteren Randes zu einem ziemlich breiten Fortsatz: *Processus pyramidalis*, welcher die Incisura pterygoidea des Processus pterygoideus oss. sphenoidei ausfüllt. Der obere Rand ist in seinem hinteren Teile frei, in seinem vorderen verbindet er sich mit den unteren Rändern des Körpers des vorderen Keilbeines sowie dessen Processus ethmoidalis. Am vorderen Ende der Pars nasalis findet sich ein ovales Loch, *Foramen sphenopalatinum* (Fig. 46 *Fs*), welches die Augenhöhle mit der Nasenhöhle verbindet. Nach vorn wird dasselbe vom Processus spheno-orbitalis oss. maxillaris superioris geschlossen.

Das Foramen sphenopalatinum dient zum Durchgange der A. und Nn. sphenopalatin. (s. Angiologie und Neurologie). In dieser Hinsicht ist es analog dem bei anderen Säugetieren durch den Processus orbitalis und sphenoidalis oss. palatini, sowie das Corpus oss. sphenoidei gebildeten Foramen sphenomaxillare.

Pars palatina (Fig. 46 *Pp*) s. horizontalis. Sie geht vom vorderen Ende der Pars nasalis medianwärts und vereinigt sich mit derjenigen der anderen Seite bei jugendlichen Tieren durch eine Naht, die bei älteren Kaninchen einer knöchernen Verbindung Platz macht. Die Verbindung wird bezeichnet durch eine auf der oberen und unteren Fläche sichtbare Crista, die nach hinten in eine Spitze ausläuft: *Spina palatina* (Fig. 46 *Sp*) s. nasalis posterior. Die Pars palatina ist dicker als der Nasalteil, aber viel kleiner; viereckig von Gestalt bildet sie den hinteren Teil des knöchernen Gaumens. Ihr vorderer, spiralig gewundener Rand legt sich an den hinteren des Processus palatinus oss. maxillaris superioris, ihr hinterer Rand ist frei und konkav. An der Ver-

bindungsstelle des vorderen und lateralen Randes gelangt man auf der unteren Fläche in einen kurzen Kanal, welcher auf der unteren Fläche der Pars palatina mittels des *Foramen palatinum* (Fig. 46 *Fp*, S. 97) mündet, und von da auf die laterale Fläche der Pars nasalis, sowie weiterhin in die Augenhöhle führt: *Canalis palatinus*.

Der harte Gaumen ist sehr klein. Er stellt eine Brücke dar zwischen den vier vorderen Alveolen der Backenzähne des Oberkiefers, woraus seine geringe Längendimension sich ergiebt.

Ossa nasi, Nasenbeine.

Die beiden Ossa nasi (Fig. 47) bilden den knöchernen Nasenrücken. Sie sind lang, unregelmäßig viereckig, nach aufwärts mäßig konvex und neigen sich von oben und hinten schwach nach unten und vorn. Ihre medialen Ränder vereinigen sich unter einem Winkel von etwa 150°. Die lateralen Ränder, nach hinten um ein Viertel länger als die medialen, legen sich an den oberen Rand des Ramus frontalis des Os intermaxillare in seiner ganzen Ausdehnung, indem sie nach hinten etwas divergieren. Die vorderen freien Ränder sind die kleinsten, sie stoßen in der Medianlinie zusammen und haben eine Bogenform mit nach oben und lateralwärts sehender Konvexität. Ihre Vereinigung geschieht unter einem Winkel von ca. 150°. Zwischen den Alveolen der beiden großen oberen Schneidezähne und den vorderen Rändern bleibt eine herzförmige Lücke, die ziemlich steil von hinten oben nach vorn unten gestellt ist: *Apertura pyriformis*. Die hinteren Ränder beider Ossa nasi verlaufen von hinten und lateralwärts nach vorn und medianwärts, und stoßen unter spitzem Winkel zusammen. In die dadurch entstehende geräumige *Incisura nasalis* schiebt sich die Spina nasalis oss. frontis. Die obere Fläche des Os nasi ist glatt; das vordere Drittel gegen das hintere ein wenig um eine sagittale Achse lateralwärts gedreht. Die untere Fläche wird durch eine über ihre ganze Längenausdehnung sich erstreckende Firste, *Crista nasalis* (Fig. 46 *Cn*), in zwei Sulci getheilt, von denen der mediale der schmalere ist. In der Mitte des lateralen wird durch eine zarte knöcherne Überdachung ein Hohlraum von auffallend taschenförmiger Gestalt, *Marsupium nasale* (Fig. 47 *Mn*. — Fig. 20 *Mn* S. 42) gebildet, welcher nach hinten offen ist. Derselbe legt sich auf den vorderen Teil des Siebbeinlabyrinthes und ist einer Zelle desselben analog.

Fig. 47.



Linkes Os nasi, von hinten und unten. *Mn* Marsupium nasale. *Cn* Crista nasalis.

Ossa lacrymalia, Thränenbeine.

Das Os lacrymale (Fig. 48) ist ein kleiner, unregelmäßiger, sehr zarter Knochen, welcher den oberen Teil der vorderen Wand der Augenhöhle bildet,

die er gegen die Nasenhöhle verschließt; es liegt in einer von oben und hinten nach vorn und unten gerichteten Ebene. Mit seinem medialen Teile schiebt sich das Thränenbein in die Inzisur, welche von dem vorderen Teil der Pars orbitalis oss. frontis und dem Processus spheno-orbitalis oss. maxillaris superioris gebildet wird. Lateralwärts und unten legt es sich zwischen Processus orbitalis oss. zygomatici und Corpus oss. maxillaris superioris, jedoch schließt es sich nicht innig letzteren beiden Knochen an. Der größere mediale Teil des Thränenbeines ist sehr zart, durchscheinend dünn, der laterale kleinere dick, etwas wulstig und zeigt einen hakenförmigen Fortsatz, den lateralwärts über das Niveau des Augenhöhlenrandes hervorragenden *Processus subcutaneus* (Fig. 48 *Ps.* — Fig. 3 *Pl*, S. 13) s. Hamulus lacrymalis, der unter der Haut fühlbar ist. In der Mitte des lateralen Teiles des Os lacrymale findet sich eine weite horizontale *Incisura lacrymalis*, welche in die Nasenhöhle führt. Die hintere Fläche oder Augenhöhlenfläche gleicht einer sehr schwach geneigten schiefen Ebene, indem der Knochen in der Mitte ein wenig um eine horizontale Achse gebogen erscheint. Diese Vorwölbung in der Mitte: *Crista lacrymalis* (Fig. 48 *Cl*), teilt die Augenhöhlenfläche in eine obere und untere Hälfte. Die vordere Fläche oder Nasenhöhlenfläche ist grubenförmig vertieft. Lateralwärts verläuft ein nadelspitz endigender Fortsatz nach vorn und unten, welcher an der lateralen Seite des Labyrinthes des Os ethmoideum frei in der Nasenhöhle aufhört. Dieser Fortsatz bildet einen Halbkanal, *Semicanalis lacrymalis*, welcher lateralwärts offen ist; das hintere Ende des letzteren wird nach unten vom *Hamulus lacrymalis* (Fig. 48 *Hl*) begrenzt. Das erwähnte hintere Ende öffnet sich durch die Incisura lacrymalis in die Augenhöhle; nach vorn wird seine Fortsetzung vom Canalis nasolacrymalis oss. maxillaris superioris gebildet.

Fig. 48.

Linkes Os lacrymale, von vorn und oben. *Ps* Processus subcutaneus. *Hl* Hamulus lacrymalis. *Cl* Crista lacrymalis.

Conchae anteriores s. inferiores, vordere Muscheln.

Die Concha anterior (Fig. 49) liegt bei horizontal gehaltenem Kopfe in einem Niveau mit den Conchae posteriores media und inferior oss. ethmoidei. Sie ist ein kleiner viereckiger Knochen, mit zwei spitzen und zwei stumpfen Winkeln, von merkwürdiger Beschaffenheit. Im vordersten Teile der Nasenhöhle, an der Verbindungsstelle des Os intermaxillare mit dem eigentlichen Os maxillare superius gelegen, geht ihre laterale Fläche eine lockere Verbindung ein mit dem vorderen Teil der lateralen Fläche des Corpus oss. maxillaris superioris proprii. Dieser laterale Teil ist eine sehr zarte Knochenplatte, *Lamina sagittalis* (Fig. 49 *Ls*), welche nach hinten in einen spitzen Fortsatz ausläuft, der sich in eine Zelle des Siebbeines hineinschiebt, um die Befestigung der vorderen Muschel zu vollenden. An der medialen Fläche dieser zar-

Fig. 49.

Linke Concha anterior, von der medialen Seite. *Ls* Lamina sagittalis. — Vergl. Fig. 20 *Cu*, S. 42.

ten Lamelle sitzt ein Labyrinth von kleinen, parallel verlaufenden, durch feine Knochenplättchen gebildeten Gängen, welche zum Teil durch wiederholte Spaltung der einzelnen Lamellen gebildet werden, und gleichsam ein selbständiges Os ethmoideum im kleinen darstellen. Zwischen den Labyrinthen beider Seiten, welche ein wenig über den Ramus frontalis des Oberkiefers hervorragen, liegt eine längliche, schmale, durch das Septum narium cartilagineum halbierte Spalte. Von oben werden sie überdacht durch den vorderen Teil der Nasenbeine.

Vomer, Pflugscharbein.

Ein dünner, in der Medianebene gelegener, unpaarer Knochen (Fig. 50), der aus einer *Lamina sagittalis* (Fig. 40 *V*, S. 91) und zwei Alae besteht. Erstere hat einen bogenförmigen oberen, einen längeren unteren und einen kürzeren vorderen Rand. Der obere und untere Rand sind viel länger als der vordere. Der obere Rand ist in zwei Blätter gespalten, welche das Septum narium cartilagineum (s. Splanchnologie) zwischen sich fassen. Nach hinten bleibt ein großer Zwischenraum zwischen diesem Rande und der Lamina perpendicularis oss. ethmoidei. Der untere Rand liegt frei zwischen dem hinteren Ende des Processus palatinus oss. intermaxillaris und der Spina nasalis des Processus palatinus oss. maxillaris superioris, ohne sie zu erreichen. Der vordere Rand läuft mit dem vorderen Teile des oberen Randes zusammen in eine gespaltene papierdünne Spitze aus, die oberhalb der Pars medialis des Processus palatinus oss. intermaxillaris nach vorn ragt. Von den Seitenflächen des Vomer entspringen die sehr zarten *Alae vomeris*, welche an die Labyrinthe des Os ethmoideum sich anlegen. Dies ist die einzige Befestigung des Vomer an Knochen. Sein hinterer Teil liegt zwischen den beiden Labyrinthen oss. ethmoidei.

Fig. 50.

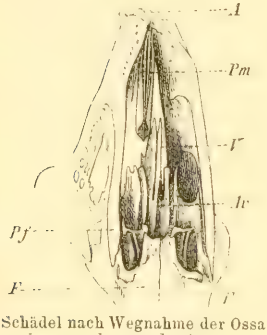

Schädel nach Wegnahme der Ossa nasi, von oben und etwas von rechts. *A* Alveole des linken großen Schneidezahnes. *Pm* Pars medialis des Ramus palatinus oss. intermaxillaris. *V* Vomer. *Av* Ala vomeris. *E* Os ethmoideum. *F* Os frontis. *Pf* Processus frontalis oss. intermaxillaris.

Maxilla inferior, Unterkiefer.

Der Unterkiefer des Kaninchens ist im Verhältnis zum übrigen Schädel außerordentlich groß. Er besteht aus zwei einander vollkommen entsprechenden Hälften, die in der ganzen Länge ihres Schneidezahnteiles miteinander verbunden sind, dann aber unter einem Winkel von etwa 30° divergieren. Die Verbindung der Schneidezahnteile geschieht in den hinteren zwei Dritteln nur durch den kleineren unteren Teil der medialen Flächen, so daß zwischen dem oberen größeren Teil derselben eine nach oben sich öffnende, tiefe, längliche und schmale Spalte bleibt, die *Fossa incisiva*.

Jede Seitenhälfte des Unterkiefers zerfällt in zwei Teile: Corpus und Ramus.

Corpus maxillae inferioris (Fig. 51). Jedes Corpus besteht wiederum aus zwei Teilen, der Pars incisiva und der Pars buccalis, deren Längendimension fast die gleiche ist. Die Pars incisiva, welche einen Schneidezahn enthält, ist niedrig und rundlich, jedoch lassen sich an ihr eine mediale, laterale, obere und untere Fläche unterscheiden. Letztere drei gehen abgerundet ineinander über; die mediale, welche, wie schon erwähnt, die Verbindung mit der gleichnamigen Fläche der anderen Seite herstellt, setzt sich schärfer gegen die obere und untere ab. Am hinteren Teile der unteren Fläche finden sich eine Menge kleiner Foramina, welche in den das ganze Innere der Pars incisiva einnehmenden Alveolus des Schneidezahnes führen. Dort, wo die laterale Fläche der Pars incisiva in die der Pars buccalis übergeht, findet sich das ovale *Foramen mentale* (Fig. 51 *Fm*).

Fig. 51.

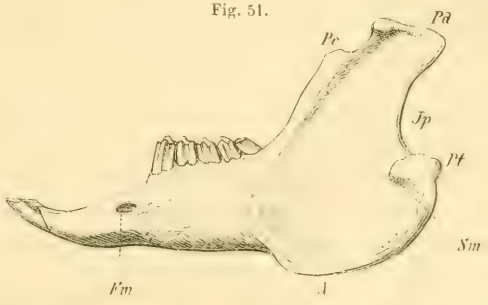

Unterkiefer eines deutschen Kaninchens, im Profil. *Pd* Processus condyloideus. *Pc* Processus coronoideus. *Jp* Incisura semilunaris posterior. *Pt* Processus pterygoideus. *Sm* Spina maxillaris. *A* Angulus maxillae inferioris. *Fm* Foramen mentale.

Die Pars buccalis, in welche die Pars incisiva unter einem lateralwärts offenen stumpfen Winkel von etwa 150° übergeht, ist doppelt so hoch als diese, jedoch bedeutend schmaler. Auch sie zeigt vier Flächen: obere, untere, laterale und mediale. Die obere Fläche enthält fünf tiefe, den Knochen von oben nach unten durchsetzende Alveolen für eben so viele Backenzähne. An der inneren Wand der Alveolen verläuft eine scharfe Firste, die an der lateralen Wand ebenfalls vorhanden und stärker ausgebildet ist. Dieselbe greift in einen Sulcus der anliegenden Flächen der viereckigen Backenzähne ein. Der vorderste Alveolus hat zwei solcher Firsten an seiner lateralen Wand. Die laterale, breite, glatte Fläche geht in die untere, schmale, ebenfalls glatte Fläche unter abgerundetem Winkel über. Im vorderen Teile derselben sind wiederum eine Menge kleiner Foramina, durch welche man in die Alveolen gelangt.

Die mediale Fläche wird durch eine bogenförmige Erhabenheit in eine obere und untere Hälfte geschieden. Beide Hälften stellen seichte Gruben dar. Diese Erhabenheit: *Eminentia mylohyoidea* verläuft von der Mitte des hinteren Endes der medialen Fläche der Pars incisiva aufwärts bis zum letzten Backenzahn und setzt sich in gleich zu beschreibender Weise auf den Ramus maxillae inferioris fort.

Ramus maxillae inferioris. Der Ramus des Unterkiefers entwickelt sich aus dem hinteren Ende des Corpus. Die obere Fläche des letzteren steigt unter stumpfem Winkel schräg aufwärts. Sie bildet eine tiefe Furche, den *Sulcus adscendens*, welcher von scharfen Rändern begrenzt wird. Der laterale Rand

besitzt in seinem mittleren Teile eine vorspringende Knochenschuppe, den *Processus coronoideus* (Fig. 51 *Pc*, S. 101), welcher den Sulcus adscendens zum Teil überdacht. Der mediale Rand bildet die Fortsetzung der Eminentia mylohyoidea. Am unteren Ende des Sulcus adscendens findet sich ein ovales Loch, das *Foramen mandibulare*, durch welches man auf die mediale Fläche des Ramus und in einen Kanal gelangt, welcher das Corpus schief nach vorn unter den Alveolen durchsetzt und in das Foramen mentale ausmündet: *Canalis maxillaris*. Durch das Foramen mandibulare geht eine Vene, welche die Vv. alveolaris inferior und orbitalis inferior in Verbindung setzt (S. 64).

Die untere Fläche des Corpus geht nach hinten allmählich in den Ramus über. Anfangs wendet sie sich ein wenig nach abwärts als stumpfe *Spina maxillaris* (Fig. 51 *Sm*), erhebt sich jedoch bald bogenförmig nach oben, etwa bis zur Höhe, wo die obere Fläche anzusteigen beginnt, und bildet auf diese Weise den stumpfen *Angulus maxillae inferioris* (Fig. 51 *A*). Oberhalb des Angulus ist der Knochen sehr dünn und öfters perforiert (Fig. 10 *P*, S. 16).

Der obere hintere Rand des Ramus ist ein halbmondförmiger Ausschnitt, wodurch zwei Vorsprünge entstehen, ein hinterer unterer und ein vorderer oberer. Ersterer ist klein und spitz: *Processus pterygoideus* (Fig. 51 *Pt*, an welchen Fasern des M. pterygoideus internus sich inserieren); letzterer, *Processus condyloideus*, ist stark entwickelt, viereckig und zeigt an seinem oberen vorderen Teile eine birnförmige überknorpelte Gelenkfläche, welche sich in die Fossa mandibularis des Schläfenbeines hineinlegt. Zwischen den Processus condyloideus und coronoideus bleibt eine *Incisura maxillae inferioris anterior* s. semilunaris anterior, zwischen ersterem und dem Processus pterygoideus die größere *Incisura maxillae inferioris posterior* (Fig. 51 *Jp*) s. semilunaris posterior. Die laterale Fläche des Ramus zeigt in ihrer Mitte ein kleines *Tuberculum*, im übrigen ist sie eben und glatt; die mediale Fläche wird durch eine von der Mitte der Incisura maxillae inferioris posterior zur Mitte des Corpus verlaufende längliche Erhabenheit in zwei seichte Gruben geschieden.

Kiefergelenk.

Das Kiefergelenk ist ein kombiniertes Gelenk, und alle Bewegungen erfolgen beim Kaninchen in dem links- und rechtsseitigen Gelenke gleichzeitig und gleichmäßig. Der untere Teil jedes Gelenkes besteht aus dem Processus condyloideus des Unterkiefers, der von beiden Seiten her flach zusammengedrückt, zugleich birnförmig ist. Die größte Achse desselben erstreckt sich von hinten nach vorn, seine größte Breite und sein kolbiges Ende zeigt der Gelenkkopf am vorderen Rande. Zwischen derselben und der Fossa mandibularis oss. temporum liegt ein bikonkaver Zwischenknorpel: *Fibrocartilago interarticularis*. Seine untere Fläche repräsentiert annähernd einen Teil einer Hohlkugel, seine obere hat eine fast ohrförmige Gestalt. Der vordere Rand ist mit größerem Radius beschrieben als der hintere; beide Ränder springen hervor, so daß die obere Fläche des Knorpels in der Richtung von hinten nach vorn konkav gekrümmt erscheint; von links nach rechts dagegen ist sie konvex. Die Fossa mandibularis oss. temporum ist an ihrer lateralen Seite in der Richtung von

hinten nach vorn schmaler als an ihrer medialen; sie ist ebenfalls in doppelter Richtung gekrümmt, entsprechend dem Zwischenknorpel, wie bei einem Sattelgelenke; doch sind die Krümmungen flacher und weniger ausgeprägt. Von vorn nach hinten ist sie konvex, von links nach rechts ist sie konkav. Das Gelenk wird von einer straffen Faserkapsel umgeben; besondere Verstärkungsbänder sind nicht vorhanden.

Da der Gelenkkopf annähernd als einem Cylinder von beträchtlichem Durchmesser und geringer Höhe angehörend betrachtet werden kann, so ergiebt sich für die Öffnungs- und Schließungsbewegung ein nicht unbeträchtlicher Umfang. Die mögliche Öffnungsweite des Mundes beträgt bei großen Tieren mehr als 2 cm Distanz der großen Schneidezähne. Diese Bewegung erfolgt um eine horizontal und transversal gelegene Achse vorzugsweise zwischen Gelenkkopf und Zwischenknorpel. Einseitiges Vorschieben des Unterkiefers kommt nicht vor; das Vor- und Rückwärtsrutschen geschieht hauptsächlich durch Bewegung des Zwischenknorpels von vorn nach hinten. Annähernd können die Fossae mandibulares als parallele Rinnen betrachtet werden, deren Boden ziemlich eben ist; in demselben bewegt sich der Unterkiefer nebst Zwischenknorpel, ähnlich wie ein Schlitten, vor- und rückwärts mit einer Genauigkeit, für welche die dachförmige Abnutzung der Backenzähne als das sprechendste Zeugnis angesehen wird. Seitenbewegung findet im wesentlichen nicht statt (S. 3), doch ist auf die Möglichkeit einer Seitenbewegung im Gegensatz zu anderen Nagern besonderes Gewicht gelegt worden (*102*). — Der Zwischenknorpel enthält hyalinen Knorpel und feste Bindegewebsmassen.

Os hyoideum, Zungenbein.

Am Zungenbein unterscheidet man einen Körper und zwei Paar seitliche Hörner.

Das *Corpus* ist keilförmig, mit einer oberen, unteren, hinteren und zwei lateralen Flächen. Die obere Fläche zeigt in ihrer Mitte eine ebenfalls keilförmige, nach vorn spitz zulaufende Vertiefung: sie hat die Form eines gleichschenkligen Dreieckes. Die untere Fläche würde dieselbe Form haben, wenn nicht durch den etwas stumpfen Zusammenfluß der Seitenflächen der Scheitel des Dreieckes abgetragen erschiene; sie geht ohne scharfe Abgrenzung in die hintere leicht nach vorn konkave Fläche über. Die beiden rauhen lateralen Flächen vereinigen sich unter spitzem Winkel, jedoch ohne scharfe Kante.

Cornua majora und *Cornua minora*. Die vier Hörner, von denen die oberen die kleineren sind, artikulieren mittels flacher Gelenkflächen mit dem Körper. Die Verbindungen, welche Amphiarthrosen darstellen, werden durch Kapselbänder befestigt. Die *Cornua minora* treten zum Körper dort, wo sein hinterer und vorderer Rand mit dem lateralen der lateralen Flächen zusammenstoßen. Unmittelbar unter dieser Verbindung befindet sich die Artikulation der *Cornua majora*, die etwas nach abwärts gerichtet sind. Dieselben sind ungefähr doppelt so groß, wie die kleinen Hörner, und etwas winklig gebogen.

Wirbelsäule.

Die Wirbelsäule besteht aus 43 Knochen (S. 36) oder 46 Wirbeln und zerfällt in fünf verschiedene Abteilungen: Halsteil (7 Wirbel), Rückenteil (12), Lendenteil (7), Kreuzteil (4), Schwanzteil (16).

Halsteil der Wirbelsäule.

Vertebrae cervicales. Der Halsteil setzt sich aus den sieben Halswirbeln zusammen, welche untereinander durch Gelenke und Synchondrosen in Verbindung stehen. Der erste Halswirbel artikuliert mit den Processus condyloidei oss. occipitis; der letzte verbindet sich mit dem ersten Rückenwirbel. Die beiden obersten oder Drehwirbel, Atlas und Epistropheus, zeichnen sich vor den übrigen durch besondere Eigentümlichkeiten aus. Vorzüglich ist es der Atlas, welcher in seiner Form sehr bedeutende Abweichungen von den übrigen Halswirbeln zeigt.

Atlas. Der Atlas hat die Form eines Siegelringes und zwar liegt der das Siegel darstellende Teil desselben an der hinteren Seite. Der vordere Teil des Ringes ist somit weniger hoch und dick als der hintere. In der Mitte desselben ist ein deutliches *Tuberculum anterius* (Fig. 52 *Ta*), welches nach unten gerichtet der Vorderfläche des Epistropheus aufliegt. An der hinteren Seite ist eine überknorpelte Rinne, in welche sich der Processus odontoideus des Epistropheus hineinlegt. Der untere, sowie der obere Rand des vorderen Teiles sind konkav; das Tuberculum anterius teilt den unteren Rand in zwei Hälften.

Fig. 52.

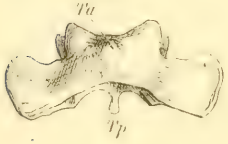

Atlas, von hinten. *Ta* Tuberculum anterius. *Tp* Tuberculum posterius.

Zwischen dem vorderen dünnen Teile des Atlas und dem hinteren liegen die dickeren Seitenteile: *Massae laterales*, welche lateralwärts in die breiten, mit ihren Flächen fast vertikal stehenden *Processus transversi* sich ausziehen. Medianwärts von ihnen und oberhalb liegen die Gelenkflächen: *Fossae articulares superiores* s. Cavitates glenoideae für das Hinterhauptsbein. Dieselben liegen in sagittaler Richtung, sind konkav, von retortenförmiger Gestalt, vorn und hinten emporsteigend, das hintere Ende etwas lateralwärts gedreht. Die Wurzel des Processus transversus ist durchbohrt von dem *Foramen transversarium*. Oberhalb und medianwärts von dem letzteren, zwischen der Fossa articularis für den Processus condyloideus oss. occipitis und dem hinteren Teile des Atlas findet sich das *Foramen obliquum*.

Medianwärts und vorn vom unteren Teil der Processus transversi befinden sich zwei birnförmige, leicht konkave Gelenkflächen, *Fossae articulares inferiores*, zur Artikulation für den Epistropheus: ihr spitzeres Ende sieht nach vorn, ihre Fläche ist nach unten, etwas nach hinten und medianwärts gekehrt.

Der hintere Teil des Atlas unterscheidet sich vom vorderen durch bedeutendere Höhe. Der untere Rand setzt sich unmittelbar in die Querfortsätze fort, der obere liegt über ihnen und zeigt in der Mitte ein kleines *Tuberculum posterius* (Fig. 52 *Tp*). Beide Ränder sind konkav, aber schwächer als der vordere.

Varietät. Das Tuberculum posterius fehlt häufig beim wilden Kaninchen, ist beim Widderkaninchen stärker entwickelt und mehrfach eingekerbt (*8*).

Epistropheus. Der Epistropheus hat eine von der des Atlas sehr abweichende Form, steht dem letzteren an Breite bedeutend nach, übertrifft denselben dagegen an Länge. Sein ziemlich langer, aber nicht sehr dicker Körper trägt in seiner oberen Mitte den *Processus odontoideus*, Zahnfortsatz, welcher an seiner vorderen Seite überknorpelt und konvex erscheint. Nach unten und neben dem Zahnfortsatz liegen zwei überknorpelte Gelenkflächen, *Fossae articulares superiores*, zur Verbindung mit den unteren des Atlas. Der vordere Rand einer jeden Gelenkfläche setzt sich ununterbrochen in die Vorderfläche des Processus odontoideus fort. Ihre Form ist die eines rechtwinkligen Dreieckes mit abgerundeten Winkeln, dessen Hypotenuse einen schwach nach hinten konkaven Bogen beschreibt.

Die untere, zur Verbindung mit dem dritten Halswirbel dienende Fläche des Körpers ist oval, etwas nach vorn und oben gerichtet und rauh. Unmittelbar an die beiden Gelenkflächen für den Atlas schließen sich zu beiden Seiten des Körpers die *Processus transversi*. Ihr vorderer Rand ist scharf markiert, verläuft ununterbrochen bis zur Basis des Processus odontoideus und geht daselbst in abgerundetem Bogen in den der anderen Seite über, zugleich den vorderen Rand der Gelenkflächen bildend. Dieser Rand läuft nach unten in einen vom Körper sich abgrenzenden Fortsatz aus. Die Processus transversi nehmen die ganze Seitenfläche des Körpers ein, dokumentieren sich aber als Querfortsätze eigentlich nur dadurch, daß sie in vertikaler Richtung durchbohrt sind, indem sie ohne Abgrenzung in die Seitenteile des Bogens übergehen, an deren hinterem unteren Rande sich zwei vertikal gestellte, etwas lateralwärts gerichtete, ebene Gelenkflächen befinden. Besonders auffällig am Epistropheus ist der *Processus spinosus*, welcher sehr entwickelt ist und nach oben und unten über das Niveau der Seitenteile sich erhebt, oben fast bis zur Höhe des Processus odontoideus. Der Processus spinosus ist ungeteilt.

Dritter bis siebenter Halswirbel. Rücksichtlich der übrigen fünf Halswirbel ist Folgendes zu erwähnen. Ihre Höhe nimmt von oben nach unten ab, die der Körper nach unten zu weniger als die der Bogen; ihre Breite nimmt zu. Die *Processus transversi* springen je weiter nach unten um so stärker lateralwärts vor; sie sind sämmtlich durchbohrt von einem *Foramen transversarium*. Die Gelenkfortsätze, *Processus obliqui superiores* et *inferiores*, je zwei an jedem Wirbel, haben eine fast vertikale Stellung, die oberen sehen nach hinten, die unteren nach vorn. Die *Processus spinosi* sind weniger stark ausgeprägt, es sind von oben nach unten verlaufende Riffe. Nur der des letzten Halswirbels ähnelt denjenigen der Rückenwirbel und hat fast horizontale Richtung. Die Halswirbel in ihrer Gesammtheit bilden einen nach vorn konvexen Bogen.

Rückenteil.

Vertebrae dorsales. Der Rückenteil oder Brustteil der Wirbelsäule besteht aus zwölf in einem nach hinten konvexen Bogen sich aneinanderreihenden Rückenwirbeln. Der oberste Rückenwirbel gleicht hinsichtlich seiner Höhe dem letzten Halswirbel. Nach abwärts nehmen die Rückenwirbel an Höhe zu, an Breite ab. Ihre Körper sind größer als die der Halswirbel. Auffallend verschieden sind ihre *Processus spinosi* oder Dornfortsätze von denen der übrigen Wirbel; dieselben nehmen vom ersten bis dritten Wirbel an Länge zu und sind bis dahin rundlich und spitz; von da nimmt ihre Größe allmählich wieder ab und sie verbreitern sich in sagittaler Richtung. Die ersten drei nur am Anfang und Ende, die übrigen in ihrer ganzen Ausdehnung, um so mehr, je weiter nach unten sie liegen, jedoch so, daß Anfang und Ende immer noch breiter sind, als das Mittelstück. Die Processus spinosi sind schwach nach abwärts geneigt und haben meistens eine zwischen der vertikalen und horizontalen ungefähr die Mitte haltende Richtung. Vom sechsten bis zehnten wird ihre Zunahme an Stärke besonders merklich, der elfte zeichnet sich durch horizontale Stellung aus, von da ab wenden sie sich umgekehrt nach aufwärts. Von den beschriebenen Richtungen ihrer Achsen abgesehen, biegen sich die Spitzen der neun unteren etwas nach oben um, um so mehr, je weiter nach unten man kommt.

Der neutrale Punkt, in welchem abwärtsgeneigte in aufwärtsgeneigte Processus spinosi übergehen, liegt zwischen 10. und 11. Rückenwirbel. Den elften Rückenwirbel hat man deshalb als antiklinischen (*102* oder diaphragmatischen (*105*) bezeichnet. Derselbe sollte die Grenze zwischen Rücken- und Lendenwirbelsäule bezeichnen, unter Vernachlässigung der Rippen (*104*); er ist im allgemeinen der kleinste Rückenwirbel, hat auch kleinere Processus transversi.

Jeder Rückenwirbel hat vier *Processus obliqui* oder Gelenkfortsätze zur Verbindung mit dem oberen und dem folgenden Wirbel. Dieselben haben eine vertikale Stellung, von der nur die unteren in etwas abweichen. An den vier unteren Rückenwirbeln bilden die oberen Gelenkfortsätze den oberen Ursprungsteil der Processus mamillares.

Die *Processus transversi* der Rückenwirbel sind weniger entwickelt als die der Lenden- und Halswirbel, sie nehmen von oben nach unten an Stärke ab. Gegen ihr freies Ende hin besitzen sie eine Gelenkfläche zur Aufnahme des Rippenköpfchens. Zwischen ihnen und den Processus obliqui ist oben und unten ein Ausschnitt, wodurch die *Foramina intervertebralia* gebildet werden, dieselben sind an den Rückenwirbeln kleiner und rundlicher als an Hals- und Lendenwirbeln.

Am hinteren lateralen Rande der Processus transversi findet sich jederseits ein kleiner nach hinten gerichteter Höcker: *Processus accessorius*. Derselbe ist am ersten Rückenwirbel am flachsten und nimmt bei jedem folgenden ein wenig an Größe zu. Am fünften bis siebenten läuft derselbe nach unten in eine flache Leiste aus. Am achten Rückenwirbel ist eine homologe, schräg von oben nach unten und lateralwärts verlaufende Leiste vorhanden; an dem oberen Ende ragt der Processus transversus accessorius, am unteren Ende der

Processus mamillaris nach hinten. An den folgenden Rückenwirbeln nehmen die nach hinten gerichteten Processus mamillares rasch an Länge zu und entfernen sich weiter von den nach unten gelegenen Processus accessorii; am zwölften Rückenwirbel sind die Processus mamillares länger als der Processus spinosus, neben welchem sie nach hinten hervorragen.

Am oberen und unteren Ende der Seitenränder der Körper sind zwei kleine Gelenkflächen vorhanden, die mit der nächst unteren oder oberen des folgenden Wirbels zur *Fossa articularis* für die Rippenköpfchen sich vereinigen. Sie liegt relativ zum Menschen am Wirbelkörper nach vorn gerückt (*818*). Der letzte Rückenwirbel hat nur am oberen Teil eine solche Gelenkfläche.

Lendenteil.

Vertebrae lumbales. Der Lendenteil zählt sieben Lendenwirbel, die den Rückenwirbeln sich anreihend einen nach vorn etwas konvexen Bogen bilden. Sie zeichnen sich vor den übrigen besonders durch ihre Höhe und Stärke aus, welche letztere nach unten zu stets wächst.

Merkwürdig sind ihre *Processus transversi* (Fig. 53 *tr*), deren sehr bedeutende Länge bis zum sechsten Wirbel zu- und von da wieder abnimmt. Sie entspringen nahe dem oberen Ende des zugehörigen Lendenwirbels, sind lateralwärts nach oben und vorn gerichtet, breit, mit vorderer und hinterer Fläche. Der mittlere Teil ist am schmalsten. Das freie Ende ist senkrecht abgeschnitten, trägt einen gleichseitig dreieckigen dünneren Fortsatz: *Processus triangularis* (Fig. 53 *t*, dessen Spitze nach oben gerichtet ist, während der vordere und hintere leicht konkave Schenkel in das Mittelstück übergeht.

Der Processus triangularis ist in der Jugend ein selbständiges Knochenstück (*105*) und wird daher als Rudiment einer Rippe gedeutet.

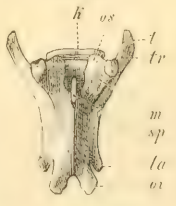

Fig. 53.

Lendenwirbel, von hinten. *k* Knochenplatte in der Fibrocartilago intervertebralis. *os* Processus obliquus superior. *t* Processus triangularis. *tr* Processus transversus. *m* Processus mamillaris. *sp* Processus spinosus. *ia* Processus accessorius. *oi* Processus obliquus inferior.

Der Processus transversus des untersten Lendenwirbels ist grätenförmig und endet in einen Knopf. Die Foramina intervertebralia sind birnförmig und groß, der spitzere Teil liegt nach oben. Die *Processus obliqui* (Fig. 53 *os* u. *oi*) haben eine fast vertikale Richtung, im unteren Teile genauer wie im oberen. Die *Processus spinosi* (Fig. 53 *sp*) sind sehr breit, haben zwei seitliche Flächen, sind spitzwinklig zur Wirbelsäule nach aufwärts gerichtet und stellen Dreiecke dar mit abgerundetem Scheitel. Die Scheitel der unteren zeichnen sich besonders durch ihre größere Rauhigkeit und Breite aus; außerdem nimmt die Länge der Processus spinosi nach unten hin zu. Zu beiden Seiten oberhalb jedes Processus spinosus erheben sich die kräftigen und breiten *Processus mamillares* (Fig. 53 *m*), deren Richtung sich aber mehr der horizontalen nähert; ihre Spitze ist besonders rauh und dick. Vom unteren Ende ihrer Basis zieht sich eine rauhe Leiste nach abwärts, welche die seitlichen Bogenhälften in zwei Abschnitte teilt. An den beiden ersten und dem letzten Len-

denwirbel ist sie jedoch nur angedeutet; am ersten bis fünften läuft sie nach unten in den am unteren Ende des Wirbels abwärts gelegenen *Processus accessorius* (Fig. 53 *ta*, S. 107) aus. Diese Leisten repräsentieren letzteren Processus an den untersten Lendenwirbeln. Die Processus mamillares der unteren Rücken- und sämmtlicher Lendenwirbel, sowie die Processus accessorii der Rücken- und oberen fünf Lendenwirbel bilden jederseits zwei nach oben konvergierende schwach gebogene Linien. In der Mitte der Vorderfläche der Körper der drei ersten Lendenwirbel finden sich drei *Processus spinosi anteriores*, Hämapophysen, welche nach oben gerichtet sind. Der Processus spinosus anterior des zweiten Lendenwirbels übertrifft an Größe den des ersten und letzterer den des dritten Lendenwirbels. Die Processus spinosi anteriores sitzen am oberen Teile des Körpers, sie setzen sich nach abwärts in eine rauhe Crista fort, welche die Vorderfläche der Körper in zwei Hälften teilt. Diese Crista findet sich auch an allen übrigen Lendenwirbeln.

Varietät. Sowohl beim wilden Kaninchen (von Porto Santo) als beim Widderkaninchen wurden einmal acht Lendenwirbel beobachtet (*8*). Der erste Lendenwirbel trägt anstatt der Processus transversi zwei dreizehnte Rippen von derselben Länge wie die zwölften. — Bei einem alten französischen Kaninchen artikulierte der rechte Processus transversus des siebenten Lendenwirbels durch eine gesonderte Amphiarthrose mit dem Os ilium. Oberhalb der Gelenkfläche ragt ein kurzer, spitzer, knöchern vereinigter Processus triangularis nach oben. Auch linkerseits ist der knöchern vereinigte Processus triangularis sehr spitz.

Die Processus spinosi anteriores finden sich unter den Nagern, z. B. noch beim Hasen, der sie in derselben Anordnung besitzt wie das Kaninchen; auch beim Aguti kommen sie vor, und vielfach bei niederen Wirbeltieren. Bei Lepus wurden sie von Coiter (1566) entdeckt. Auch das Tuberculum anterius des Atlas repräsentiert eine homologe Hämapophyse (*59*, S. 66). Über die richtige Deutung der Processus transversi bei Lepus borealis vergl. *106*.

Kreuzteil.

Vertebrae sacrales. Der Kreuzteil, Sakralteil oder das *Os sacrum* (Fig. 54) besteht aus vier untereinander knöchern verbundenen Kreuzbein- oder Sakralwirbeln. Es ist nach hinten gewölbt und nach innen ausgehöhlt.

Fig. 51.

Os sacrum, von vorn; aus vier Sakralwirbeln bestehend. *Po* Processus obliquus superior des ersten Sakralwirbels. *Fs* Foramen sacrale primum.

Mit seinem breitesten obersten Teile oder ersten Wirbel verbindet es sich unter stumpfem Winkel mit dem letzten Lendenwirbel; der Scheitel des Winkels springt in das Becken vor und bildet das *Promontorium*. Das Kreuzbein ist zwischen die beiden Darmbeinschaufeln wie ein Keil hineingetrieben, und zwar so tief, daß sie fast ganz oberhalb desselben liegen. Die Superficies auricularis liegt am Übergange der Schaufel in das Corpus oss. ilium. Man

kann die Form des Kreuzbeines auch mit einer mit der Basis nach aufwärts gekehrten Pyramide vergleichen.

An der vorderen Fläche des Kreuzbeines zieht sich von der Basis bis zur Spitze eine Leiste hinab, welche die Fläche in zwei Hälften teilt. Seitlich von derselben liegen allemal am unteren Ende des Sakralwirbels zwei Löcher, welche in den Wirbelkanal führen: *Foramina sacralia anteriora* (Fig. 54 *Fs*).

An der konvexen hinteren Fläche treten besonders die *Processus spinosi* hervor, welche gut entwickelt sind. Sie sind kurz, aber breit und kräftig, ihr freies Ende ist rauh und wulstig; ihre Stellung fast horizontal. An Größe nehmen sie nach unten hin ab. Zu beiden Seiten ziehen sich zwei Reihen von Höckern herunter, welche sich durch ihre Lage als Repräsentanten der Processus mamillares und der Gelenkfortsätze zu erkennen geben: *Processus mamillares spurii* und *Processus obliqui spurii* Fig. 54 *Po*). Die oberen Gelenkfortsätze des ersten Kreuzbeinwirbels sind vollkommen ausgebildet, wie es die Verbindung mit den Lendenwirbeln erheischt; ebenso die unteren des letzten. Auf der hinteren Fläche finden sich zwischen den Processus spinosi drei *Foramina sacralia posteriora media*: außerdem unter dem obersten und dicht über den drei unteren Processus obliqui spurii jederseits vier enge *Foramina sacralia posteriora lateralia*. Der erste Kreuzbeinwirbel, welcher die Verbindung mit dem letzten Lendenwirbel und den Hüftbeinen herstellt, übertrifft alle anderen bedeutend an Größe; besonders seine Seitenteile sind stark entwickelt. Dieselben tragen die hufeisenförmigen Gelenkflächen: *Superficies auriculares*, zur Verbindung mit dem Os ilium (s. Becken, Iliosakralgelenk). Die Seitenteile gehen mit medianwärts konvexen Bogen in die Seiten des unter ihnen liegenden Teiles über, welcher je mehr nach abwärts, um so schmaler und spitzer wird, um sich endlich beweglich durch eine Synchondrose mit den Schwanzwirbeln zu verbinden.

Schwanzteil.

Vertebrae coccygeae. Der Schwanzteil besteht aus sechzehn vollkommen beweglich miteinander verbundenen Schwanzwirbeln. Der Umfang der Schwanzwirbel nimmt bis zum dritten zu, von da aber allmählich wieder ab. Gegen das Ende hin werden sie immer länger und schmaler, verlieren alle Charaktere eines Wirbels und stellen kleine solide zylindrische Knochen mit verdickten Enden dar; nur der letzte, kürzeste, ist nach seinem distalen Ende hin zugespitzt, und hat nahe der Spitze gewöhnlich eine Einkerbung, welche das Vorhandensein eines knopfförmigen, rudimentären siebzehnten Schwanzwirbels anzeigt. Bis zum siebenten Schwanzwirbel ist die Wirbelnatur noch ziemlich deutlich ausgesprochen: Körper, Processus transversi, obliqui resp. mamillares, spinosi sind vorhanden. Die Processus transversi sind breit und dünn und nehmen den größten Teil des Seitenrandes der Wirbel ein; die Processus spinosi nehmen an Größe von oben nach unten rasch ab.

Der *Canalis vertebralis*, Wirbelkanal, erstreckt sich bis in das obere Ende des siebenten Schwanzwirbels. Die Gesammtheit der Schwanzwirbel bildet einen sehr stark nach unten konvexen Bogen.

Die sehr verschiedenen Angaben (S. 18) über die Anzahl der Schwanzwirbel beruhen einerseits auf Übersehen des letzten Schwanzwirbels, andererseits auf dem Hinzurechnen des vierten oder der letzten beiden Kreuzbeinwirbel. Varietäten, z. B. 19 Schwanzwirbel, sind selten, auch das wilde Kaninchen hat 16 (eigentlich 17) Schwanzwirbel, der Hase nur 15.

Ligamente der Wirbelsäule.

Ligamentum longitudinale anterius. Dieses Band nimmt seinen Anfang am Tuberculum anterius atlantis, läuft in der Mittellinie der Wirbelsäule an der Vorderfläche der Wirbelkörper herunter und stellt einen dünnen schmalen Streifen dar, welcher besonders den Wirbelsynchondrosen fest anhaftet. Am bedeutendsten entwickelt ist es in den Zwischenräumen der Processus spinosi anteriores, welche es ausfüllt und hier auf diese Art den Ligamenta interspinalia auf der Rückenseite homolog wird. Nach abwärts wird es dann immer schmaler und verschwindet endlich an den letzten Schwanzwirbeln.

Ligamentum longitudinale posterius. Homolog dem vorhergehenden findet sich dieses Band an der hinteren Fläche der Wirbelkörper im Wirbelkanal: es beginnt am Epistropheus und bildet die Fortsetzung der das Ligamentum cruciatum bedeckenden fibrösen Membran, welche von der vorderen Peripherie des Foramen magnum bis auf die hintere Fläche des Körpers des Epistropheus sich erstreckt; es ist straff gespannt und haftet besonders den Zwischenscheiben der Wirbel fest an; sein Ende findet es im Innern des Os sacrum.

Fibrocartilagines intervertebrales. Die Wirbelkörper werden miteinander verbunden durch die Zwischenwirbelscheiben, Fibrocartilagines intervertebrales. Ihre Form ist wie die der oberen oder unteren Fläche der Wirbelkörper, d. h. oval, nach vorn abgerundet konvex, nach hinten mit einer leichten Konkavität. Sie bestehen aus Bindegewebe und elastischen Fasern mit eingestreuten Knorpelzellen, die aber nur in geringer Menge vorhanden sind, nach dem Zentrum hin sich finden, und einem Gallertkern, Nucleus gelatinosus, welcher dem hinteren Rande näher liegt als dem vorderen. Die Fasern, welche den Kern umgeben, sind teils konzentrisch, teils senkrecht angeordnet, woraus der wechselnde optische Eindruck bei wechselnder Beleuchtung resultiert.

Die Zwischenscheiben nehmen von oben nach unten an Dicke zu und die der Lendenwirbel zeigen eine bedeutende Höhe; die obere und untere Fläche, welche mit den nächsten Wirbeln zusammenstößt, besteht aus je einer mit Gruben und Leisten versehenen Knochenplatte (Fig. 53 *k*, S. 107), welche letzteren genau in die anliegenden Flächen des Wirbelkörpers passen (*107*). Sogar zwischen den letzen Schwanzwirbeln sind Rudimente dieser Knochenplatten noch nachzuweisen. Auch das freie Ende des letzten (siebzehnten) Schwanzwirbels ist von hyalinem Knorpel überkleidet.

Ligamenta flava finden sich am hinteren Teile der Wirbelbogen, dieselben füllen die zwischen je zwei Bogen bleibenden Zwischenräume aus. Die Bänder entspringen beiderseits vom unteren Teil der Vorderfläche der Wirbelbogen, verlaufen abwärts und medianwärts zum oberen Teil der nächstun-

teren Wirbelbogen und vereinigen sich in der Medianlinie. Sie haben eine gelbe Farbe und bestehen ganz aus elastischen Fasern.

Ligamenta interspinalia und *intertransversaria* sind fibröse Bänder, welche die Zwischenräume der Processus spinosi und transversi ausfüllen, und deren Entwickelung mit der Entwickelung jener Fortsätze gleichen Schritt hält.

Ligamentum apicum s. supraspinale besteht aus festen Strängen des dorsalen Randes der Ligamenta interspinalia und setzt sich über die Processus spinosi der Lenden- und Rückenwirbel fort.

Ligamentum nuchae bildet die Fortsetzung des Ligamentum apicum an den Halswirbeln, stellt eine in der Medianebene zwischen den Nackenmuskeln gelegene Bindegewebs-Scheidewand dar, und heftet sich an die Protuberantia occipitalis externa. An den Processus obliqui superiores und inferiores finden sich zur Befestigung derselben Kapselbänder.

Ligamente zwischen Os occipitis, Atlas und Epistropheus.

Ligamenta obturatoria atlantis anterius und *posterius*. Zwischen vorderem und hinterem Halbring des Atlas und der vorderen und hinteren Peripherie des Foramen magnum bleiben Lücken, welche durch die genannten fibrösen Membranen verschlossen werden. Um die Gelenkverbindungen der beiden Knochen finden sich fibröse Kapseln.

Ligamentum cruciatum. Der Atlas und Epistropheus besitzt noch einen besonderen näher zu berücksichtigenden Bandapparat. Das genannte Ligament verbindet beide Seitenteile des Atlas, indem es den Processus odontoideus des Epistropheus überbrückt; von der Mitte dieser Brücke geht ein Fortsatz zum vorderen Umfange des Foramen magnum; ein anderer nach abwärts zum Körper des Epistropheus.

Am Processus odontoideus des Epistropheus finden sich dann noch drei nach aufwärts gehende Bänder, ein mediales und zwei laterale. Das mediale oder *Ligamentum suspensorium dentis* geht von der Spitze des Zahnfortsatzes zum vorderen Rande des Foramen magnum.

Die lateralen *Ligamenta alaria* erstrecken sich von den Seiten der Spitze des Processus odontoideus zur medialen Fläche der Processus condyloidei oss. occipitis.

Außer den genannten Ligamenten finden sich an der Wirbelsäule nur noch Kapselbänder, welche die früher beschriebenen Gelenke umgeben.

Ligamente des Schwanzes.

Ligamentum longitudinale anterius bildet die allmählich nach unten sich verlierende Fortsetzung des Ligamentum longitudinale anterius der Wirbelsäule.

Ligamentum apicum caudae bildet die Fortsetzung der Ligamenta interspinalia und des Lig. apicum und ist verhältnismäßig stark entwickelt. Seine je zwei Schwanzwirbel verbindenden Fasern sind als Ligamenta dorsalia caudae zu bezeichnen.

Fibrocartilagines intervertebrales sind flach ausgebreitete Bandmassen, welche die oberen und unteren Flächen von je zwei benachbarten Schwanzwirbeln miteinander verbinden; vergl. S. 110.

Gelenkverbindungen der Wirbel.

Kopfgelenke.

Erstes Kopfgelenk. Die Gelenkflächen der Massae laterales des Atlas und der Processus condyloidei oss. occipitis bilden zusammen einen Ginglymus, in welchem nur Bewegung um eine transversale Achse möglich ist. Der Bewegungsumfang (Neigung des Kopfes nach vorn) beträgt fast 90°.

Zweites Kopfgelenk. Der Processus odontoideus des zweiten Halswirbels dreht sich zwischen dem transversalen Teil des Ligamentum cruciatum und dem vorderen Teil des Atlas um eine vertikale Achse. Dieselbe bildet zugleich die Achse eines Kegels, von dessen Mantel sehr kleine Stücke durch die beiden Gelenke zwischen den Processus obliqui des ersten und zweiten Halswirbels realisiert sind.

Wirbelgelenke.

Die Bewegungsachse der Wirbelsäule verbindet die Gallertkerne der Fibrocartilagines intervertebrales mit einander. Alle Bewegungen erfolgen durch Beugungen und Torsion der genannten Linie. Die Bewegungen sind seitliche, nach vorn oder hinten; stets ist eine geringe Torsion mit den Beugungen verbunden und umgekehrt. Die Gelenke zwischen den Processus obliqui der benachbarten Wirbel sind Amphiarthrosen und gestatten durch Verschiebung benachbarter Wirbel gegeneinander die geschilderten Bewegungen. Bei der fast senkrechten Stellung der Gelenkflächen ist übrigens die Torsion, sowie die seitliche Beugung zwischen je zwei Wirbeln beim Kaninchen außerordentlich unbedeutend, und die Beugung nach hinten, resp. vorn ist in etwas ausgedehnterem Maße an den Hals- und Lendenwirbeln, nicht aber an den Rückenwirbeln möglich.

An dem Schwanzteil sind sämmtliche Bewegungen in ausgedehntem Maße ausführbar — namentlich die Beugung dorsalwärts — nicht aber die Beugung ventralwärts. Die Hemmungen für letztere bilden die starken Ligamenta dorsalia caudae.

Thorax.

Costae, Rippen.

Das Kaninchen besitzt zwölf Paar Rippen, welche zum größten Teil die Wirbelsäule mit dem Brustbein in Verbindung setzen. Sie sind seitlich komprimiert mit lateraler und medialer Fläche, mit Ausnahme der ersten Rippe, welche eine obere und untere Fläche besitzt. Ihre Größe nimmt bis zur siebenten

Rippe (inkl.) zu, von da an wieder ab. Die Breite der Rippen ist bis zur neunten sehr wenig different, die drei unteren werden schmaler und äußerlich konvexer. Die Neigung der Rippen nach abwärts nimmt von oben nach unten zu; der Winkel, den die Rippenknorpel mit dem knöchernen Teile bilden, wird in gleichem Verhältnis kleiner. An allen Rippen ist eine Flächentorsion um die sagittale Achse bemerkbar. Die lateralen Flächen sind konvex, die medialen konkav; der obere Rand scharf, der untere zu einem flachen Sulcus ausgehöhlt, welcher aber nach vorn zu verstreicht. Das Kaninchen besitzt sieben wahre und fünf falsche Rippen. Die Knorpel der siebenten, achten und neunten Rippe vereinigen sich zu einem gemeinsamen, dessen Ansatz unten besprochen wird (S. 114). Die kurzen Knorpel der zehnten, elften und zwölften Rippe endigen frei. Die knöchernen Teile der Rippen stellen Bogensegmente von Kreisen dar, welche je weiter nach abwärts im allgemeinen mit um so größerem Radius beschrieben sind; nur für die zehnte und elfte Rippe wird letzterer wieder kleiner. Ihr hinterer Teil tritt mit der Wirbelsäule in Verbindung, und zwar auf doppelte Weise. Das äußerste Ende oder das rundlich überknorpelte *Capitulum costae* legt sich in die Gelenkflächen, die als Fossae articulares bereits beschrieben wurden. Das Capitulum costae sitzt auf einem rundlichen Halse, *Collum costae*, welcher vom breiteren Mittelstück durch den Rippenhöcker, *Tuberculum costae*, abgegrenzt wird. Dieses Tuberculum costae setzt sich durch eine kleine ebene Gelenkfläche mit dem Processus transversus in Verbindung. Bei den beiden letzten Rippen findet dieses Verhältnis nicht statt. Die hintere laterale Partie des Tuberculum costae läuft an der zweiten bis achten Rippe in einen ziemlich spitzen, nach hinten und aufwärts gerichteten Fortsatz aus.

Sternum, Brustbein.

Das Brustbein besteht aus drei miteinander in beweglichem Zusammenhange stehenden Teilen: Manubrium, Corpus und Processus xiphoideus. Der Körper oder das Mittelstück zerfällt wieder in verschiedene Glieder. Das Sternum liegt in der Medianlinie der Wirbelsäule gegenüber und bildet die vordere Wand des Thorax, welcher nach oben sich zuspitzt und bedeutend an Umfang verliert. Die Richtung des Sternum ist daher keine vertikale, sondern es erscheint ein wenig geneigt, so daß seine Längsachse nach oben verlängert die Wirbelsäule unter spitzem Winkel in der Gegend der ersten Halswirbel schneiden würde; unten ragt es etwas nach vorn hervor.

Manubrium sterni. Dasselbe macht etwa ein Dritteil der Länge des Knochens aus und ragt mit seiner oberen Hälfte über die erste Rippe hervor. Es besitzt zwei seitliche und eine hintere Fläche. Die vordere Kante, in welcher die seitlichen Flächen zusammenstoßen, ist scharf.

An der Spitze des Manubrium geht sie in einen rundlichen Bogen über, welcher in die seitlichen Kanten auseinanderweicht, wodurch die hintere schmale Fläche entsteht. Etwas über der Mitte des Seitenrandes findet sich eine ovale Gelenkfläche zur beweglichen Verbindung mit dem Knorpel der ersten Rippe. Nach unten verbindet sich das Manubrium durch eine Synchon-

drose mit dem Corpus sterni. Unmittelbar über dieser Verbindung setzt sich der Knorpel der zweiten Rippe an.

Das *Corpus* oder Mittelstück des Sternum zeigt vier durch Synchondrosen beweglich mit einander verbundene Glieder, welche dreikantig sind, mit zwei seitlichen und einer hinteren Fläche; nach abwärts nehmen sie an Breite zu, an Länge ab. Die scharfe vordere Kante flacht sich nach unten mehr ab und ist am vierten Gliede kaum noch sichtbar. Die vordere Fläche der Glieder macht den Eindruck von zwei mit der längeren Kathete an einander gelegten rechtwinkligen Dreiecken. Im unteren Gliede sind die Katheten fast gleich.

Oberhalb der Verbindung von je zwei Gliedern und noch etwas an dieselbe setzt sich allemal ein Rippenknorpel jederseits beweglich an.

Processus xiphoideus. Das untere breite Ende des Körpers verbindet sich mit dem Processus xiphoideus, einem schmalen, schief nach rechts gewendeten Knochen, welcher durch Anlagerung von Knorpel eine breite rundliche Knorpelplatte darstellt. An seine Verbindung mit dem Endgliede des Körpers tritt der Knorpel der sechsten Rippe und an diesen sehr dicht angrenzend, beinahe damit verbunden, der gemeinsame Insertionsknorpel der siebenten, achten und neunten Rippe zum Sternum.

Der obere Teil des Processus xiphoideus besteht mikroskopisch aus hyalinem, der mittlere aus elastischem Knorpel, der untere aus Knorpel ohne Grundsubstanz (*608*, S. 137).

Ligamente der Rippen.

Ligamenta costovertebralia sind straffe Kapselbänder, welche vom Collum costae jeder Rippe zu den betreffenden Fossae articulares der Wirbelkörper sich erstrecken.

Ligamenta capituli costae sind runde Bänder, welche vom Capitulum jeder Rippe zur Fibrocartilago intervertebralis verlaufen, mit den vorigen zusammenhängend.

Beim Pferde, Rinde, Schweine, Hunde und der Katze verbinden sich die Ligg. capituli costae beider Seiten zu einem hinter den Wirbelkörpern verlaufenden *Ligamentum conjugale costarum* (*108*).

Ligamenta costotransversaria sind ebenfalls straffe Kapselbänder, welche von den Tubercula der zehn obersten Rippen zu den Processus transversarii der entsprechenden Wirbel verlaufen.

Ligamenta sternocostalia sind schwache Kapselbänder, welche die Rippenknorpel an das Sternum heften.

Gelenkverbindungen des Thorax.

Articulationes costovertebrales. Die Capitula sämmtlicher Rippen stehen mit den Fossae articulares der Wirbelkörper in Verbindung. Diese Gelenke sind an sich Arthrodieen: die Bewegung wird aber sehr beschränkt durch die folgenden Gelenke.

Articulationes costotransversariae. Die zehn oberen Rippen tragen an ihrem Tuberculum eine kleine Gelenkfläche zur Gelenkverbindung mit dem Processus transversus des zugehörigen Rückenwirbels. Diese Gelenke sind an sich Amphiarthrosen. Zusammen mit den Articulationes costovertebrales aber stellen sie Kegelgelenke dar. Die Achse des Kegels geht vom Capitulum aus durch das mediale Ende jeder Rippe in der Richtung von oben und hinten nach unten und vorn und zugleich stark lateralwärts. Je weiter nach unten, desto stärker sind die beschriebenen Bewegungsachsen abwärts geneigt. Vom Kegelmantel sind in den Articulationes costotransversariae nur sehr kleine Stücke realisiert.

Articulationes sternocostales. Die Knorpel der sieben oberen Rippen verbinden sich mit dem Brustbein durch ebensoviel Amphiarthrosen, indem sich die Knorpel der siebenten, achten und neunten Rippe, wie schon erwähnt, mit einander vereinigt haben. Indessen ist am siebenten Rippenknorpel statt eines Gelenkes häufig nur eine Synchondrose vorhanden (was auch beim wilden Kaninchen vorkommt).

Indem durch das Sternum die neun obersten Rippen beider Seiten mit einander verbunden werden, entsteht der knöcherne Brustkorb, *Thorax*, an dessen Aufbau sich noch die Rückenwirbel und die drei untersten Rippen beteiligen. Bewegungen sind im Brustkorbe nur möglich um die beschriebenen Bewegungsachsen der Rippen. Durch beiderseitige Kompensation der Komponenten, welche die einzelnen Rippen vermöge der Inspirationsmuskeln zugleich lateralwärts nach oben und etwas nach vorn führen würden, bleibt wesentlich nur die Bewegung nach oben übrig, welche das ganze Sternum mitmacht. Nach vorn und lateralwärts wird eine gleichzeitige geringe Bewegung durch die Torsionselastizität der Rippenknorpel ermöglicht.

Knochen der oberen Extremität.

Clavicula, Schlüsselbein.

Eine knöcherne oder durch Gelenke vermittelte Verbindung der oberen Extremität mit dem Rumpfe wird nicht durch die Schulterknochen hergestellt. Dieselbe wird nur durch Weichteile eingeleitet, nämlich durch Muskeln und Bänder. Statt der bei anderen Tieren durch die Articulatio sternoclavicularis vermittelten Rumpfverbindung der oberen Extremität findet sich nur ein ligamentöser Strang, welcher vom Sternum zur lateralen Seite des Humeruskopfes sich erstreckt. In diesem fibrösen Strange liegt die Clavicula als ein dünner, grätenförmiger, gleichsam nur der Anlage nach vorhandener Knochen eingebettet. Ihre Länge beträgt beiläufig ein Drittel derjenigen der Verbindung zwischen Sternum und Humerus. Die ligamentösen Verbindungen der beiden letzten Knochen mit dem Schlüsselbein werden als *Ligamenta sternoclaviculare* und *cleidohumerale* bezeichnet.

Scapula, Schulterblatt.

Die Scapula ist ein platter, breiter, etwas länglich nach dem Schultergelenk auslaufender Knochen von der Form eines rechtwinkligen Dreieckes mit abgerundetem rechten Winkel.

Nimmt man die Längsachse und die Ebene des Knochens in einer Sagittalebene gelegen an, so sieht die Hypotenuse des Dreieckes nach unten und vorn, die kleinere Kathete nach hinten und die größere nach oben.

Der untere vordere Rand bildet mit dem hinteren einen etwas abgerundeten spitzen Winkel: *Angulus inferior;* ersterer Rand ist breit, so daß man ein *Labium externum* und *Labium internum* an demselben unterscheiden kann. In einem nach aufwärts konvexen Bogen läuft dieser Rand mit dem oberen in das Collum scapulae aus. Der obere Rand ist schwach S-förmig gebogen, medianwärts konvex, lateralwärts konkav. Der hintere Rand verbindet in ziemlich stark konvexem Bogen den oberen und unteren Rand. Ein an den ersteren sich befestigender flacher Knorpel, *Cartilago scapulae*, Schulterblattsknorpel, aus hyaliner Grundsubstanz und Knorpelzellen bestehend, giebt den Flächen der Scapula eine noch größere Ausdehnung.

Das *Collum scapulae* ist dreikantig mit einer oberen, einer unteren, medialen und lateralen Kante; erstere aus der Fortsetzung des oberen Randes, letztere aus Abflachung des unteren hervorgehend. An der Spitze des Collum findet sich die *Cavitas glenoidea scapulae* für das Schultergelenk von der Form eines Dreieckes mit abgerundeten Winkeln. Kurz vor dem Scheitel des Dreieckes sieht man eine Einschnürung, so daß derselbe wie ein Fortsatz der Gelenkfläche sich ausnimmt. An und neben dem Scheitel zeigt sich eine kleine Hervorragung: *Tuberculum supraglenoidale.*

Medianwärts von diesem sieht man einen zweiten hakenförmigen Vorsprung medianwärts gewendet: *Processus coracoideus.*

Am unteren Ende des oberen Drittels des hinteren Randes erhebt sich von der lateralen Fläche der Scapula eine dreieckige Rauhigkeit, die aber bald zu einem scharfen Kamme wird, welcher von hinten unten nach oben und vorn verläuft, und die Scapula in zwei Abschnitte teilt: *Fossa supraspinata* und *Fossa infraspinata.* Dieser Kamm, *Spina scapulae*, hebt sich etwas vor dem Ursprunge des Collum scapulae von der Fläche ab und läuft mit medianwärts konvexem Bogen in einen dünnen platten Fortsatz aus, von dessen Spitze unter rechtem Winkel ein zweiter, *Processus hamatus*, abgeht. Das Ganze stellt das *Acromion* dar, welches in der Flucht des Collum scapulae verläuft, bis dahin, wo dasselbe in den Gelenkfortsatz übergeht. Unter dem Acromion her gelangt man aus der Fossa supraspinata in die Fossa infraspinata.

Die innere oder vordere der Thoraxwölbung anliegende Fläche des Schulterblattes ist konkav, die äußere oder hintere Fläche konvex. Nur in den verdickten Rändern enthält die Scapula spongiöse Substanz; im übrigen ist sie durchscheinend dünn. Die Scapula besitzt nur ein eigenes Band, *Ligamentum transversum scapulae*, welches den Ausschnitt zwischen vorderem Ende der Spina scapulae und dem Acromion ausfüllt.

Humerus, Oberarmbein.

Der Humerus ist ein röhrenförmiger Knochen mit verdickten Enden. Am oberen Ende sitzt der überknorpelte Gelenkkopf für das Schultergelenk. Derselbe stellt kein Kugelsegment dar. Durchschneidet man ihn in der Ebene der sagittalen und transversalen Achse, so erhält man keine Kreissegmente, sondern erkennt in der Peripherie eine Spirale.

Nach vorn geht der Gelenkkopf in zwei durch eine Furche, den *Sulcus intertubercularis*, getrennte Tubercula über, von denen das mediale das *Tuberculum minus* und das laterale das *Tuberculum majus* genannt wird.

Die Diaphyse oder das Mittelstück des Humerus erscheint im oberen Drittel von den Seiten her komprimiert, im mittleren ist sie fast zylindrisch, im unteren wie von vorn nach hinten zusammengedrückt. An der vorderen Seite des oberen Teils findet sich eine dreieckige Rauhigkeit, *Spina humeri*, welche durch den Zusammenfluß von zwei vom Tuberculum majus kommenden Cristae gebildet wird. Auch vom Tuberculum minus setzt sich eine Crista auf das Mittelstück fort.

Am unteren Ende des Humerus sitzt eine rollenartige, überknorpelte Gelenkfläche, *Trochlea humeri*, die einem in der transversalen Ebene liegenden Zylinder gleicht, an welchem eine leistenartige Hervorragung zu Tage tritt, wodurch die Gelenkrolle in einen lateralen kleineren und medialen größeren Abschnitt geteilt wird. An der hinteren und vorderen Seite sieht man über dem Gelenkfortsatz zwei Gruben, welche durch eine durchscheinende Knochenlamelle geschieden werden: *Fossa supratrochlearis anterior* und *Fossa supratrochlearis posterior*. Der Humerus weicht dadurch in zwei Schenkel auseinander, welche bogenförmig in die Trochlea übergehen. An der medialen Seite des Überganges ist ein deutlicher kleiner Fortsatz, *Condylus medialis*, an der lateralen bloß eine Rauhigkeit, *Condylus lateralis*, vorhanden.

Die Fossa supratrochlearis posterior ist bedeutend größer als die anterior, weil in sie das Olecranon eingreift.

Die Torsion des Humerus beträgt nur 90^0 (*809*), wenn sie beim Menschen auf 163^0—168^0 (beim Franzosen, *809* resp. beim Indogermanen, *40*, S. 43) anzunehmen ist.

Schultergelenk.

Das Schultergelenk ist eine Arthrodie. Die Gelenkverbindung des Humerus mit der Scapula stellt sich mittels einer fibrösen Kapsel her, welche durch ein von der Spitze und vorderen Seite des Gelenkpfannenrandes entspringendes Ligamentum capsulare, das sich an den Übergang des Caput humeri in das Tuberculum minus ansetzt, verstärkt wird. An der lateralen Seite des Tuberculum majus wird die Kapsel verstärkt durch das bei der Clavicula erwähnte Ligamentum cleidohumerale (S. 115).

Alle Bewegungen sind im Schultergelenk möglich, nur eine bedeutende Abduktion ist durch das an das Tuberculum minus sich befestigende Verstärkungsband ausgeschlossen.

Faßt man die Stellung des Gelenkkopfes des Humerus zur Stellung der Gelenkrolle (im Ellbogengelenk) ins Auge und konstruiert man zu dem Ende die Achsen der beiden Gelenkenden, sowie des Mittelstückes, um auch das Verhältnis der ersteren zu letzteren in ihrer Stellung zu erkennen, so ergiebt sich Folgendes. Die Achse des Oberarmbeinkopfes bildet mit derjenigen der Rolle (in dieselbe Ebene projiziert) einen Winkel von 78°, mit der Diaphyse einen Winkel von 144°. Die Achse der Kubitalrolle steht zur Diaphysenachse senkrecht (*109*).

Knochen des Vorderarmes.

Der Vorderarm wird durch zwei Röhrenknochen gebildet, die mit ihren oberen Enden vor, sonst aber mehr nebeneinander liegen (Fig. 55), so daß der Radius medianwärts, die Ulna lateralwärts zu liegen kommt.

Fig. 55.

Radius und Ulna eines deutschen Kaninchens, von vorn. *R* Radius. *U* Ulna. *O* Olecranon. *C* Gelenkfläche der Ulna.

Ein größerer Zwischenraum zwischen beiden Knochen ist nicht vorhanden; doch findet sich in der oberen Hälfte eine an der Dorsalfläche ausgetiefte, zwischen beiden Knochen von oben nach unten sich hinziehende Grube, welche an der volaren Seite durch Aneinanderlagerungen beider Knochen geschlossen wird: das *Interstitium interosseum antibrachii*, in welchem das *Ligamentum interosseum antibrachii* ausgespannt ist.

Radius, Speiche.

Der Radius (Fig. 55 *R*) ist kürzer, aber im ganzen stärker und dicker als die Ulna, mit Ausnahme von deren oberem Ende. Zugleich ist der Radius stärker konvex nach vorn gebogen, wodurch besonders die erwähnte Grube zwischen beiden Knochen zu stande kommt. Sein oberes etwas verdicktes überknorpeltes Ende bildet mit der Gelenkfläche der Ulna die korrespondierende Gelenkfläche für die Trochlea humeri. Das Mittelstück zeigt eine vordere und hintere Fläche, welche unter abgerundeten Winkeln ineinander übergehen. Das untere Ende ist verdickt, verschmälert sich aber gegen die Gelenkfläche, die am weitesten abwärts gelegen ist, wiederum. Die dickste Stelle liegt an der Grenze zwischen Diaphyse und unterer Epiphyse, dadurch wird es bedingt, daß man die Form des unteren Endes mit einem beiderseits abgestumpften Doppelkegel vergleichen kann. Die den beiden voneinander abgewendeten Kegeln gemeinschaftliche Basis entspricht der Grenzfläche zwischen Diaphyse und Epiphyse. Das unterste Ende zeigt eine konkave Gelenkfläche, um mit dem ersten und zweiten Carpusknochen der ersten Reihe: den Oss. carpi intermedium und ulnare zu artikulieren.

Ulna, Ellbogenbein.

Die Ulna (Fig. 55 *U*), länger als der Radius, trägt an ihrem oberen Ende eine ausgehöhlte Gelenkfläche (Fig. 55 *C*), welche mit der vor ihr liegenden und an sie sich anschließenden Gelenkfläche des Radius halbmondförmig die Trochlea humeri genau umfaßt. Das hintere obere Ende geht in einen ziemlich dicken, nach vorn hin hakenförmig gekrümmten Fortsatz über, das *Olecranon* (Fig. 55 *O*) s. Processus anconaeus. Der vorn überknorpelte Haken greift bei Streckung des Vorderarmes in die Fossa supratrochlearis posterior ein. Auf der Spitze des Fortsatzes findet sich eine überknorpelte Rinne.

Das Mittelstück ist ein nach vorn konvex gekrümmter, plattgedrückter Knochen, welcher dem Radius an Breite und Dicke nachsteht und lateralwärts von letzterem, zum Teil hinter demselben liegt. Die ulnare Kante ist abgeflacht und verbreitert sich nach oben und unten.

Das untere Ende der Ulna, weniger dick als das obere, rundlich zugespitzt, trägt eine konvexe Gelenkfläche zur Artikulation mit der konkaven des Os carpi ulnare in der ersten Reihe der Carpusknochen.

Ellbogengelenk.

Das Ellbogengelenk ist ein Schraubengelenk; die Trochlea des Humerus ist an der rechten Extremität dexiotrop. Ungefähr ein halber Schraubengang ist für die Ulna realisiert; die Steigung der Schraube sehr gering. Das Gelenk gestattet daher wesentlich nur die Bewegungen der Flexion und Extension. Die kleinere radiale Gelenkfläche stellt einen geringen Teil einer flacheren Schraube dar. Der Bandapparat besteht aus einer fibrösen Kapsel, welche oberhalb der Trochlea entspringt, die Fossae supratrochleares anterior und posterior noch mit überzieht und sich unterhalb der Gelenkfläche befestigt; ferner aus einem medialen und lateralen Seitenbande, von denen ersteres am medialen Ende der Rolle entspringt und an der medialen (*818*) Seite der Ulna sich anheftet, letzteres, an der entgegengesetzten Seite beginnend, unmittelbar unterhalb des Gelenkes an die laterale Seite der Ulna sich befestigt. Bei Streckung des Vorderarmes spannen sich beide Bänder bedeutend.

An ihrem oberen und unteren Ende sind die Vorderarmknochen besonders durch festes fibröses Gewebe miteinander verbunden. Eine isolierte Bewegung ist denselben nicht möglich.

Knochen der Hand.

Ossa carpi, Handwurzelknochen.

Die Handwurzelknochen, neun an der Zahl, sind in zwei übereinanderliegende Reihen geordnet, von denen die obere vier, die untere fünf Knochen enthält. In der oberen Reihe liegen, von der radialen nach der ulnaren Seite

gezählt: die *Ossa carpi radiale* s. naviculare, *intermedium* s. lunatum, *ulnare* s. triquetrum und auf der Volarseite des letzteren artikuliert mittels einer eigenen Gelenkfläche das *Os pisiforme*. In der zweiten Reihe befinden sich die *Ossa carpale I* s. multangulum majus, *carpale II* s. multangulum minus, *centrale* (Fig. 56 *c*) s. multangulum accessorium, *carpale III* s. capitatum, *carpale IV* s. hamatum. Es sind kleine Knöchelchen von mannigfach verschiedener Form, deren spezielle Beschreibung kein praktisches Interesse haben würde. Sie stehen mit dem Vorderarm, den Metacarpusknochen und unter einander durch Gelenke in Verbindung. Die Ossa carpi radiale und intermedium zeigen eine konvexe, das Os carpi ulnare eine konkave Gelenkfläche, entsprechend derjenigen der Vorderarmknochen. Die Artikulation der ersten und zweiten Reihe, sowie der Mittelhandknochen wird durch mehr oder weniger flache Gelenkflächen hergestellt.

Fig. 56.

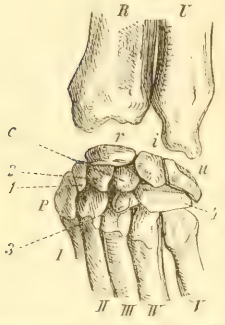

Knochen der Handwurzel, stark plantarwärts gebeugt bis zum Klaffen der Gelenke, von vorn. Vergr. 2. *R* Radius. *U* Ulna. *r* Os carpi radiale. *i* Os carpi intermedium. *u* Os carpi ulnare. *c* Os carpi centrale. *1—4* Erstes bis viertes Os carpale. *P* Erste Phalanx des Daumens. *I—V* Erstes bis fünftes Os metacarpi.

Das Os centrale wurde früher (*111* u. *594*) als der abgesonderte vordere Teil des Os carpi radiale betrachtet, wofür die Vergleichung mit dem Skelett der Katze zu sprechen schien. Vergl. *110*, *111*, *593* u. *40*, S. 44.

Ossa metacarpi, Mittelhandknochen.

Die fünf Mittelhandknochen sind länglich zylindrisch und von verschiedener Größe. Vom fünften bis zum dritten Finger nimmt ihre Länge zu, von da wieder ab. Das Os metacarpi pollicis hat kaum $^1/_3$ der Größe seiner Nachbaren. Alle haben ein oberes und unteres überknorpeltes, verdicktes Ende. Die oberen Enden sind mehr flach; sie artikulieren mit der zweiten Reihe der Handwurzelknochen, die unteren mit den ersten Phalangen. Die unteren Flächen sind rollenförmige Gelenkflächen, jedoch so, daß die über sie hinlaufende Firste nicht ganz bis zum dorsalen Ende derselben reicht. Die Mittelhandknochen sind so nebeneinander gelagert, daß die Dorsalfläche der Hand etwas gewölbt erscheint.

Phalanges, Phalangen.

Der Daumen hat zwei, die übrigen Finger drei Phalangen, welche an Länge von oben nach unten abnehmen. Die mittlere Phalanx ist nach oben konkav. Die dritte (Fig. 57), welche einen stark nach oben konvexen Nagel trägt, bildet an der Dorsalseite mit der zweiten einen stumpfen Winkel. Die Gelenkflächen der ersten Phalangen sind entsprechend denen der Metacarpusknochen ausgehöhlt; die zwischen zweiter und dritter Phalanx sind Schraubengelenkflächen. Die dritten oder Nagelphalangen sind mit leicht angedeuteten Einkerbungen

Fig. 57.

Nagelphalangen eines deutschen Kaninchens, von der Dorsalseite. **A.** Vom Zeigefinger. **B.** Vom Daumen.

an den Dorsalrändern ihrer Spitze versehen (S. 17), nur die letzte Phalanx des Daumens (Fig. 57 *B*) ist an der Spitze ungeteilt (vergl. *9*, S. 34; *14*, S. 34 u. 21).

Gelenke der Hand.

Articulatio carpi (prima). Die im Handgelenke ausgeführten Bewegungen, welche hauptsächlich durch das Vorderarmgelenk sich vollziehen, entsprechen denen einer Arthrodie. Im Vorderarm-Handgelenk stellen die Gelenkflächen der Oss. carpi radiale und intermedium zusammen einen walzenförmigen Gelenkkopf dar, während die Pfanne am Radius sehr flach erscheint. Das Capitulum ulnae bildet ebenfalls eine transversal gerichtete Walze, die mit dem Os carpi ulnare und dem Os pisiforme artikuliert. Der Längsdurchmesser der ersteren liegt in der Richtung von der Ulnar- nach der Radialseite, derjenige der letzteren in der Richtung vom Dorsum zur Vola. Die Hauptbewegungsachse des Gelenkes läuft transversal von der Radial- nach der Ulnarseite; ihr radiales Ende ist etwas abwärts gerichtet. Diese Achse liegt in drei verschiedenen Knochen: Oss. carpi radiale, ulnare und Capitulum ulnae, und die Bewegungsmöglichkeiten zwischen den einzelnen Knochen werden dadurch außerordentlich kompliziert; ihre Ausdehnung ist aber eine nur geringe. — Die übrigen vorhin angeführten Gelenkflächen entsprechen sämmtlich annähernd Ebenen, oder die betreffenden Gelenke sind wenig bewegliche Amphiarthrosen. Die Beschaffenheit der einzelnen Gelenke der Handwurzelknochen untereinander und mit den Mittelhandknochen, den *Articulationes carpometacarpeae*, auf einen exakten Ausdruck zu bringen, möchte zur Zeit wohl kaum möglich sein.

Der Bandapparat in diesen Gelenken besteht, abgesehen von den Kapselbändern, aus zwei kräftigen Seitenbändern, von welchen das eine vom unteren Ende des Radius entspringt und an die Basis des ersten Metacarpusknochens sich anheftet, das andere vom unteren Ende der Ulna beginnt und an der Basis des fünften Mittelhandknochens endigt. Ferner aus einem Bande, welches vom Os pisiforme zur Basis der beiden lateralen Metacarpusknochen verläuft, und endlich aus einem Querband, welches die Basis des dritten und fünften Mittelhandknochens miteinander verbindet. Vom Os pisiforme geht ein starkes *Ligamentum carpi volare proprium* zu den medialen Carpusknochen und zum Os metacarpi des Daumens, unter welchem die Beugesehnen des M. flexor digitorum profundus zur Vola gelangen. Oberflächlicher spannt sich über die volare Fläche des Ligamentum carpi volare proprium das viel schwächere *Ligamentum carpi volare transversum* hin. Zwischen beiden Ligamenten verlaufen die Sehnen der Mm. flexor digitorum sublimis und palmaris. Auf dem Handrücken findet sich das *Ligamentum carpi dorsale*, welches durch Scheidewände in sechs Fächer oder Sehnenscheiden geteilt ist (s. Myologie). Dieser Bandapparat, der den freien Bewegungen der Hand nicht allzusehr hinderlich ist, giebt derselben eine bedeutende Festigkeit, wozu allerdings das Lagerungsverhältnis der einzelnen Knochen wesentlich beiträgt.

Articulationes digitorum. Die Gelenke zwischen Mittelhandknochen und

erster Phalanx bilden eine Kombination von Arthrodie und Schraubengelenk. Auf dem volaren Teil erhebt sich ein scharfer First, welchem radialwärts und ulnarwärts eine kleine spiralig gekrümmte Rolle anliegt. Außer der Extension und Flexion ist bei äußerster Streckung auch noch Ab- und Adduktion möglich. Die Befestigung besorgt ein Kapselband, ein mediales und laterales Seitenband. Auf der Volarfläche dieser Gelenke sitzen zwei *Ossa sesamoidea*, Sesambeine, nebeneinander.

Die Gelenke der Phalangen selbst sind ebenfalls Schraubengelenke, sie zeigen dieselben Bänder wie die vorigen. Die Verbindung der zweiten und dritten Phalanx zeigt an der Volarseite ebenfalls ein *Os sesamoideum*, Sesambein; ist im übrigen lockerer als die der ersten und zweiten.

Knochen der unteren Extremität.

Die untere Extremität zerfällt in vier untereinander in einem beweglichen und durch Gelenke vermittelten Zusammenhange stehende Abteilungen: Becken, Oberschenkel, Unterschenkel, Fuß.

Os coxae, Hüftbein.

Beide Hüftbeine sind verbunden: vorn durch die Symphysis pubis, hinten fassen sie das Kreuzbein zwischen sich, welches wie ein Keil zwischen sie eingeschoben erscheint; die Verbindung dieser drei Theile stellt das Becken dar.

Da jedes Hüftbein auch beim Kaninchen der Entwickelung nach aus drei (eig. vier, s. S. 124) verschiedenen Knochen besteht, so läßt sich dasselbe in drei verschiedene Abschnitte, Os ilium, Os ischii und Os pubis einteilen, wenngleich kaum noch eine Grenze derselben beim erwachsenen Tiere aufzufinden ist. Alle drei Knochen finden einen gemeinsamen Vereinigungspunkt in dem Acetabulum oder der Hüftgelenkpfanne, und zwar bildet das Os ilium den oberen, das Os ischii den unteren und das Os pubis den medialen Teil der Pfanne.

Os ilium, Darmbein.

Das Os ilium ist der größte Beckenknochen und mit seinem größten Durchmesser fast gerade aufwärts gerichtet. Das *Corpus*, welches den oberen Teil der Pfanne bildet, ist verdickt und dreikantig; nach oben verflacht und verbreitert sich der Knochen zu einer fast in der Sagittalebene liegenden Schaufel (Fig. 58 *il*), wobei derselbe zugleich etwas um seine vertikale Achse gedreht erscheint, so daß der obere schaufelförmige Teil mit dem vorderen Rande ein wenig lateralwärts gerichtet ist. Die Schaufel ist dünn und sogar durchscheinend in der Nähe des vorderen Randes; mediale und laterale Fläche und Begrenzungsränder sind an ihr zu unterscheiden. Die laterale Fläche ist im unteren Teil konvex und glatt, im oberen Teile rauh; unterhalb des

oberen Randes, namentlich am hinteren Drittel, in geringem Maße konkav. Der glatte und der rauhe Teil sondern sich genau von einander ab, wodurch eine nach aufwärts konvexe Linie entsteht: *Linea arcuata externa*. Der untere Teil setzt sich in die verdickte Basis und diese lateralwärts in den Körper des Os ischii, medianwärts in den oberen Ast des Os pubis fort. Die frühere Trennung der Oss. ilium und ischii ist noch durch eine schwache, spiralig von hinten nach vorn verlaufende Linie gekennzeichnet; diejenige zwischen Os ilium und Os pubis jedoch nicht. Die mediale Fläche ist konkav, zeigt ebenfalls zwei Abteilungen: eine obere größere und eine untere kleinere; erstere ist durch ihre Glätte von der unteren unterschieden. Die untere Fläche ist rauh und dick, sie wird fast ganz zur Verbindung mit dem Os sacrum benutzt: *Superficies auricularis ossis ilium*, mit Ausnahme eines vorderen schmalen Abschnittes. Von der Basis wird sie durch eine von oben nach unten und medianwärts schräg verlaufende Linie scharf abgegrenzt; welche letztere Linie in das Os ischii und das Os pubis ohne erkennbare Grenze übergeht.

Fig. 58.

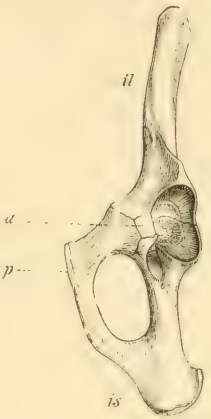

Linkes Os ilium, von vorn. *i* Os ilium. *a* Os acetabuli. *p* Symphysis oss. pubis. *is* Os ischii.

Der obere Rand des Os ilium: die *Crista ossis ilium*, stellt einen nach aufwärts konvexen Bogen dar. Derselbe ist rauh und breit, mit einem *Labium externum* s. laterale und *internum* s. mediale versehen. In der Mitte des Randes findet sich jedoch eine kleine Einbiegung nebst einer hakenförmigen Hervorragung, so daß ein vorderer und hinterer Abschnitt entsteht, welche an dieser Stelle medianwärts und nach oben konvergierend sich verbinden. Der hintere Abschnitt ist breiter als der vordere. Das Ende des oberen Randes setzt sich vom vorderen durch eine unbedeutende Hervorragung: *Spina anterior superior* ab.

Der vordere Rand ist scharf, verläuft anfangs sehr unbedeutend nach hinten konvex bis zur Superficies auricularis, daselbst eine Hervorragung bildend, *Spina anterior inferior*, unter welcher sich derselbe abflacht und nach hinten ausbiegt, um, in die Basis des Os ilium übergehend, die *Incisura iliaca anterior major* zu bilden. Eine Linea terminalis zur Abgrenzung des großen vom kleinen Becken ist nicht vorhanden.

Der hintere Rand bildet unter der *Spina posterior (inferior)* einen Einschnitt: *Incisura ischiadica major*, worauf derselbe, wieder medianwärts sich wendend, bis zur Spina ischii verläuft.

Os ischii, Sitzbein.

Das Os ischii (Fig. 58 *is*) zerfällt in das Corpus und die Rami superior und inferior. Das *Corpus* bildet den unteren Teil des Acetabulum; ersteres setzt sich nach oben in den Pfannenteil des Os ilium fort, nach vorn und me-

dianwärts in den Ramus superior ossis pubis. Etwa $1^1/_2$ cm unterhalb des Acetabulum zeigt sich eine nach hinten gerichtete Hervorragung, *Spina ischii* (Fig. 59 *ps*), welche die Incisura ischiadica major nach unten begrenzt. Der Körper ist dreikantig mit einer vorderen medialen, einer etwas ausgehöhlten vorderen lateralen und einer hinteren Fläche.

Ramus superior s. descendens. Unterhalb der Spina ischii beginnt der absteigende Ast als Fortsetzung des Corpus. An demselben zeigen sich analoge Flächen wie am Corpus; der Ramus superior ist aber unten etwas nach hinten und lateralwärts gebogen. Am unteren Ende sitzt das *Tuber ischii* (Fig. 59 *t*), eine bedeutende rauhe Verdickung von unregelmäßiger Form. Seine vorspringende obere laterale Ecke kann als *Processus lateralis* bezeichnet werden (*818*). Der hintere mediale Rand ist schwach konkav, wodurch die seichte *Incisura ischiadica minor* entsteht.

Ramus inferior s. adscendens. Vom Tuber ischii entwickelt sich der aufsteigende Ast, welcher nach vorn, medianwärts und oben gerichtet ist und mit dem absteigenden Aste einen spitzen Winkel bildet. Mit dem der anderen Seite medianwärts spitzwinklig konvergierend geht derselbe in den Ramus inferior ossis pubis über.

Os acetabuli, Pfannenknochen. Beim etwa vierteljährigen Kaninchen ist noch ein vierter Knochen im Beckengürtel sichtbar, der obigen Namen erhalten hat (*112*). Derselbe zeigt sich bereits beim etwa vierwöchentlichen Kaninchen als isolierter rundlicher, 1 mm dicker Knochenkern; dieses Ossifikationszentrum befindet sich näher an der vorderen Fläche des (ausgebildeten) Knochens.

Fig. 59.

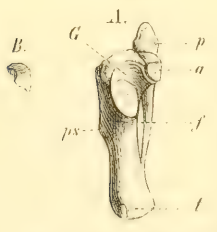

A. Rechte untere Beckenhälfte eines dreimonatlichen Kaninchens, von oben. *p* Ramus superior oss. pubis. *a* Os acetabuli. *f* Foramen obturatorium. *t* Tuber ischii. *G* Hüftgelenkpfanne. *ps* Spina ischii. — **B.** Rechtes Os acetabuli, von oben.

Der Pfannenknochen liegt am vorderen medialen Rande der Hüftgelenkpfanne (Fig. 58 *a*, S. 123). Derselbe ist unregelmäßig: länglich fünfseitig, doch annähernd kubisch (Fig. 58, S. 123, u. Fig. 59); er wird von den übrigen drei Hüftbeinknochen überall durch eine dünne Knorpelschicht getrennt und ist nach mehrtägiger Mazeration leicht ablösbar. Beim Hasen und ohne Zweifel auch beim Kaninchen verwächst derselbe früher mit dem Os ischii als mit dem Schambein, welches letztere er gleichsam von der Hüftgelenkpfanne abdrängt. Seine freie laterale Fläche ist überknorpelt; sie bildet den erwähnten medialen Abschnitt der Hüftgelenkpfanne.

Ist die Nachweisung eines bisher wenig beachteten Elementes im Beckengürtel schon an und für sich von Interesse, so steigert sich dieses noch durch den Umstand, daß sein Vorkommen in der Säugetierreihe ohne Zweifel ein ganz allgemeines ist. Das Os acetabuli ist bekannt von Hylobates leuciscus, Cynocephalus porcarius, Galeopithecus variegatus, Hydrochoerus capybara, Lepus timidus, Sciurus vulgaris (W. Krause, *112*). Bei Inuus bezeichnete Gegenbaur (*115*) dasselbe als verkalktes Knorpelstück, es findet sich auch beim Igel (*114*) und nach Laurillard (*115*) bei Raubtieren überhaupt (Os cotyloïdien).

Os pubis, Schambein.

Das Os pubis besteht aus einem Ramus superior und einem Ramus inferior.

Das *Ramus superior* s. horizontalis stellt mit seinem lateralen Ende den medialen Teil des Acetabulum dar, und verbindet sich in der erwähnten Weise mit den Oss. ilium und ischii (Fig. 60 *s*); mit dem medialen Ende geht derselbe, sich verdickend, in den Ramus inferior oss. pubis über und trifft mit dem der anderen Seite zusammen, mit welchem er sich zur Symphysis pubis verbindet.

Fig. 60.

Linkes Os pubis und Os ischii eines neugeborenen französischen Kaninchens, von vorn und der lateralen Seite. *s* Symphysis pubis. *i* Tuber ischii.

Der Ramus superior ist dreikantig mit einer vorderen, hinteren und unteren Fläche. Die obere Kante, *Pecten ossis pubis*, ist scharf und verläuft bis zur Basis des Os ilium, in welcher sie sich verliert. Im Beginne, nämlich an der Symphyse, ist eine kleine Verdickung, *Tuberculum pubis*, und etwa in der Mitte der *Linea iliopectinea* ein scharf ausgeprägter Vorsprung, *Tuberculum iliopectineum*, vorhanden. Die unteren Ränder sind abgerundet.

Der *Ramus inferior* s. descendens schließt sich an den Ramus superior an und bildet, wie gesagt, mit dem der anderen Seite die *Symphysis pubis*, welche in vertikaler Richtung eine bedeutende Länge hat, worauf beide, unter spitzem abgerundeten Winkel divergierend, mit dem Ramus inferior ossis ischii jederseits verschmelzen. Der Knochen zeigt zwei Flächen, eine vordere und eine hintere, sowie einen oberen und einen unteren Rand.

Von den Ästen des Scham- und Sitzbeines wird eine große ovale Öffnung umgrenzt, das *Foramen obturatorium* (Fig. 58 S. 123) s. obturatum, und zwar so, daß die laterale und untere Umgrenzung dem Os ischii, die mediale und obere dem Os pubis zufällt.

Die Begrenzungslinie des Foramen obturatorium bildet medianwärts einen stark konvexen Bogen, lateralwärts ist sie mehr gerade.

Das Becken im Ganzen.

An demselben fällt zunächst seine beträchtliche Länge auf, dabei aber zugleich seine ungemein aufrechte Stellung. Die Längsachse des Beckens nämlich liegt fast in der Vertikalebene, eine kleine Abweichung findet sich im oberen Teile von derselben nach hinten, so daß dasselbe ein wenig um die transversale Achse gedreht erscheint, und die Darmbeinschaufeln fast ganz hinter den Processus transversi der Lendenwirbel ihre Lage haben. Es sind daher — aufrechte Stellung des Kaninchens vorausgesetzt — die früheren Bezeichnungen der Rami oss. ischii und pubis als descendens oder adscendens u. horizontalis durchaus zutreffend. Endlich ist nochmals hervorzuheben, daß das große und kleine Becken ohne erkennbare Grenze ineinander übergehen. Die Conjugata bildet mit der Längsachse der Lendenwirbelsäule einen stumpfen Winkel von ungefähr 140°.

Asymmetrische und abnorme Formen des Beckens kann man experimentell

erzeugen, wenn man bei jungen Kaninchen eine untere Extremität amputiert, einzelne Muskeln exzidiert, Muskelnerven reseziert, das Oberschenkelbein im Hüftgelenk luxiert u. s. w. (*116*).

Verbindungen der Hüftbeine.

Die Hüftbeine verbinden sich mit dem Os sacrum und untereinander. Die Verbindung zwischen Hüft- und Kreuzbein, *Articulatio sacro-iliaca*, ist eine Amphiarthrose. Es finden sich an beiden Knochen zwei hufeisenförmige Gelenkflächen, die den unteren Rand, sowie die beiden unteren Drittel der Seitenwände der Superficies auriculares einnehmen. Der obere Teil ist rauh und führt in eine zwischen dem überknorpelten Teil gelegene Grube, welche durch Faserknorpel ausgefüllt wird. An der hinteren Seite finden sich außer dem fibrösen Periost, welches die Amphiarthrose überzieht, noch sehnige Verstärkungsbündel zur Befestigung, von denen eines, das *Ligamentum iliosacrale*, von der Spina posterior (inferior) zum Processus obliquus spurius des ersten Kreuzbeinwirbels verläuft, während ein anderes, das *Ligamentum iliolumbale*, vom letzten Lendenwirbel entspringt und medianwärts von den erstgenannten und der Spina posterior neben demselben sich anheftet.

Die beiden Oss. pubis verbinden sich in der (S. 125) beschriebenen Symphysis pubis durch eine dünne, aus hyalinem, theilweise verkalktem Knorpel bestehende Zwischensubstanz. Es wäre daher richtiger, die Symphyse als Synchondrosis pubis zu bezeichnen. Außer dem Periost, welches die Symphyse überzieht, findet sich am oberen, besonders aber unteren Rande derselben fibröses Gewebe. Das den Scheitel des *Arcus pubis* ausfüllende Gewebe, *Ligamentum arcuatum inferius*, setzt sich, jedoch weniger stark entwickelt, auf die aufsteigenden Äste der Oss. ischii fort.

Eine eigene, das Foramen obturatorium verschließende Membran ist nicht vorhanden. Die nach demselben benannten Muskeln entspringen von den Rändern (s. Myologie, Muskeln der unteren Extremität, Mm. obturator internus und externus), und bilden den Verschluß des Foramen. Ligamenta sacrotuberosum und sacrospinosum (s. Myologie, Muskeln des Schwanzes, M. abductor caudae anticus) fehlen dem Kaninchen ebenfalls.

Femur, Oberschenkelbein.

Das Femur ist ein langer Röhrenknochen und der stärkste am Skelett des Kaninchens. Seine beiden Enden sind stark verdickt und besonders das obere von auffallender Form.

An der medialen Seite desselben ragt zunächst der Gelenkkopf: *Caput femoris*, für die Pfanne des Hüftbeines hervor, welcher medianwärts und nach oben gerichtet ist, mit überknorpelter Gelenkfläche von großer Ausdehnung und ellipsoidischer Form. Betrachtete man den Gelenkkopf als Teil einer Kugel, so würde derselbe wenig mehr als die Hälfte einer solchen betragen. Auf seiner Spitze ist eine Vertiefung, *Fovea capitis femoris*, für die Insertion

des Ligamentum teres. Der Gelenkkopf sitzt auf einem kurzen, mit der Diaphyse nach oben einen stumpfen Winkel bildenden Halse, *Collum femoris*, gegen welchen er sich in dem größten Teile seiner Zirkumferenz durch einen scharf markierten, unterminierten Rand absetzt, nur an einer kleinen Stelle, dem Trochanter major gegenüber, ist der Rand weniger scharf.

Lateralwärts vom Caput femoris fällt ganz besonders eine große rauhe Hervorragung ins Auge, welche in der Fortsetzung der Diaphysenachse liegt und zu welcher das kurze Collum femoris hinüberführt, es ist der *Trochanter major* (Fig. 61 *ma*).

Zwischen Gelenkkopf und Trochanter major bleibt eine Vertiefung, *Fossa trochanterica*, die sich besonders nach hinten und unten ausgiebig erweitert. Sie wird lateralwärts und nach unten abgegrenzt durch eine rauhe Linie, welche von der Spitze des Trochanter major nach unten und medianwärts verläuft, um mit einer höckerigen Leiste, die unter dem Caput femoris beginnt und lateralwärts nach unten und hinten verläuft, unter spitzem Winkel sich zu verbinden. Letztere Crista ist der *Trochanter minor* (Fig. 61 *mi*); die genannte rauhe Linie die *Linea intertrochanterica*.

Einige Millimeter unterhalb des unteren Endes des Trochanter major tritt an der lateralen Seite des Femur noch ein zweiter Höcker hervor, der aber minder bedeutend ist als der erstgenannte, dies ist der *Trochanter tertius* (Fig. 61 *t*). Von hinten betrachtet macht die obere Extremität des Femur den Eindruck eines Rhomboides mit vorspringenden Winkeln.

Fig. 61.

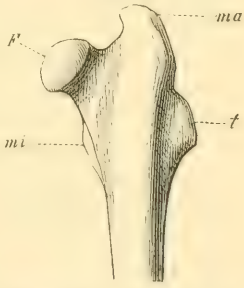

Rechtes Femur, von vorn. *F* Fovea capitis femoris. *ma* Trochanter major. *t* Trochanter tertius. *mi* Trochanter minor.

Die Diaphyse ist mehr oder weniger zylindrisch, ziemlich bedeutend nach vorn gebogen. Die hintere Fläche wird von der vorderen lateralwärts durch eine deutliche Kante geschieden, welche von dem Trochanter tertius ihren Anfang nimmt; an der medialen Seite gehen beide Flächen abgerundet in einander über. Über die Mitte der hinteren Fläche zieht sich von dem Zusammenfluß der beiden obenerwähnten Cristae aus eine nur leicht angedeutete (*818*) Linie hin, welche dieselbe in einen lateralen und medialen Abschnitt scheidet.

Das untere Ende des Femur schwillt zu einer mäßigen Verdickung an, auf welcher die überknorpelten Gelenkflächen für die Tibia und Patella sich befinden.

Der Gelenkfortsatz ist eine Rolle mit zwei seitlichen Erhabenheiten, dem *Condylus femoris lateralis* und *medialis*, und einer Vertiefung in der Mitte.

Die Überknorpelung des einen Condylus setzt sich auf die des anderen an der vorderen Seite unmittelbar fort, durch eine seichte, sattelförmige Vertiefung, die sich bis zum Ende der Diaphyse nach aufwärts erstreckt, und in welcher die Patella gleitet, *Fossa patellaris*. An der hinteren Seite sind die Condylen durch eine bedeutendere, nicht überknorpelte Vertiefung geschieden, *Fossa intercondyloidea*. Der mediale Condylus ist größer als der laterale

und ragt mehr nach vorn und unten; beide sind, der eine an der medialen, der andere an der lateralen Seite rauh.

Hüftgelenk.

Die Verbindung des Femur mit dem Hüftbein ist eine beschränkte Arthrodie, kein Nußgelenk. Der Gelenkknopf legt sich in eine tief ausgehöhlte Pfanne, *Acetabulum* (Fig. 59 *G*, S. 124), deren Zirkumferenz unregelmäßig ist und zwar so, daß an der medialen unteren und lateralen Seite ein Stück vom Gelenkpfannenrande abgetragen zu sein scheint.

Durch einen faserknorpeligen Ring, *Labrum fibrocartilagineum acetabuli* s. Limbus cartilagineus, welcher dem freien Rande der Pfanne ringsum aufsitzt, wird deren Tiefe noch vergrößert. Das Innere der Pfanne ist gleichsam in zwei Abteilungen geteilt, eine äußere größere und innere kleinere, so daß es trichterförmig erscheint. Den inneren und auch mehr medianwärts gelegenen kleineren Teil der Pfanne, welcher vom äußeren durch einen weißen, etwas vorspringenden Saum geschieden ist, nimmt das *Ligamentum teres femoris* als Ursprungsstätte in Anspruch, welches sich in der Fovea capitis femoris befestigt, und eine nicht unbedeutende Stärke und Dicke besitzt. Der äußere Teil der Pfanne ist annähernd Teil einer Hohlkugel.

Das Caput femoris ist wie gesagt ellipsoidisch, und sein größter Durchmesser, sowie derjenige der Pfanne, ist schräg von oben und vorn nach unten und hinten und zugleich lateralwärts gerichtet. Die Befestigung des Femur an das Becken wird nur durch eine fibröse, ziemlich schlaffe Kapsel vermittelt, welche vom Labrum fibrocartilagineum acetabuli entspringt und, das Collum femoris einschließend, sich an und zwischen den Trochanteren befestigt. An der oberen, medialen unteren und lateralen unteren Seite ist die Kapsel verdickt durch Sehnenstreifen, welche von dem Corpus ossis ilium, den Oss. pubis und ischii entspringen und die als *Ligamenta iliofemorale*, *ischiofemorale* und *pubofemorale* bezeichnet werden können. Durch die ersteren beiden wird besonders eine bedeutendere Streckung behindert. An der vorderen Seite ist die Kapsel am dünnsten (vergl. *774*).

Tibia, Schienbein.

Die Tibia ist der längste Knochen am Skelett des Kaninchens. In seiner Mitte findet an der lateralen Seite eine knöcherne Verbindung der Fibula unter spitzem Winkel mit der Tibia statt (Fig. 62). Das obere Ende der Tibia ist sehr stark verdickt, dreikantig und leicht nach vorn gebogen. Die beiden *Condyli tibiae*, welche das obere Ende bilden, sind an ihrer oberen Fläche überknorpelt und nach der hinteren Seite etwas sich umbiegend. Wo sie in der Mittellinie auf der Oberfläche zusammenstoßen, finden sich auf der Mittelfläche ein paar kleine Hervorragungen, *Eminentiae intercondyloideae tibiae*, die eine seichte Grube zwischen sich lassen, welche sich jedoch nach hinten und unten mehr vertieft, sowie das *Foramen nutritium tibiae*.

Die überknorpelten Gelenkflächen sind schwach konvex; nur bildet sich am Seitenrande der lateralen durch Erhebung jenes Randes eine leichte Konkavität. Die Seiten der Condyli sind rauh.

An der unteren Seite des lateralen, am bedeutendsten nach hinten vorspringenden Condylus befestigt sich die Fibula knorplig, aber unbeweglich durch Synchondrose. Die laterale und mediale Fläche der Tibia vereinigen sich vorn und oben in einer vorspringenden Rauhigkeit, die bald zu einer scharfen Kante wird: *Crista tibiae*. Von den beiden Kanten der hinteren Fläche ist die laterale ebenfalls scharf, die mediale abgerundet. Die früher vorhandenen drei Flächen vermehren sich nach unten um eine, so daß dann zwei mediale seitliche: eine hintere und vordere, statt der früher einfachen medialen zu unterscheiden sind.

Nach unten zu verflachen sich die Kanten immer mehr und der Knochen nimmt, zugleich dünner werdend, eine mehr abgerundete Form an. Das untere Ende verdickt sich darauf wieder, um dem Fuße die erforderliche Gelenkfläche darzubieten. Dieselbe entspricht der Rolle der Fußwurzelknochen. Der größere oder laterale Teil artikuliert mit dem Talus, welcher eine Rolle mit sattelförmiger Vertiefung besitzt; der kleinere durch einen tiefen Einschnitt vom ersteren getrennt, mit einer gleichsam aus der Rolle des Talus hervorkommenden, ebenfalls rollenartigen Gelenkfläche des Calcaneus.

In den tiefen Einschnitt greift die laterale, stark sich erhebende Kante des Talus ein. Die gemeinsame Gelenkfläche des Talus und Calcaneus für die Tibia stellt einen Schraubengang dar.

An der lateralen und medialen Seite sind höckerige Rauhigkeiten vorhanden, die an beiden Seiten über das Gelenk hervorspringen, *Malleolus lateralis* und *Malleolus medialis*, wodurch Rinnen gebildet werden zum Durchgang von Muskelsehnen.

Fig. 62.

Unterschenkelknochen, von vorn. *F* Fibula. *T* Tibia. Die beiden schwarzen Kreise sind Nagelköpfe. (S. 45.)

Fibula, Wadenbein.

Die Fibula ist ein dreikantiger, schlanker und dünner Knochen, welcher an der lateralen Seite der Tibia seine Lage hat. Sie ist kaum halb so groß als die Tibia und vereinigt sich etwas oberhalb der Mitte unter spitzem Winkel knöchern mit der letzteren (Fig. 62 *F*). Ihr oberes Ende, das *Capitulum fibulae*, ist etwas verdickt und rundlich, stößt an die nach abwärts gerichtete Überknorpelung des Condylus lateralis tibiae, ist jedoch unbeweglich. Der

Knochen bietet drei Flächen dar, eine vordere, laterale und mediale, von denen letztere beiden im oberen Teile durchscheinend dünn sind. Die hintere Kante ist die stumpfste, die laterale die flachste.

Der Zwischenraum zwischen Tibia und Fibula, *Interstitium interosseum cruris*, wird durch ein *Ligamentum interosseum cruris* ausgefüllt.

Patella, Kniescheibe.

Sie ist als ein Anhang des Unterschenkels zu betrachten, analog einem abgelösten Olecranon, dem sie aber keineswegs homolog ist. Ihre Form ist oval; die vordere Fläche konvex; die hintere überknorpelte entsprechend ihrer Gelenkgrube am Femur sattelförmig.

Kniegelenk.

Die *Articulatio genu*, das Kniegelenk, ist ein kompliziertes Schraubengelenk. Bei Flexion des Unterschenkels finden außer der Schraubenbewegung auch noch Rotationen medianwärts statt. Das Gelenk besteht aus fünf Abteilungen. Die Patella artikuliert mit dem Femur in einem Sattelgelenk. Die Flexionsbewegungen finden zwischen den beiden Condyli femoris und zwei Fibrocartilagines falciformes, halbmondförmigen Knorpeln, statt. Zwischen letzteren und der Tibia existiert eine Rotationsbewegung des Unterschenkels um seine Längsachse, welche jedoch nur während der Flexion möglich ist. Der Bandapparat des Kniegelenkes besteht aus folgenden bemerkenswerten Einzelheiten. Die fibröse Kapsel schließt, wenn man von außen nach innen geht, zunächst das Gelenk ein. Sie entspringt oberhalb der Condyli femoris und inseriert sich rings um die Condyli tibiae. In der Mitte der Vorderfläche verbindet sie sich mit einem starken fibrösen Bande, in dessen Mitte die Patella liegt; dasselbe entsteht aus der Insertion der Streckmuskeln des Unterschenkels und heftet sich, von der Patella unterbrochen, an das überknorpelte obere Ende der Spina tibiae. Man kann jene Strecksehne als ein *Ligamentum patellae superius* von dem eigentlichen *Ligamentum patellae* (*inferius* s. proprium) unterscheiden.

An beiden Seiten, jedoch innerhalb der Kapsel, findet man dann die kräftigen Seitenbänder, *Ligamenta collateralia genu*, *mediale* et *laterale*. Ersteres entspringt vom Condylus medialis femoris und inseriert sich an die mediale Kante der Tibia; dasselbe ist größer als das laterale, welches tiefer vom Condylus lateralis beginnt und höher am Capitulum fibulae endigt.

Bei Streckung des Unterschenkels werden beide Bänder sehr stark gespannt, bei Beugung erschlafft. Zwischen beiden Bändern findet sich eine mit Fett reichlich gefüllte Ausstülpung der mit der Kapsel innig verbundenen Synovialmembran, welche sich von der Basis der Patella bis zur Insertion des Ligamentum patellae inferius erstreckt, so daß die Kniescheibe nicht in die Gelenkhöhle hineinsieht. Diese einfache Einstülpung repräsentiert die *Plicae alaeformes* s. Ligg. alaria des Menschen. An der hinteren Seite des Gelenkes

verdienen drei *Ossa sesamoidea*, Sesambeine, Erwähnung, welche den beiden Condyli femoris und dem lateralen Condylus tibiae knorplig aufsitzen. Am medialen Condylus tibiae ist statt dessen nur eine kleine rauhe Hervorragung vorhanden.

Im Innern des Gelenkes trifft man als Hemmungsmittel der Beugung und Streckung die *Ligamenta cruciata* an, von denen das *anterius* vor, das *posterius* hinter den Eminentiae intercondyloideae tibiae entspringt. Jenes heftet sich hinten an die mediale Fläche des Condylus lateralis femoris, dieses endigt vorn am Condylus medialis femoris, wodurch ein Andreaskreuz X entsteht.

Auf den Gelenkflächen der Condyli tibiae liegen zwei halbmondförmige Faserknorpel, *Fibrocartilagines falciformes*, welche, nach oben konkav, denselben diejenige Tiefe verleihen, die von den stark konvexen Condyli femoris beansprucht wird. Der mediale Faserknorpel ist weniger gekrümmt, als der laterale, und größer. Die konvexen Ränder beider Knorpel sind mit der fibrösen Gelenkkapsel verwachsen; der laterale Faserknorpel ist höher als der mediale. Der mediale befestigt sich sodann an den Condylus lateralis tibiae vorn, hinten in der Vertiefung hinter den Eminentiae intercondyloideae tibiae, der laterale vorn am Condylus medialis, hinten am Condylus lateralis so, daß derselbe an seinen Anheftungsstellen hinter dem medialen liegt.

Knochen des Fußes.

Talus. Der Talus oder das Sprungbein ist ein Knochen von sehr unregelmäßiger Form (Fig. 63), an welchem sich ein hinterer, mittlerer und vorderer Teil unterscheiden läßt. Der hintere Teil, *Corpus tali* oder Körper, liegt an der tibialen Seite des Calcaneus und lehnt sich fibularwärts an dessen Gelenkfläche für die Tibia an, welche in eine an seiner unteren Fläche befindliche Grube keilförmig eingreift. Die dorsale Fläche ist rollenartig gestaltet, Talusrolle (Fig. 63 *T*), mit einer mittleren bedeutenden Vertiefung und zwei seitlich hervorragenden Rändern, von denen der fibulare an Höhe den tibialen übertrifft. Die Plantarfläche zeigt den erwähnten keilförmigen Ausschnitt zur Verbindung mit dem Calcaneus. Der mittlere Teil, das *Collum tali*, an der Dorsalfläche konkav, an der Plantarfläche konvex, ruht auf einem an der tibialen Seite des Calcaneus befindlichen Vorsprung; es ist nach vorn, plantarwärts und tibialwärts gerichtet. An dem vorderen, etwas fibularwärts sich umbiegenden Ende des Collum sitzt das *Caput tali* (Fig. 63 *C*), welches eine nach vorn konvexe Gelenkfläche zeigt, die aus der plantaren des Collum hervorgeht, indem dieselbe sich verbreiternd nach vorn und dorsalwärts umbiegt. Der walzenförmige Kopf des Talus legt sich in die tief ausgehöhlte Gelenkfläche des vor ihm liegenden Os naviculare.

Fig. 63.

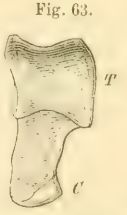

Linker Talus, von oben. *T* Talusrolle. *C* Caput tali.

Calcaneus. Das Fersenbein, an Größe alle übrigen Fußwurzelknochen bedeutend übertreffend, liegt fibularwärts von dem Talus, und teilweise unter dem letzteren. Der Knochen ist etwa dreimal so lang als breit. An seinem

hinteren, etwas verdickten Ende besitzt derselbe eine überknorpelte Fläche, in welcher der Tendo Achillis gleitet. Die plantare Fläche ist gleichmäßig konvex. Auf der Dorsalfläche, die weniger breit ist als die plantare, erhebt sich etwas über der Mitte die schon erwähnte schraubenförmige Gelenkfläche zur Artikulation mit der Tibia (S. 129), welche an ihrer tibialen Seite keilförmig ist, um in die Vertiefung an der Plantarfläche des Talus hineinzupassen. An der tibialen Fläche zeigt sich im vorderen Teile ein breiter, unregelmäßiger, flach konkaver Vorsprung, der *Processus medialis* s. Sustentaculum tali, welcher das Collum tali zu tragen hat. Dieser überknorpelte Fortsatz geht von vorn her in die spiralig gebogene Vorderfläche über, deren Richtung eine schräge von hinten und tibialwärts nach vorn und fibularwärts ist. Dieselbe artikuliert mit der vor ihr liegenden Gelenkfläche des Os tarsale III; tibialwärts liegt sie neben dem Os naviculare. Hinter dem Processus medialis ist noch eine vom Dorsum schräg nach vorn und plantarwärts verlaufende Rinne zu erwähnen, der *Sulcus calcanei*. Die fibulare Fläche des Calcaneus ist gleichmäßig und geht abgerundet in die plantare über, während sie von der dorsalen deutlich sich abgrenzt.

Os naviculare. Das Kahnbein ist ein unregelmäßiger Knochen von nicht bestimmt definierbarer Form. Es steht mit sämmtlichen Fußwurzelknochen in Verbindung. Vor demselben liegen die beiden Ossa tarsalia I u. II; an die tibiale vordere Ecke stößt das Os metatarsi I, an die fibulare das Os tarsale III; an die fibulare Fläche legt sich der Calcaneus. Besonders auffällig ist die Plantarfläche des Knochens, welche in der Fußsohle eine bedeutende Hervorragung bildet, so daß beim Gehen hauptsächlich mit diesem Knochen der Boden berührt wird. Nach vorn schiebt sich diese Fläche, etwa um die Länge des übrigen Knochens vorspringend, unter die Basis des Os metatarsi I.

Ossa tarsalia s. cuneiformia. Das Kaninchen besitzt nur zwei Oss. cuneiformia. Das *Os tarsale primum* ist das kleinste, viereckig und legt sich in einen Ausschnitt an der fibularen Seite des ersten Metatarsusknochens. Das *Os tarsale secundum* liegt fibularwärts von dem ersten, ist etwa doppelt so groß, viereckig, und bietet seine vordere Fläche dem zweiten Mittelfußknochen zur Verbindung dar. An der tibialen Seite stößt dasselbe vorn an das Os metatarsi I; die fibulare Fläche geht eine Gelenkverbindung mit dem Os tarsale III ein.

Entwickelungsgeschichte. Bei älteren Kaninchen (Fig. 64 *B*) verwächst das Os tarsale I mit dem Os metatarsi I. Bei neugeborenen Tieren (Fig. 64 *A*) ist dagegen die tibiale Hervorragung des hinteren Endes des Os metatarsi I selbständig und besteht aus einem Os tarsale und einem länglichen, vorn zugespitzten Knochen, der ein Rudiment des Hallux darstellt und an dessen vorderes Ende sich von oben her die Sehne des M. tibialis anticus ansetzt. In Wahrheit ist also das Os tarsale I des Kaninchens das II des Menschen, und das Os metatarsi I des Kaninchens repräsentiert Os tarsale I, Hallux und Os metatarsi II des Menschen.

Os tarsale III s. cuboideum. Das Würfelbein ist unregelmäßig viereckig, liegt vor dem Calcaneus, es ist kleiner als das Os naviculare und liegt weiter nach vorn. Vor seine vordere Fläche legen sich der dritte und vierte Mittelfußknochen; seine übrigen Verbindungen sind bereits genannt.

Ossa metatarsi, Mittelfufsknochen.

Die Mittelfußknochen werden als *Ossa metatarsi primum*, *secundum*, *tertium* und *quartum* bezeichnet. Ihre Zahl beträgt nur vier, und eine Auszeichnung des Hallux findet nicht statt. Ihre Verbindungen mit den Fußwurzelknochen, welche durch flache Gelenkflächen eingeleitet werden, wurden bereits besprochen. Miteinander verbinden sich die *Bases ossium metatarsi* durch mehr oder weniger ausgedehnte Flächen. Die Basis des Os metatarsi I zeigt den erwähnten viereckigen Ausschnitt; die des IV ist am dicksten und schickt fibularwärts einen rauhen Fortsatz ab, die *Tuberositas oss. metatarsi IV.* Im übrigen unterscheiden sie sich von den Mittelhandknochen nur noch durch ihre bedeutende Länge und Stärke.

Fig. 64.

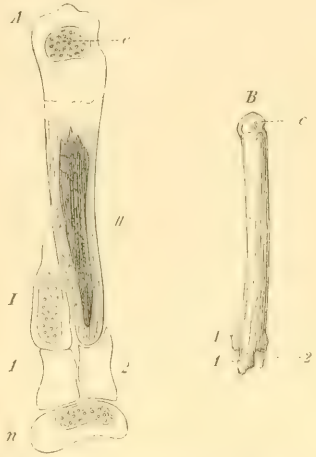

A. Rechter Hallux eines 12tägigen Kaninchens auf dem Horizontalschnitt, von oben. Vergr. 4. *I* Eigentlicher Hallux. *1* Os tarsale primum. *n* Os naviculare. *2* Os tarsale secundum. *II* Mittelstück des eigentlichen Os metatarsi secundum. *c* Knochenkern in der distalen Epiphyse des eigentlichen Os metatarsi II. **B.** Rechtes Os metatarsi I eines erwachsenen Kaninchens, von der medialen Seite. *I* Stelle des eigentlichen Hallux. *1* Stelle des eigentlichen Os tarsale primum. *2* Os tarsale primum (eigentlich secundum). *c* Capitulum oss. metatarsi primi.

Phalanges, Phalangen.

Die Phalangen bieten ganz dieselben Verhältnisse dar, wie die der oberen Extremität, abgesehen davon, daß diese an Größe und Stärke jenen beträchtlich nachstehen. Die Enden der letzten Phalangen sind deutlicher gespalten.

Ligamente des Fufses.

Die Beweglichkeit des Fußes im Ganzen ist eine sehr geringe; sie beschränkt sich auf die Schraubenbewegungen, welche im Sprunggelenke ausgeführt werden. Die Gelenkverbindung zwischen Tibia und Talus, Articulatio pedis, ist ein deutliches Schraubengelenk: die zwischen jener und dem Calcaneus verhält sich ähnlich, doch ist ihre Schraubennatur nicht so ausgesprochen. Der Bandapparat der Fußwurzel hat die Funktion, den Unterschenkel mit den Tarsusknochen, die einzelnen Tarsusknochen miteinander und den Metatarsusknochen zu verbinden. Der Unterschenkel wird mit den Tarsusknochen zunächst durch eine fibröse Gelenkkapsel verbunden, welche sich rings um das Gelenk befestigt und die Rinnen, welche durch die Malleolen gebildet werden, zu Kanälen ergänzt. Ferner dienen dazu zwei Seitenbänder, *Ligamenta collateralia pedis*, das eine an der tibialen, das andere an der fibularen Seite gelegen. Das tibiale Seitenband entspringt von der Vorderfläche des Malleolus medialis tibiae, geht nach vorn und tibialwärts und befestigt sich an den Processus medialis calcanei. Das fibulare Band ver-

läuft vom hinteren Rande der Rinne hinter dem Malleolus lateralis zur fibularen Fläche des Calcaneus. An der Fibularseite liegt noch ein kurzes kräftiges Band, welches vor dem Malleolus lateralis entspringt und hinten neben dem fibularen Ende der Gelenkfläche des Calcaneus für die Tibia sich inseriert. Von der Mitte des Gelenkendes der Tibia verläuft ein ziemlich kräftiges Band zum Os naviculare, welches beide Knochen verbindet. Vom hinteren fibularen Rande des Talus geht ein Band schräg tibial- und plantarwärts, und befestigt sich am Calcaneus.

Von den die Fußwurzelknochen untereinander verbindenden Ligamenten sind noch nennenswert in der Fußsohle: ein kurzes sträffes Band, welches den Processus medialis calcanei mit dem Os naviculare verbindet; ferner ein von dem plantaren vorderen Ende des Calcaneus zur plantaren Fläche des Os tarsale III sich begebendes Band; ebenso findet sich an der fibularen Seite ein beide Knochen verbindendes Band. Alle Bänder werden nach den Knochen, die sie miteinander verbinden, benannt. Die Fußwurzel- und Metatarsusknochen sind ebenfalls durch kleine Bänder verbunden, deren Aufzählung ohne weiteres Interesse sein würde. Die Bandapparate, welche Mittelfußknochen und Phalangen und die Phalangen untereinander befestigen, verhalten sich wie diejenigen an der Hand.

Gelenke des Fufses.

Die *Articulatio pedis*, das Fuß-, Knöchel- oder Sprunggelenk, wurde schon bei der Tibia (S. 129) und den Ligamenten des Fußes (S. 133) mit abgehandelt. Zwischen den Knochen des Fußes untereinander, und zunächst zwischen den Fußwurzelknochen, finden folgende Gelenkverbindungen statt:

Articulatio talocalcanea besteht aus zwei durch den Sulcus tali geschiedenen konkaven Gelenkflächen des Calcaneus, denen zwei konvexe Flächen der Unterseite des Talus entsprechen. Letztere stellen Teile eines ellipsoidischen Umdrehungskörpers dar, dessen Längsachse schräg tibialwärts, aufwärts und mit dem tibialen Ende nach rückwärts gerichtet ist.

Articulatio talonavicularis ist eine beschränkte Arthrodie. Die Bewegungen sind in der Richtung vom Dorsum zur Planta ausgiebiger, als in der Richtung von der Tibial- zur Fibularseite. Die Rotation um die Längsachse des Fußes ist sehr beschränkt. Die Achse der größten möglichen Bewegung läuft von der Tibial- zur Fibularseite; ihr tibiales Ende ist etwas dorsalwärts gerichtet.

Articulatio calcaneocuboidea. Die Verbindung zwischen Calcaneus und Os tarsale III für sich allein würde einem Schraubengelenk entsprechen, dessen Achse schräg tibial- und dorsalwärts, und mit ihrem fibularen Ende nach unten gerichtet ist. Sie liegt im Os tarsale III. Mit Rücksicht auf die Anteilnahme des Os naviculare kann man die Articulatio calcaneocuboideonavicularis als ein Kegelgelenk bezeichnen.

Articulatio calcaneocuboideonavicularis. Die Drehungsachse liegt in der Längsachse des Fußes, die Spitze des Kegels ist als oberer Fortsatz des Os tarsale III aufwärts und ein wenig tibialwärts gerichtet.

Articulatio cuneonavicularis prima et *secunda*. Die erste wiederholt im kleineren Maßstabe die Articulatio talonavicularis; die zweite ist eine Amphiarthrose; die nahezu ebenen Gelenkflächen stehen transversal zur Längsachse des Fußes.

Articulationes tarsometatarseae. Die vier Tarsometatarsal-Gelenke sind ziemlich ebene, ebenfalls transversal gestellte Amphiarthrosen; die sechs *Articulationes metatarsometatarseae*, Metatarsometatarsal-Gelenke, finden sich zu je zwei zwischen den Bases von je zwei Metatarsusknochen und stellen je zwei ziemlich ebene Amphiarthrosen dar, die durch einen kleinen Sulcus geschieden sind. Nur die obere zwischen Os metatarsi I und II zeigt einen walzenförmigen Gelenkkopf am ersten Knochen.

Articulationes digitorum (pedis). Die Gelenke zwischen den Oss. metatarsi und den Phalangen, sowie die zwischen den Phalangen selbst verhalten sich wie an den Fingern.

Myologie.

Muskeln des Kopfes.

Muskeln des Gesichtes.

Ein Teil der mimischen Gesichtsmuskeln des Kaninchens gehören dem sich über den ganzen Körper verbreitenden großen Hautmuskel an (s. Splanchnologie, Haut). Als von Knochen entspringend sind zu erwähnen:

M. zygomaticus major ist sehr schwach entwickelt, nur 1—2 mm breit, dünn, entspringt vom Processus zygomaticus oss. temporum, läuft schräg nach vorn und unten über das vordere Ende des Arcus zygomaticus zur Haut der Backe.

M. zygomaticus minor. Ursprung: Vom medialen vorderen Teile des Jochbeinkörpers. Schmaler, dünner Muskel, welcher in sagittaler Richtung über die Wangenfläche zur Oberlippe verläuft, in welcher er sich verliert.

M. levator labii superioris. Ursprung: Aus der Fossa maxillaris, welche vom Os zygomaticum und dem oberen und hinteren Teil der lateralen Fläche des Os maxillare superius (proprium) gebildet wird. Es ist ein länglicher, dünner, viereckiger Muskel, welcher nach abwärts verläuft, um in die Oberlippe sich zu inserieren.

M. levator nasi. Ursprung: Vom Augenhöhlenrande des Corpus oss. maxillaris superioris (proprii). Der Muskel verläuft nach vorn und medianwärts, kreuzt sich mit den Mm. subcutaneus faciei (s. Splanchnologie, Haut) und levator labii superioris, welche ihn von vorn und lateralwärts her bedecken, geht in eine dünne, schmale Sehne über, die länger ist, als der Muskel selbst. Insertion: Haut des lateralen Randes des Nasenrückens.

M. levator anguli oris. Breiter, dünner Muskel von vertikalem Faserverlauf. Ursprung: Laterale Außenfläche des Corpus oss. maxillaris superioris. Insertion: Behaarte Innenfläche der Schleimhaut (s. Splanchnologie, Mundhöhle) am Mundwinkel (vergl. *101*, Taf. II, Fig. 3).

M. dentalis superior (*101*, Taf. III). Ein dünnes mikroskopisches Bündel des zuletzt genannten Muskels verläuft in der Frontalebene des zweiten oberen Backenzahnes dicht unterhalb des Canalis nasolacrymalis und an der lateralen Wand des Sinus maxillaris in sagittaler Richtung.

M. buccinator. Ursprung: Vom unteren Teile der vorderen Fläche des Oberkiefers, sowie von den Alveolarrändern des Ober- und Unterkiefers in ihrer ganzen Ausdehnung. Der Muskel ist fleischig und kräftig, seine Fasern verlaufen von hinten nach vorn und endigen in der Ober- und Unterlippe, so daß die Insertion des Muskels einen Halbkreis darstellt. In der Unterlippe gehen von den Muskeln beider Seiten Fasern ineinander über.

M. depressor labii inferioris s. quadratus menti. Länglicher platter Muskel; entspringt vom unteren Rande des Unterkiefers unterhalb der Gegend des ersten Backenzahnes (*818*), läuft nach vorn, bedeckt vom M. submentalis, inseriert sich in die Haut der Unterlippe.

Kaumuskeln.

M. masseter. Ursprung: Mit zwei Portionen, einer lateralen und medialen. Die laterale ist die bei weitem kräftigere, entspringt von der lateralen Fläche des Arcus zygomaticus in ihrer ganzen Ausdehnung und deckt die mediale Portion, welche von der medialen Fläche des Arcus zygomaticus entspringt. Kurzer, dicker, viereckiger, mit zahlreichen fibrösen Streifen durchzogener Muskel. Insertion: Beide Portionen setzen sich vereinigt an die laterale Fläche des Ramus maxillae inferioris.

M. temporalis. Ursprung: Von der lateralen Fläche der Pars squamosa oss. temporum. Geht durch das Foramen temporale (s. Os frontis, S. 90). Insertion: Processus coronoideus maxillae inferioris und die Incisura anterior maxillae inferioris.

M. pterygoideus internus. Ursprung: Fossa pterygoidea. Stark von fibrösen Faszikeln durchsetzter Muskel. Insertion: Unterer Teil der medialen Fläche des Ramus maxillae inferioris.

M. pterygoideus externus. Ursprung: Lamina lateralis processus pterygoidei. Kurzer, dicker, fleischiger Muskel, bedeutend kräftiger, als der vorhergehende. Insertion: die zwei oberen Drittel der medialen Fläche des Ramus maxillae inferioris, medianwärts bedeckt vom vorigen, bis zur Eminentia mylohyoidea und am medialen Rande des Foramen mandibulare.

Eigentliche oder hintere Kopfmuskeln.

M. rectus capitis posticus superficialis (*616*). Ist dünn und schwach. Entspringt vom Processus spinosus des Epistropheus, läuft aufwärts, inseriert sich teilweise schräg an die Protuberantia occipitalis externa oss. occipitis dicht neben der Medianlinie.

M. rectus capitis posticus minor. Ursprung: Vom Tuberculum posterius des Atlas. Schlanker kleiner Muskel, der an die Protuberantia occipitalis externa neben der Crista sagittalis und medianwärts vom M. rectus capitis posticus major sich inseriert.

M. rectus capitis posticus major. Ursprung: Processus spinosus des Epistropheus, läuft lateralwärts und nach oben, inseriert sich, stärker als der

vorige, an die Pars squamosa oss. occipitis oberhalb und lateralwärts neben dem oberen Ende des Processus condyloideus.

M. obliquus capitis major s. inferior. Dicker, kräftiger Muskel. Wird vom M. rectus capitis posticus major teilweise bedeckt, verläuft fast horizontal, entspringt vom Processus spinosus des Epistropheus und setzt sich an den lateralen Rand der hinteren Fläche des Processus transversus des Atlas.

M. obliquus capitis minor s. superior. Entspringt vom lateralen oberen Rande des Processus transversus des Atlas, verläuft nach oben und etwas medianwärts. Inseriert sich an dem lateralen Rande der Protuberantia occipitalis externa. Bedeckt den M. rectus capitis lateralis und den M. rectus capitis posticus major von hinten her.

M. rectus capitis lateralis. Dicker, kräftiger Muskel. Entspringt gemeinschaftlich mit dem M. obliquus capitis minor vom Processus transversus des Atlas, verläuft aufsteigend, inseriert sich an den hinteren Rand des Processus jugularis oss. occipitis (oberster M. intertransversarius) und in die Grube zwischen letzterem und dem Processus condyloideus oss. occipitis.

Muskeln des Halses.

M. sternomastoideus. Ursprung: Gemeinsam mit dem der anderen Seite von der vorderen Fläche des Manubrium sterni. Der Muskel ist ein langer, kräftiger Strang mit parallelen Fasern, verläuft schräg nach oben und lateralwärts zum Processus mastoideus, wo er sich nach vorn vor dem M. cleidomastoideus befestigt. Mit dem M. basiohumeralis, welcher kurz vor seiner Insertion unter ihm hervorkommt, bildet er einen spitzen Winkel.

Der M. sternomastoideus ist vom M. cleidomastoideus gänzlich getrennt; ersterer wurde öfters irrtümlich als M. sternocleidomastoideus bezeichnet. Den M. cleidomastoideus s. bei den Muskeln der oberen Extremität (S. 145).

M. sternohyoideus. Ursprung: Gemeinsam mit dem der anderen Seite und dem M. sternothyreoideus von der hinteren Fläche des Manubrium und Corpus sterni bis fast zum Ansatze des dritten Rippenknorpels. Etwa in der Höhe des sechsten Halswirbels wird die den Mm. sternohyoidei zukommende Faserpartie sehnig, aber gleich darauf wieder fleischig, worauf dann der gemeinsame Ursprung in vier Muskelbäuche auseinanderweicht. Die Mm. sternohyoidei liegen an der Vorderfläche der Trachea, lassen einen kleinen Spalt zwischen sich. Insertion: Sie verlaufen gestreckt mit parallelen Fasern zum Zungenbein, an dessen große Hörner bis zum Körper sie sich befestigen.

M. sternothyreoideus. Der Ursprung dieses Muskels wurde bereits beim M. sternohyoideus angegeben. Er legt sich an die Seitenfläche der Trachea, hinter dem vorigen und lateralwärts von demselben, welcher ihn an Stärke und Breite übertrifft. Insertion: An die Seitenfläche der Cartilago thyreoidea oberhalb der Verbindung mit dem Ringknorpel.

M. thyreohyoideus. Entspringt da, wo der vorhergehende sich ansetzt; ist breiter und etwas dicker. Nach kurzem Verlauf findet er seine Insertion an dem Cornu majus oss. hyoidei hinter dem M. sternohyoideus.

M. stylohyoideus major s. stylohyoideus. Ursprung: Processus jugularis (posterior) oss. occipitis. Kleiner rundlicher Muskel, verläuft nach vorn und abwärts zum Cornu majus des Zungenbeines, an dessen Spitze er sich befestigt. Er überdeckt mit seiner hinteren Hälfte die lange rundliche Sehne des M. mandibulae, welche an seiner medialen Seite verläuft.

M. mandibulae. Dreieckiger Muskel. Ursprung: Mit einer langen, rundlichen, glänzenden Sehne von dem Processus jugularis oss. occipitis; die Sehne geht zwischen den beiden Mm. stylohyoidei hindurch. Insertion: Am unteren Rande des Corpus maxillae inferioris in dessen vorderem Dritteil bis zur Medianlinie.

Der M. mandibulae repräsentiert den vorderen Bauch des M. digastricus beim Menschen. Der hintere Bauch wird beim Kaninchen durch die beschriebene lange Sehne ersetzt. — Die Mm. stylohyoidei major und minor sind dem M. stylohyoideus des Menschen homolog.

M. stylohyoideus minor. Ist dünn und rundlich, schwächer als der M. stylohyoideus major, liegt medianwärts von demselben und der Sehne des M. mandibulae, mithin tiefer, als letztere. Entspringt an der medialen Seite des Ursprunges des M. styloglossus und mit der Ursprungssehne desselben verwachsen vom Processus jugularis (posterior) oss. occipitis, inseriert sich an das Cornu minus oss. hyoidei (*818*).

M. mylohyoideus (Fig. 83, *1*). Ursprung: Von der Linea mylohyoidea bis dahin, wo der rechte Teil der Maxilla inferior mit dem linken zusammenstößt. Der Muskel ist breit und wie ein rechtwinkliges Dreieck gestaltet; er verbindet sich mit dem der anderen Seite untrennbar, und zwar ist die Verbindungslinie die längere Kathete. Er liegt über der Gl. submaxillaris, trägt dagegen die Gl. sublingualis, welche an der lateralen Seite des M. geniohyoideus liegt. Insertion: Untere Fläche des Körpers des Zungenbeines.

M. geniohyoideus. Ursprung: Von der Verbindungsstelle der rechten und linken Unterkieferhälfte. Er ist einfach, kegelförmig. Die Basis des Kegels, welchen er darstellt, inseriert sich an die Vorderfläche des Zungenbeinkörpers.

Muskeln an der Seitengegend des Halses.

M. scalenus anticus. Ursprung: Querfortsätze des vierten bis siebenten Halswirbels, liegt an der lateralen Seite des M. longus colli und inseriert sich an die erste Rippe, hinter deren Verbindung mit dem Knorpel.

M. scalenus medius. Ursprung: Einfach gefiedert mit einer spitz zulaufenden, glänzenden, kräftigen Sehne vom Processus transversus des fünften Halswirbels; nach unten breitet er sich fächerförmig aus und verläuft lateralwärts vom vorhergehenden zum Thorax, wo er sich an die dritte, vierte und fünfte Rippe inseriert, je weiter nach unten, um so mehr lateralwärts. Die an die fünfte Rippe sich inserierende Zacke entspringt oberhalb der spitz zulaufenden vom Processus transversus des vierten Halswirbels.

M. scalenus posticus. Ursprung: Lateralwärts vom vorhergehenden von den Processus transversi des vierten, fünften und sechsten Halswirbels.

Kurzer, fleischiger Muskel, welcher schräg nach hinten und unten verläuft und an die erste Rippe oberhalb der Insertion vom M. iliocostalis dorsi sich inseriert.

M. longus atlantis. Ursprung: Vom sechsten bis dritten Halswirbel mit ziemlich langen sehnigen Zacken, welche sich zu einem fleischigen Muskelbauch vereinigen, der an die untere Hälfte des Processus transversus des Atlas sich anheftet.

M. longus colli. Ursprung: Von den Körpern der fünf bis sechs oberen Rückenwirbel, von sämmtlichen Halswirbeln, teils sehnig, teils fleischig. In der Medianlinie der Wirbelsäule stoßen die Muskeln beider Seiten zusammen, lateralwärts sind sie innig mit dem M. rectus capitis anticus major verwachsen. Insertion: Die von den unteren Wirbeln entspringenden Faserbündel inserieren sich zum Teil an die Körper der nächst oberen Wirbel, von denen sich dann neue Ursprungsfaszikel den übrig bleibenden Fasern beigesellen. Insertion: Am vorderen Halbring des Atlas und dem Tuberculum anterius ist die fleischige Endinsertion, welche mit derjenigen der anderen Seite konvergiert.

M. rectus capitis anticus major s. longus capitis. Ursprung: Medianwärts vom vorhergehenden, durch die Ursprünge der Mm. scaleni von ihm getrennt; vom sechsten bis ersten Halswirbel (inkl.) am Beginne der Querfortsätze. Medianwärts ist er mit dem M. longus colli verwachsen. Insertion: Synchondrosis sphenobasilaris.

M. rectus capitis anticus minor s. anticus. Ursprung: Medialer Teil der Vorderfläche des Processus transversus atlantis. Kleiner, straffer, fleischiger Muskel, welcher vom M. rectus capitis anticus major bedeckt wird. Er verläuft schräg nach oben und medianwärts. Insertion: Heftet sich halbgefiedert an die Pars basilaris oss. occipitis lateralwärts vom M. rectus capitis anticus major und hinter demselben.

Muskeln des Rückens.

Breite Rückenmuskeln.

Die breiten Muskeln des Rückens werden zum Teil bei der Betrachtung der oberen Extremität besprochen. Hier sind zu erwähnen:

M. serratus posticus. Ursprung: Vom Ligamentum nuchae, vom dritten Halswirbel, von der Fascia lumbodorsalis bis zur zwölften Rippe. Der Muskel ist dünn und zackig, besonders deutlich treten die Zacken im oberen Teile des Muskels hervor, welche schräg von hinten und oben nach vorn und unten verlaufen. In der unteren Fläche des Muskels sind die Zacken wenig scharf geschieden und der Faserverlauf ist von der achten Rippe an mehr transversal, etwas nach aufwärts gerichtet. Insertion: Äußere Flächen der vierten bis zwölften Rippe, etwa in der Mitte ihrer Länge, je weiter nach unten, um so mehr nach vorn. Die untersten Fasern setzen sich an das vordere Ende der letzten Rippe. Die Mm. serrati postici superior und inferior des Menschen bilden also beim Kaninchen ein Continuum.

M. splenius capitis et colli. Ursprung: Vom ganzen Lig. nuchae unter den Mm. cucullaris und rhomboidei, und von den vier oberen Rückenwirbeln. Der Muskel ist dünn, ziemlich breit, seine Fasern verlaufen schräg nach oben und lateralwärts, je tiefer entspringend, um so steiler ansteigend. Zwischen Hals- und Kopfteil findet sich eine kleine Spalte, so daß man allenfalls zwei Muskeln unterscheiden kann, wenn man die Spalte künstlich nach oben und unten verlängert. Insertion: Processus transversi der zwei bis drei obersten Halswirbel; die Pars squamosa oss. occipitis; die Pars petromastoidea oss. temporum unmittelbar unter der Sutura lambdoidea und hinter dem knöchernen Gehörgang nach abwärts, woselbst der obere Teil des Muskels sich mit der Hals-Insertion verbindet.

Lange Rückenmuskeln.

M. sacrospinalis. Ursprung: Von der Crista oss. ilium in ihrer ganzen Ausdehnung bis zur Spina anterior superior, von den Processus mamillares der sechs unteren Lendenwirbel und der obersten drei Kreuzbeinwirbel und oberhalb der Crista oss. ilium von der Innenfläche der den Muskel umschließenden Fascia lumbodorsalis, welche in ihrem unteren Teile aus vier recht gut von einander trennbaren Blättern besteht. Der M. sacrospinalis ist der kräftigste von allen Muskeln, die das Kaninchen besitzt. Er liegt in der Furche zwischen den Anguli costarum und den Processus spinosi der Wirbelsäule, welche Furche der Muskel zum größten Teil ausfüllt.

Zunächst giebt er einen Teil seiner Fasern als Insertion an die Processus transversi der Lendenwirbel, jedoch so, daß sie eine kontinuierliche Fasermasse bilden. Zu den Rippen gelangt, lassen sich an dem Muskel zwei besondere Abteilungen unterscheiden: M. iliocostalis und M. longissimus dorsi.

M. iliocostalis. Als M. iliocostalis ist diejenige Faserpartie zu bezeichnen, welche sich am meisten lateralwärts an die Rippen inseriert und bis zum letzten Halswirbel reicht. Insertion: Der M. iliocostalis inseriert sich mit zwölf Zacken an die laterale Seite der Anguli costarum. Die unteren fünf Zacken sind besonders dick und fleischig. Oberhalb der Abgabe der fünften Zacke, wo erst eine eigentliche Teilung des Muskelkörpers beginnt, aus welchem die Mm. iliocostalis und longissimus dorsi hervorgehen, werden die Insertionszacken des M. iliocostalis dünner und endigen mit länglichen schmalen Sehnen. Während die Insertionszacken von der lateralen und hinteren Fläche des Muskels abgehen, erhält derselbe an der medialen und vorderen Fläche Verstärkungsbündel von jeder Rippe, die zu einem Muskelbauch sich vereinigend für die Insertionen an die fünf bis sechs oberen Rippen und den Processus transversus des siebenten Halswirbels das Material liefern. Somit kann man am M. iliocostalis zwei besondere Abteilungen unterscheiden: *M. iliocostalis lumborum* und *iliocostalis dorsi.*

M. longissimus dorsi. Der M. longissimus ist der zweite, medianwärts vom M. iliocostalis gelegene Teil des M. sacrospinalis. Er reicht bis zum Schädel hinauf und ist bedeutend mehr entwickelt als der M. iliocostalis. Insertion: Der Muskel inseriert sich an der Lendenwirbelsäule lateralwärts an die Processus transversi; medianwärts an die früher beschriebenen rauhen Leisten

der Processus transversi accessorii (s. Osteologie, S. 106). Am Thorax gehen die lateralen Insertionen von der hinteren Fläche ab und heften sich an die unteren Ränder der Rippen, medianwärts vom Ursprunge der accessorischen Bündel für den M. iliocostalis. Die medialen Insertionen entwickeln sich von der vorderen Fläche und gehen an die nur wenig entwickelten Processus transversi. Nach oben zu wird der Muskel allmählich dünner und seine Fasern sind lateralwärts gerichtet. Auch der M. longissimus erhält wie der M. iliocostalis einen bedeutenden Zuschuß an Material durch accessorische Verstärkungsbündel, welche besonders von den Processus mamillares der oberen Lenden- und unteren acht (*8/8*) Rückenwirbel sich entwickeln, sowie von den Processus transversi der oberen Rücken- und Halswirbel mit Ausnahme des ersten.

Die accessorischen Ursprungsbündel von den Processus mamillares der unteren Rückenwirbel haben lange, glänzende Ursprungssehnen und lassen sich nur künstlich von dem M. spinalis dorsi trennen. Gegen die Halswirbel hin vereinigen sie sich, um in Gemeinschaft mit den noch übrigen ursprünglichen Fasern des M. longissimus dorsi an die Querfortsätze sich zu inserieren, hinter den Ursprüngen des Halsteiles vom M. serratus anticus major. Dieser Teil wird als *M. longissimus cervicis* bezeichnet, der an den Thorax sich inserierende Teil als *M. longissimus dorsi*.

Die von den fünf bis sechs unteren Halswirbeln und drei oberen Rückenwirbeln hinter den Ansätzen der vorhergehenden entspringenden Faserbündel befestigen sich an dem Processus transversus atlantis und am unteren Teil der Pars squamosa oss. occipitis, medianwärts vom Meatus auditorius externus, bedeckt vom M. splenius capitis bis hinauf zum Os parietale; sie bilden den *M. longissimus capitis*.

M. spinalis. Dieser Muskel besteht aus vielen von den Processus spinosi und mamillares entspringenden Bündeln, welche teils mit langen Sehnen, teils kurzsehnig oder mehr fleischig beginnen, um sich wieder an Processus spinosi zu befestigen. Der Muskel erstreckt sich bis zum Schädel und zwar in folgender Weise. Er entspringt von den drei oberen Lenden- und unteren Rückenwirbeln und inseriert sich an sämmtliche folgende Rückenwirbel und die vier bis fünf unteren Halswirbel mit ebensovielen, besonders schon an den Rückenwirbeln trennbaren, fleischigen Zacken. lateralwärts am Thorax hängt derselbe durch einige mit besonders langen und glänzenden Sehnen versehene Muskelbündel mit dem M. longissimus dorsi zusammen. Eigentümlich ist seine Verbindung mit dem Schädel, welche sich dadurch vollzieht, daß in der Höhe der vierten bis fünften Rippe plötzlich ein langes schmales Faserbündel (*M. trachelomastoideus*) sich vom Muskel trennt und vor dem M. splenius medianwärts vom M. longissimus dorsi zum Hinterhaupt hinansteigt, wo dasselbe sich an den Processus mastoideus oss. temporum befestigt.

Am M. spinalis lassen sich somit drei Abteilungen unterscheiden: *Mm. spinales dorsi, cervicis* und *capitis*.

Kurze Rückenmuskeln.

M. multifidus besteht aus einer großen Anzahl einzelner Muskelbündel, welche an die Processus spinosi und transversi sämmtlicher Hals-, Rücken-,

Lenden- und Kreuzbeinwirbel mit Ausnahme des Atlas sich heften. An den Kreuz- und Lendenwirbeln ist der M. multifidus am stärksten, an den Rückenwirbeln am schwächsten entwickelt. Die Bündel laufen von dem betreffenden Processus transversus schräg nach oben und medianwärts und setzen sich an darüber gelegene Processus spinosi. Die mehr quer laufenden Abteilungen rotieren die Wirbelkörper um ihre senkrechte Achse. Die *Mm. interspinales* und *Mm. intertransversarii* verschmelzen mit dem M. multifidus, auch dem M. spinalis.

Mm. intertransversarii. An den Lendenwirbeln sind sie stark entwickelt, beim zahmen sowie beim wilden Kaninchen rot und doppelt vorhanden. Die *Mm. intertransversarii lumbales breves* s. interni (*117*) sind fleischig, verlaufen zwischen je zwei benachbarten Processus accessorii. — Die *Mm. intertransversarii lumbales longi* s. externi (*117*) entspringen sehnig von jedem Processus accessorius, verlaufen an der lateralen vorderen Seite des M. intertransversarius brevis nach oben und setzen sich, jedesmal einen Lendenwirbel überspringend, an den Processus accessorius des nächstfolgenden Wirbels. Die untersten Mm. intertransversarii sind die stärksten und reichen bis zur Crista oss. ilium, die obersten bis zum achten (oder siebenten) Rückenwirbel.

Die Mm. intertransversarii lumbales longi und breves sind mit den Mm. rotatores dorsi (*118*) zusammengestellt worden (*117*).

In den Rückenmuskeln sowie in den Mm. gastrocnemii kommen Sehnenendplatten (*58*, S. 45. — *626*) vor.

Muskeln des Schwanzes.

Es finden sich am Schwanze des Kaninchens Streck-, Beugemuskeln, Seitwärtszieher und kleine Muskeln zwischen je zwei Vorsprüngen der einzelnen Wirbel. Die Zahl der Strecker beträgt vier, je zwei auf jeder Seite, ein medialer und ein lateraler.

M. extensor caudae medialis geht aus dem über den ganzen Körper sich verbreitenden großen Hautmuskel hervor und befestigt sich etwas unterhalb des oberen Drittels des Schwanzes neben den Dornfortsätzen (s. Splanchnologie, Hautmuskeln, S. 170).

M. extensor caudae lateralis. Ursprung: Von den Processus spinosi der beiden untersten Kreuzbein- und sämmtlicher Schwanzwirbel, sowie von den Processus obliqui der letzten Schwanzwirbel. Insertion: An die Processus transversi sämmtlicher Schwanzwirbel und nach Aufhören derselben an die hintere Fläche der Wirbelkörper, wo der Muskel nur noch sehnig erscheint, während derselbe im oberen Teile fleischig ist.

M. abductor caudae posticus. Ursprung: In der Furche zwischen den Processus obliqui und transversi als Fortsetzung des M. multifidus nach abwärts. Insertion: Die Ursprünge von den Quer- und Gelenkfortsätzen der oberen Wirbel inserieren sich an die der nächstfolgenden Wirbel mit einem

Teile der Fasern, ein anderer Teil geht weiter, einige Wirbel überspringend. Der Muskel endigt sehnig an den untersten Schwanzwirbeln.

M. abductor caudae anticus. Ursprung: Spina ischii. Der Muskel breitet sich nach seinem Ursprunge fächerförmig nach oben und unten aus. Insertion: Mit einem Teil seiner Fasern ansteigend und horizontal verlaufend an die Seitenfläche des Körpers des Os sacrum; mit einem anderen Teile absteigend an die Vorderfläche der Processus transversi der Schwanzwirbel und ebenfalls an die lateralen Flächen der Körper derselben bis zur Spitze des Schwanzes, von der Mitte desselben an sehnig werdend.

In seinem oberen Teile ist der Muskel ein Homologon des M. coccygeus des Menschen, während ersterer zugleich das beim Kaninchen fehlende Lig. sacrospinosum vertritt. Es entsteht durch seine Insertion am Os sacrum das ovale *Foramen sacrospinosum.* Ein Foramen sacrotuberosum fehlt.

Der M. abductor caudae anticus ist der stärkste unter den Schwanzmuskeln.

M. flexor caudae. Ursprung: Von der Vorderfläche der Wirbelkörper des Kreuzbeines und der drei bis vier oberen Schwanzwirbel neben der Medianlinie. Er verläuft parallel mit dem der anderen Seite, und die nächst oberen Ursprünge inserieren sich an die nächst unteren Wirbel bis etwa zum unteren Drittel des Schwanzes. Der Muskel ist analog dem M. longus colli, aber nur sehr schwach und wenig entwickelt.

Als kleine Muskeln sind am Schwanze noch zu erwähnen: *Mm. intertransversarii* und *interspinales.* Dieselben verschwinden mit dem Aufhören der Processus transversi und spinosi.

Muskeln der Brust.

Da die oberflächlichen breiten Muskeln der Brust bei Beschreibung der oberen Extremität im nächsten Abschnitt abgehandelt werden sollen, so bleiben hier nur noch die tiefen Brustmuskeln zur Erörterung übrig.

M. intercostales externi. Das Gebiet dieser Muskeln sind die Zwischenrippenräume, welche sie zum Teil ausfüllen. Ihre Fasern verlaufen schräg median- und abwärts, jedesmal vom unteren Rande einer Rippe zum oberen der nächstfolgenden. Nach hinten reichen sie bis zum Tuberculum costae, nach vorn bis an und zum Teil auf die Rippenknorpel. Die oberen Enden liegen dem Sternum näher als die unteren und in den fünf bis sechs obersten Interstitia intercostalia endigen sie in einiger Entfernung von der Spitze der knöchernen Rippen. In den unteren Interkostalräumen reicht ihr unterer Rand am tiefsten und ihr oberer Rand bis an die Spitze der Rippenknochen, so daß ein Teil des Knorpels noch mit zum Ansatz benutzt wird.

Mm. intercostales interni. Diese Muskeln werden von den vorhergehenden bedeckt; sie sind dünner, aber reiner muskulös, weniger mit Bindegewebe durchwachsen; ihre Fasern verlaufen in entgegengesetzter Richtung, wie die vorhergehenden, d. h. von unten nach vorn und aufwärts; sie erstrecken sich

über die ganzen Interkostalräume bis zum Sternalrande hin. Sie kommen also im Bereich der Rippenknorpel unter den Mm. intercostales externi hervor.

Mm. levatores costarum (breves) entspringen von den Processus transversi der Rückenwirbel und setzen sich an die darunter gelegene Rippe. Sie hängen mit den Interkostalmuskeln zusammen.

Diaphragma. Man unterscheidet beim Zwerchfell die Lumbalportion und Costalportion: *Pars lumbalis* und *Pars costalis.*

Pars lumbalis s. vertebralis. Ursprung: mit drei Zacken von den lateralen Flächen der Processus spinosi anteriores und dem medialen Teil der Vorderfläche der Wirbelkörper der drei oberen Lendenwirbel mit einer platten, länglich sich ausziehenden Sehne. — Der rechte und linke Schenkel des Lumbalteiles werden durch die Aorta descendens von einander geschieden. Am ersten Rückenwirbel vereinigen sie sich, indem die Fasern beider Schenkel nach vorn ineinander übergehen und mit denen des Costalteiles sich verbinden. Nach hinten bleibt eine Öffnung, durch welche die Aorta in die Bauchhöhle gelangt: *Hiatus aorticus.* Derselbe liegt etwas mehr nach links wie nach rechts. Nach vorn strahlen die Fasern des Lumbalteiles in das *Centrum tendineum* aus. Der rechte Schenkel ist bedeutend mächtiger als der linke.

Pars costalis. Die Pars costalis entspringt mit sieben dünnen Zacken von den sieben unteren Rippen an der Verbindung der vorderen Rippenenden mit den Rippenknorpeln, und mit zwei Zacken vom Processus xiphoideus sterni. Sämmtliche Fasern laufen in das lange, sehr dünne, glänzende Centrum tendineum aus, welches seinen bei weitem größten Durchmesser in sagittaler Richtung hat. Oberhalb des Hiatus aorticus, wo bereits der Lumbalteil völlig sehnig geworden, findet sich eine lange ovale Öffnung, durch welche der Oesophagus in die Bauchhöhle gelangt: *Foramen oesophageum.*

Rechts vom Foramen oesophageum zeigt das Centrum tendineum noch eine zweite Öffnung, welche zum Durchtritt für die Vena cava inferior benutzt wird: *Foramen venae cavae.*

Der sagittale Durchmesser des Diaphragma übertrifft den horizontalen ziemlich bedeutend, und zwar so, daß das Zwerchfell eine elliptische Form bekommt.

Die drei obersten Interkostalräume verengern sich bei der Inspiration, die vier untersten erweitern sich, die mittleren bleiben im wesentlichen unverändert (*838*).

Varietät. Rechterseits oder linkerseits sind vier Zacken für die Pars lumbalis vorhanden; die accessorische kommt vom Körper des vierten Lendenwirbels.

Muskeln der oberen Extremität.

Muskeln, welche die ob. Extr. mit dem Rumpfe verbinden.

M. cleidomastoideus. Ursprung: Processus mastoideus. Es ist ein länglicher platter Muskel, welcher mit parallelen Fasern von hinten und oben

schräg nach vorn und unten verläuft. Insertion: Mitte der Clavicula (s. auch M. sternomastoideus, S. 134).

M. basiohumeralis (transversoscapulaire, *119*; Kopfarmmuskel, *109*). Ursprung: Pars basilaris oss. occipitis vor dem Foramen magnum. Länglich platter Muskel, welcher von hinten und oben nach vorn und unten verläuft. In der Mitte seines Verlaufes wird er vom M. cleidomastoideus gekreuzt, welcher über ihn hinweggeht. Insertion: Mittels einer unbedeutenden Inscriptio tendinea heftet er sich an das laterale Drittel der Clavicula. Seine Fortsetzung bildet der M. deltoideus.

M. levator scapulae major. Ursprung: Synchondrosis sphenobasilaris. Länglicher, schlanker Muskel mit parallelen Fasern. Er liegt nach vorn von dem gleich zu beschreibenden M. cucullaris und nach hinten vom M. basiohumeralis, und zwar so, daß er mit ersterem nach unten, mit letzterem nach oben einen spitzen Winkel bildet. Insertion: Spitze des Acromion und an den Processus hamatus desselben neben der Insertion des Halsteiles des M. cucullaris.

M. cucullaris. Derselbe besteht aus zwei Portionen, einer oberen oder dem Halsteile, und einer unteren oder dem Rückenteile.

Pars superior. Ursprung: Protuberantia occipitalis externa des Hinterhauptbeines, und Lig. nuchae. Großer, breiter, dünner Muskel, dessen Fasern nach unten und vorn verlaufen und zum Teil konvergieren. Insertion: Acromion und dessen Hakenfortsatz neben dem M. levator scapulae major, sowie der Fascia supraspinata.

Pars inferior. Liegt in der Fortsetzung des vorigen. Ursprung: Processus spinosi sämmtlicher Rückenwirbel und, ohne bestimmte Abgrenzung vom M. latissimus dorsi, aus der Fascia lumbodorsalis. Er ist ebenfalls breit und dünn mit absteigenden, transversalen und aufsteigenden Fasern. Insertion: Kurzsehnig an den beiden hinteren Dritteln der Spina scapulae.

M. latissimus dorsi. Ursprung: Processus spinosi der neunten und der folgenden Rückenwirbel aus der Fascia lumbodorsalis und mit drei Zacken vom unteren Ende der zehnten, elften und zwölften Rippe. Großer, breiter, dünner Muskel, der einen großen Teil der hinteren und seitlichen Thoraxwand bedeckt. Seine Fasern verlaufen konvergierend schräg nach oben und vorn, je tiefer unten entspringend, um so steiler. Die oberen Fasern schlagen sich über den unteren Winkel des Schulterblattes herum und bedecken den M. teres major zum größten Teil; an seinem oberen Ursprunge wird der M. latissimus vom M. cucullaris bedeckt. Jene Fasern weichen dann auseinander und bilden eine Lücke, aus welcher die Mm. teres major und infraspinatus hervorsehen. Insertion: Mit der Sehne des M. teres major vereinigt medianwärts von der Spina humeri. Die gemeinsame Sehne windet sich um den Oberarm.

M. rhomboideus cervicalis. Ursprung: Ligamentum nuchae. Der Muskel wird vom M. cucullaris bedeckt. Je weiter nach oben seine Fasern entspringen, um so steiler abwärts verlaufen sie und um so weiter nach unten inserieren sie sich. Er ist dünn und platt, von unregelmäßiger Form. Insertion: Die beiden oberen Drittel des hinteren Randes der Scapula.

M. rhomboideus dorsalis. Ursprung: Processus spinosi der sieben oberen Rückenwirbel. Platter, breiter, ziemlich umfangreicher Muskel, dessen Fasern

gegen die Insertion hin sich übereinander legen und zum Teil kreuzen. Er liegt ebenfalls unter dem M. cucullaris, oben zum Teil vom vorhergehenden, an seiner Insertion vom M. latissimus dorsi bedeckt. Insertion: Unteres Drittel des hinteren Randes der Scapula.

M. levator anguli scapulae s. levator scapulae minor. Ursprung: Synchondrosis sphenobasilaris. Langer, schlanker, dünner, steil absteigender Muskel. Insertion: Unterer Winkel der Scapula.

M. pectoralis superficialis s. tenuis (latissimus pectoris der Tierheilkunde). Ursprung: Manubrium sterni. Er liegt vor dem oberen Teile des M. pectoralis major, an seiner Insertion unter und neben dem M. deltoideus. Seine Fasern verlaufen vom Ursprunge aus divergierend und nach abwärts zum Oberarm, so daß ein platter Muskel entsteht, von der Form eines Dreieckes, dessen abgerundeter Scheitel am Manubrium sterni liegt. (Hinter ihm liegt der M. glenoulnaris). Insertion: Spina humeri vom Caput bis zur Mitte des Humerus. — Der M. pectoralis superficialis repräsentiert eine selbständig gewordene Portion des M. pectoralis major.

M. pectoralis major. Ursprung: Von der einen Hälfte des ganzen Brustbeines. Kräftiger, breiter Muskel, welcher die vordere Brusthälfte ganz zudeckt. Seine Fasern sind aufsteigende, transversale und absteigende, die an der Insertion zusammenfließen, und zwar so, daß die oberen sich tiefer anheften als die unteren. In seinem oberen Teile wird er bedeckt vom M. pectoralis superficialis. Insertion: Neben dem vorigen an die Spina humeri.

M. pectoralis minor. Ursprung: Mit zwei Portionen. Vom oberen Ende des Sternum bis zum vierten Rippengelenk, und mit der zweiten unter der ersten gelegenen Portion vom vorderen Ende der ersten Rippe. Er wird bedeckt von den Mm. pectorales superficialis und major. Seine Fasern vor der Klavikularinsertion gleichen einem stumpfwinkligen Dreieck, dessen stumpfer Winkel am Manubrium sterni liegt. Dieselben verlaufen schräg nach oben und lateralwärts. Insertion: Mit einem großen Teil seiner Fasern an die Clavicula und das Ligamentum sternoclaviculare, um dann von neuem zu entspringen und, mit den übrigen frei zur Schulter verlaufenden Fasern den M. supraspinatus überlagernd, sich an die ganze obere Kante der Scapula und die Fascia supraspinata zu inserieren.

M. serratus anticus major. Er besteht aus zwei Abteilungen, dem Halsteil und Brustteil.

Halsteil. Ursprung: Von den Querfortsätzen der fünf unteren Halswirbel und dem hinteren Ende der ersten und zweiten Rippe. Der Muskel wird an seinem Ursprunge vom M. scalenus medius bedeckt. Im weiteren Verlauf liegt er unter dem M. subscapularis. Er ist breit, kräftig, rechteckig, verläuft von oben und vorn, schräg nach hinten und unten. Insertion: Oberer Teil der Innenfläche des Schulterblattknorpels am hinteren Rande der Scapula.

Brustteil. Ursprung: Mit sieben Zacken von der dritten bis neunten Rippe, wo der Knochen in den Knorpel übergeht. Er ist bedeckt von den Mm. latissimus dorsi und pectoralis major. Seine Fasern assoziieren sich zu einem breiten flachen Muskelkörper, welcher die seitliche Wand des Thorax umgreift. Insertion: Die in einen spitzen Winkel konvergierenden Fasern

heften sich an den unteren Winkel der Scapula, sowie an den hinteren medialen Teil des unteren Randes derselben, einen Teil der Insertion des Halsteiles bedeckend.

Muskeln am Oberarm.

M. deltoideus. Ursprung: Laterale Hälfte der Clavicula, als Fortsetzung des M. basiohumeralis. Länglicher, nach unten spitz auslaufender, doppeltgefiederter Muskel, welcher über den Achselhöhlenteil der M. pectorales superficialis und major hinweggeht. Insertion: Mit einer ziemlich langen Sehne unter der Mitte der vorderen Seite des Humerus.

M. abductor brachii superior. Ursprung: Spitze des Acromion und Wurzel des Processus hamatus desselben. Läuft nach unten und vorn. Insertion: An der lateralen Kante der Spina humeri.

M. abductor brachii inferior. Ursprung: Fascia infraspinata mit einem bogenförmigen Rande (sog. Sehnenbogen), das Acromion und dessen Processus hamatus. Insertion: Mit dem vorigen neben der Ansatzlinie des M. deltoideus im oberen Dritteil des Humerus mittels eines rundlichen, sehnigen Ansatzes.

Der Muskel ist als M. abductor longus bezeichnet worden (*109*). Mit dem M. abductor brachii superior ist derselbe bei der Katze (M. delto-spinale, *119*); und beim Pferde (der lange Auswärtszieher des Oberarmbeines (*120*) vereinigt. Die Mm. abductores brachii superior und inferior repräsentieren selbständig gewordene Bündel des M. deltoideus; der inferior ist ein unverkennbares Homologon des M. gluteus maximus.

M. supraspinatus. Ursprung: Acromion, Spina scapulae, Fossa supraspinata, oberer Schulterblattrand und noch darüber hinaus von der Fascia subscapularis, sowie zum Teil von der Fascia supraspinata. Dicker, fleischiger Muskel, welcher die Fossa supraspinata völlig ausfüllt. Bedeckt wird derselbe vom M. cucullaris, dem M. levator scapulae major und dem M. pectoralis minor. Insertion: Mit dem einen Teil seiner Fasern an die Spitze, mit dem anderen an die laterale Seite des Tuberculum majus humeri.

M. infraspinatus. Ursprung: Spina scapulae, Acromion, Fossa infraspinata und unterer Rand der Scapula. Er ist weniger fleischig als der vorige, grenzt nach unten an den M. teres major, welcher mit ihm gemeinsam vom unteren Rande der Scapula entspringt, wird mit Ausnahme seines mittleren Teiles bedeckt vom Hals- und Brustteil des M. cucullaris. Er geht schräg nach oben und vorn und schlägt sich unter dem Acromion zum Oberarm dicht am Caput humeri resp. der Schultergelenkkapsel verlaufend. Insertion: Tuberculum majus humeri unterhalb des lateralen Ansatzes des M. supraspinatus.

M. teres minor. Entspringt sehnig am unteren Rande der Fossa infraspinata. Verläuft zwischen letzterem und dem M. infraspinatus zum Humerus, ebenfalls dicht an das Caput humeri angrenzend (*818*). Ist wenig entwickelt. Insertion: Am Humerus dicht unter dem M. infraspinatus.

M. teres major. Ursprung: Vom unteren Rande der Scapula mit Ausnahme des vorderen Drittels. Am hinteren und unteren Winkel der Scapula geht ein Teil seiner Ursprungssehne aus der Insertionssehne des Brustteiles des M. serratus anticus major hervor. Bedeckt wird er von der Pars inferior

des M. cucullaris, größtenteils aber vom M. latissimus dorsi, mit welchem er schräg nach oben und vorn verläuft und an seiner Insertion verschmilzt. Der Muskel ist dick und fleischig. Insertion: Gemeinschaftlich mit dem M. latissimus dorsi unter dem Tuberculum minus humeri, bedeckt vom M. coracobrachialis und den Beugemuskeln des Vorderarmes.

M. subscapularis. Ursprung: Von der ganzen medialen Fläche der Scapula. Er verstärkt besonders den medialen Teil der Schultergelenkkapsel, während der obere Teil derselben vom M. supraspinatus und der laterale vom M. infraspinatus eine beträchtliche Befestigung erhält. Insertion: Tuberculum minus humeri.

M. coracobrachialis. Ursprung: Processus coracoideus. Er schlägt sich über die mediale Seite des Humeruskopfes herüber, verstärkt oder befestigt, wie der vorige, die Kapsel des Schultergelenkes und geht zur Vorderseite des Oberarmes. Insertion: Doppeltgefiedert an die vordere Seite des unteren Endes des oberen Dritteiles des Humerus dicht unterhalb der gemeinsamen Insertion der Mm. teres major und latissimus dorsi und dieselbe bedeckend.

Streckmuskeln des Vorderarmes.

M. extensor antibrachii parvus s. anconaeus quintus (*819*). Ursprung: Mit langer, platter Sehne von der Faszie der vereinigten Mm. teres major und latissimus dorsi. Länglich-schmaler, eher dünner Muskel, welcher an der medialen Seite des M. anconaeus longus herabläuft. Insertion: Medialer hinterer Rand des Olecranon.

M. triceps brachii liegt an der hinteren und lateralen Seite des Oberarmes und besteht, wie der Name angiebt, aus drei Köpfen:

M. anconaeus longus. Ursprung: Doppeltgefiedert vom vorderen Drittel des unteren Randes der Scapula, welches Drittel der M. teres major frei läßt. An der medialen Seite des Muskels reicht die Ursprungssehne bedeutend weiter als an der lateralen Seite, etwa bis zum Ende des oberen Drittels. Es ist ein dicker, fleischiger, spindelförmiger Muskel, welcher über den Mm. teres major und latissimus dorsi und unter dem Processus hamatus der Scapula nach abwärts verläuft, um in der Mitte des Humerus sich mit dem M. anconaeus lateralis sehnig zu verbinden. Diese Verbindung findet aber nur mit dessen hinterem Rande statt, indem der größte Teil der Insertionssehne selbständig bleibt. Insertion: Einfachgefiedert am Ende der überknorpelten Rinne des Olecranon, in welche er sich hineinlegt. Die Insertionssehne geht an der lateralen vorderen Seite des Muskels bis zum oberen Drittel desselben hinauf.

M. anconaeus lateralis s. brevis. Ursprung: Laterale Fläche des Humerus unter dem Gelenkkopf und dem Tuberculum majus. Weniger kräftig entwickelt als der vorhergehende, mehr plattlänglich. Insertion: Mit dem vorigen am hinteren Rande verwachsen, an die laterale Fläche des Olecranon.

M. anconaeus medialis. Ursprung: Dem M. brachialis internus gegenüber von der ganzen hinteren Fläche des Humerus. Bis zu seiner Insertion bleibt der Muskel ganz unabhängig von den Mm. anconaei longus und lateralis, erst dort verbindet er sich durch einige Sehnenfaszikel mit den-

selben. Er wird von beiden bedeckt. Insertion: An den hakenförmigen Fortsatz des Olecranon unterhalb der überknorpelten Rinne und an den oberen Teil der Dorsalfläche der Ulna.

M. anconaeus minimus s. quartus s. sextus (*819*). Ursprung: Condylus medialis humeri, läuft dorsalwärts und quer in Bezug auf die Längsachse des Humerus. Insertion: Mediale Fläche des Olecranon.

Der M. anconaeus quartus des Menschen fehlt beim Kaninchen.

Beugemuskeln des Vorderarmes.

M. gleno-ulnaris s. biceps brachii s. flexor antibrachii. Ursprung: Vom oberen Ende der Gelenkfläche des Schulterblattes. Seine plattrundliche Ursprungssehne, welche sich innerhalb der Gelenkkapsel dem Tuberculum minus genau anschmiegt, geht durch den überknorpelten Sulcus intertubercularis an die Vorderseite des Oberarmes. Nach seinem Austritt aus der Gelenkkapsel geht er in einen dicken, spindelförmigen Muskelbauch über, welcher unten wieder in eine rundliche Sehne ausläuft. Oben wird der Muskel vom Ansatzteile der Mm. pectoralis major und pectoralis superficialis bedeckt. An seiner lateralen Seite liegen die Mm. brachialis internus und deltoideus, an seiner medialen der M. coracobrachialis und weiter unten der M. extensor antibrachii parvus. Insertion: Die rundliche Sehne dringt, nachdem sie vorher einen sehnigen Streifen (sog. Aponeurose des M. biceps brachii), welcher die Ellbogengrube überbrückt, zur ulnaren Seite der Fascia antibrachii abgegeben hat, in die Tiefe und inseriert sich unterhalb des Ellbogengelenkes gemeinschaftlich mit dem M. brachialis internus an die volare Seite der Ulna (Fig. 65), giebt auch eine Sehnenfaserplatte zum membranösen Ansatz des M. brachialis internus an den medialen Winkel des Radius, welche Platte das Rudiment des Tendo m. quadrigemini brachii vom Menschen repräsentiert (vergl. *59*, S. 233 u. *121*).

Fig. 65.

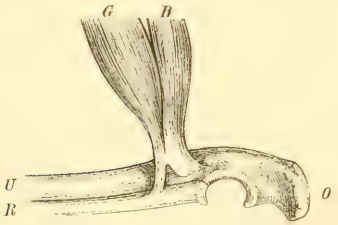

Linker Vorderarm, von der medialen Seite, um 180° supiniert. *G* M. gleno-ulnaris. *B* M. brachialis internus. *R* Ulna. *U* Radius. *O* Olecranon.

Der Muskel hat zwar nur einen Kopf, indem das Caput breve fehlt; trotzdem besteht er aus zwei Portionen (S. 151).

M. brachialis internus. Ursprung: In zwei Portionen, die eine von der lateralen Crista der Spina humeri, von der lateralen Fläche des Humerus bis zum unteren Drittel; die andere von der medialen Crista bis zum unteren Ende der Diaphyse. Beide Portionen, sehr kurzsehnig entspringend, werden an ihrem Ursprunge durch die Insertionen der Mm. abductores brachii superior und inferior getrennt, weiter unten durch die Sehne des M. deltoideus und erst kurz vor dem Ansatze vereinigen sie sich. Das untere Ende ist einfach gefiedert; dasselbe verwächst mit der Sehne des M. gleno-ulnaris s. biceps brachii, setzt sich mit dieser gemeinsam (Fig. 65) sowohl an die volare Seite der Ulna,

als mit einer membranähnlichen Ausbreitung an den medialen Winkel des Radius etwas unterhalb des Ellbogengelenkes.

Beim Menschen besteht der M. quadrigeminus (s. biceps) brachii aus vier Portionen: Mm. coracoradialis, coraco-ulnaris, glenoradialis und gleno-ulnaris (*59*, S. 223, — vergl. *121*). Von diesen fehlen dem Kaninchen die Mm. coracoradialis und coraco-ulnaris, die Portio glenoradialis ist sehr schwach und verwächst mit der Sehne des M. brachialis internus. Einfacher kann man sagen, daß das Caput breve dem Kaninchen fehlt.

Muskeln des Vorderarmes.

An der Dorsalseite.

M. extensor carpi radialis longus. Spindelförmig, entspringt vom unteren Ende des Humerus dicht oberhalb des Condylus lateralis. Verläuft oberflächlich an der radialen Kante des Radius, erhält bereits in der Mitte desselben eine lange schlanke Sehne, welche, die Sehne des M. abductor pollicis kreuzend, aber tiefer als diese gelegen, durch das zweite Fach des Ligamentum carpi dorsale zum Handrücken verläuft. Insertion: Basis oss. metacarpi II.

M. extensor carpi radialis brevis. Etwas schwächer als der vorige, von welchem er bedeckt wird und mit welchem der größte Teil seines Bauches derart verwachsen ist, daß die Trennung nur künstlich geschehen kann. Entspringt ulnarwärts und mehr dorsalwärts neben dem letzteren vom Condylus lateralis humeri, die Sehne beginnt gleichzeitig mit der Sehne des M. extensor carpi radialis longus, verläuft am dorsalen Rande derselben dicht an sie geschmiegt, im zweiten Fach des Ligamentum carpi dorsale an ihrer ulnaren Seite und heftet sich an die Basis oss. metacarpi III.

M. abductor pollicis. Ursprung: Vom radialen Teil der Dorsalfläche der Ulna und dem ulnaren Teil der Dorsalfläche des Radius, so daß er das obere und untere Gelenkende der Knochen nicht ganz erreicht. Der Muskel liegt in der Furche zwischen beiden Knochen und wird in seinem oberen Teile bedeckt vom vorhergehenden und dem M. extensor digitorum communis. Insertion: Seine Sehne geht oberflächlicher als die des vorigen, mit welcher sie sich kreuzt, durch das erste am weitesten radialwärts gelegene Fach des Ligamentum carpi dorsale zur Radialseite der Basis des Os metacarpi pollicis.

M. extensor pollicis (et *indicis*). Ursprung: Bedeckt vom M. extensor digitorum communis, mit dem M. adductor pollicis verwachsen aus dem radialen Teile der Grube zwischen Ulna und Radius. Seine Sehne begleitet diejenige des M. extensor digitorum communis für den zweiten Finger, geht mit derselben durch das dritte Fach des Ligamentum carpi dorsale; wird durch eine Synovialscheide an den Radius befestigt. Insertion: Mit einem Schenkel an das Capitulum des Os metacarpi des zweiten Fingers; mit einem zweiten, der sich auf dem Handrücken oberflächlicher als die Sehnen der Mm. extensores carpi radiales verlaufend medianwärts wendet, an die Nagelphalanx des Daumens.

Der M. extensor pollicis repräsentiert die Mm. extensores pollicis longus, brevis und extensor indicis proprius des Menschen, — derselbe spannt die Kapsel des ersten Fingergelenkes des Zeigefingers (*122*).

Fig. 66.

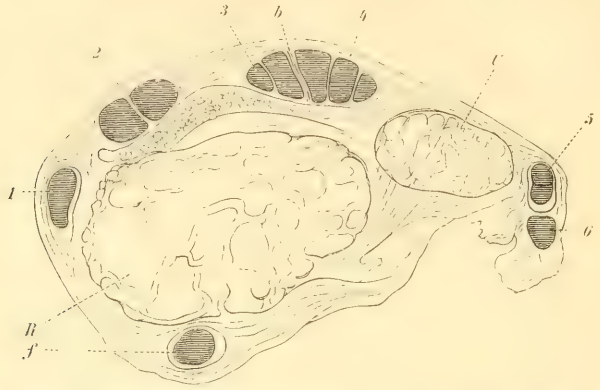

Ligamentum carpi dorsale auf dem dorsal-volaren Querschnitt des rechten Vorderarmes, von oben. Nach Behandlung der Handwurzel mit 1%iger Chromsäure, 5%iger Chlorwasserstoffsäure, Wasser, Alkohol, Nelkenöl, Dammar. Vergr. 7. *f* Sehne des M. flexor carpi radialis. *R* Radius. *1—6* Sehnen der Streckmuskeln auf dem Querschnitt in ihren Fächern. *1* M. abductor pollicis. *2* Mm. extensores carpi radiales longus u. brevis. *3* M. extensor pollicis (et indicis). *b* Bindegewebige Scheidewand zwischen drittem und viertem Fach des Ligamentum carpi dorsale. *4* M. extensor digitorum communis. *U* Ulna. *5* M. extensor digiti quarti proprius. *6* M. extensor carpi ulnaris.

Die trennende Bindegewebswand (Fig. 66 *b*) zwischen drittem und viertem Fach des Ligamentum carpi dorsale ist in proximal-distaler Richtung wenig ausgedehnt und daraus erklärt sich, daß Gruber (*122*) dieselbe übersehen hat. Außerdem hat Letzterer offenbar nicht unbefangen untersucht, und es muß hier leider für die zahlreichen Leser, welche den Petersburger Anatomen nicht kennen, bemerkt werden, daß es in anatomischen Kreisen längst nicht mehr zum guten Ton gehört, auf die *un*wissenschaftlichen Bemerkungen Gruber's zu antworten. (Vergl. a. *822*).

[Beim Menschen fand Gruber eine ähnliche Anordnung, also einen M. extensor pollicis et indicis in 4% nach Untersuchung von 400 Armen an 200 Leichen und bemerkte (*122*, S. 474) in betreff des Menschen: »Wilhelm Krause hat den Extensor pollicis et indicis trotz seiner Bedeutung ignoriert«. Der Muskel steht aber (*40*, S. 105) als M. extensor pollicis indicisque mit auszeichnender Schrift gedruckt und nicht minder im Register (*40*, S. 318)]. Auch beim Kaninchen kommen verschiedene Varietäten in ca. 20% vor, die l. c. (*122*, S. 487) nach Untersuchung von 30 oberen Extremitäten verzeichnet sind.

M. extensor digitorum communis. Ursprung: Mit dem M. extensor carpi radialis longus verwachsen vom Condylus lateralis humeri, sowie von der Dorsalfläche der Ulna bis zur Mitte der letzteren. Der Muskel teilt sich in der Mitte des Vorderarmes in vier Sehnen für den zweiten bis fünften Finger; der zweite Finger erhält eine dünnere Sehne, welche mit dem unteren Schenkel der Sehne des M. extensor pollicis verläuft; die drei anderen Sehnen haben gemeinschaftlich die vierte Scheide des Ligamentum carpi dorsale, durch welche sie zur Hand gelangen. Insertion: Die drei Phalangen des zweiten bis fünften Fingers inkl. der Nagelphalanx.

Auf der Dorsalseite des ersten Fingergelenkes liegt in der Sehne des M. extensor digitorum communis eine dünne runde *Faserknorpelscheibe* von 1 mm Durchmesser und 0,3 mm Dicke. Sie ist mit dem Skalpell darzustellen und sieht bei älteren oder französischen Kaninchen gelblich oder etwas bräunlich aus. Beim Hasen ist sie größer (S. 19), etwa 2 mm im Durchmesser und 0,5 mm dick; Gruber (*122*, S. 488) hat sie nur bei letzterem Tier gesehen und irrtümlich darin einen Unterschied zwischen Hasen und Kaninchen zu finden geglaubt. Die Volarfläche besteht aus hyalinem Knorpel mit abgeplatteten Knorpelzellen, die Dorsalfläche und die Ränder werden von Bindegewebe überkleidet.

M. extensor digiti quarti proprius. Ursprung: Vom Condylus lateralis humeri, lateralwärts vom vorigen. Dünner, schlanker Muskel, welcher am Vorderarm oberflächlicher als der M. extensor digiti minimi proprius gelegen ist und in der Mitte des Vorderarmes in eine lange, dünne Sehne ausläuft. Letztere liegt am unteren Ende desselben oberflächlicher als die Sehne des M. extensor digiti minimi proprius, tritt dann durch das fünfte Fach des Lig. carpi dorsale auf den Handrücken, wo sie tiefer liegt als die Kleinfingersehne des M. extensor digitorum communis, mit welcher sie sich kreuzt. Insertion: Verschmilzt auf dem Rücken der Nagelphalanx des vierten Fingers mit der dahin gelangenden Sehne vom M. extensor digitorum communis.

Varietät. Die Sehne des M. extensor digiti quarti proprius giebt am Handgelenk ein Verstärkungsbündel an die Strecksehne des M. extensor digitorum communis für den vierten Finger ab.

M. extensor digiti minimi proprius. Ursprung: Condylus lateralis humeri mit dem vorigen verwachsen, von der Ulna bis zur Hälfte des unteren Drittels. Er wird vom vorigen bedeckt. Die Sehne geht an der unteren Seite der Sehne des M. extensor digiti quarti proprius mit derselben durch die fünfte Scheide des Lig. carpi dorsale, an der radialen Seite der Sehne des M. extensor carpi ulnaris verlaufend und oberflächlicher als die letztere. Insertion: Mit einem Zipfel an das Capitulum des Os metacarpi des fünften Fingers; mit einem zweiten Zipfel setzt sie sich an der ulnaren Seite der vom M. extensor digitorum communis für den fünften Finger abgegebenen Sehne an das Capitulum der ersten Phalanx desselben.

M. extensor carpi ulnaris. Ursprung: Condylus lateralis humeri und oberer lateraler Teil der Ulna. Nach vorn grenzt er an die beiden vorhergenannten, nach hinten an den M. flexor carpi ulnaris. Insertion: Die am unteren Drittel der Ulna beginnende Sehne liegt ulnarwärts von den Sehnen der Mm. extensores digitorum quarti et minimi und tiefer als die letzteren, geht durch das sechste, am meisten ulnarwärts gelegene Fach des Lig. carpi dorsale und inseriert sich an die Basis oss. metacarpi digiti minimi.

An der Volarseite.

M. pronator teres. Ursprung: Condylus medialis humeri und Lig. cubiti mediale; geht schief nach unten und vorn an die volare Seite des Radius, in deren Mitte er sich anheftet. Er ist nur nach seiner Homologie benannt, denn eine Pronationsbewegung des Radius um die Ulna ist durch die Verbindung der Vorderarmknochen untereinander ausgeschlossen.

M. flexor carpi radialis. Ursprung: Er hat gleichen Ursprung mit dem vorigen, von welchem er volarwärts liegt. Spindelförmiger, langer, wenig mächtiger Muskel. Er zieht schief zum unteren Ende des Radius, in dessen Mitte der Muskel in eine lange Sehne übergeht, welche an der hinteren Fläche des Radius an den radialen Rand desselben sehr fest sich anschmiegt. Am Handgelenk angelangt, schiebt sie sich unter die breite Sehne des M. flexor digitorum profundus. Insertion: An der Volarfläche der Basis des zweiten Os metacarpi.

M. flexor digitorum profundus. Ursprung: Mit vier Köpfen; der oberflächliche Kopf ist zugleich der bedeutendste: entspringt hinter dem M. flexor carpi radialis am Condylus medialis humeri. Er bedeckt die drei anderen Köpfe, den radialen, mittleren und ulnaren. Der radiale Kopf entspringt von der dorsalen Fläche des Radius vom Ellbogengelenk bis zum unteren Drittel des Radius. Der mittlere Kopf neben diesem von der hinteren Fläche der Ulna, in gleicher Ausdehnung wie der vorige. Der ulnare Kopf gemeinsam mit dem M. flexor digitorum sublimis, vom Condylus medialis humeri. Nachdem drei Köpfe bereits sehnig geworden sind, vereinigen sich alle vier zu einer mächtigen, breiten, platten Sehne, welche vom Lig. carpi volare proprium überbrückt wird und fast das ganze Handgewölbe ausfüllt. Insertion: Unter dem Lig. carpi volare proprium hervorgetreten, teilt sich die Sehne in fünf an die Basis aller Nagelphalangen sich anheftende Zweige. Die für den Daumen ist anfangs rückläufig; die mittleren drei durchbohren vor ihrer Insertion die Sehnen des M. flexor digitorum sublimis.

M. palmaris. Ursprung: Ueber dem oberflächlichen Kopf des vorhergehenden, nach hinten vom Condylus medialis humeri, am Ursprunge mit ihm verwachsen. Kleiner spindelförmiger Muskel, welcher noch vor dem unteren Ende des oberen Drittels des Vorderarmes in eine lange dünne Sehne übergeht. Insertion: Die Sehne verliert sich in die Fascia palmaris und die darunter liegenden Sehnen.

M. flexor digitorum sublimis. Ursprung: Mit einem Kopfe gemeinschaftlich mit dem ulnaren Kopfe des M. flexor digitorum profundus vom Condylus medialis humeri und vom oberen Drittel der radialen hinteren Fläche der Ulna. Der spindelförmige Muskelbauch, welcher im oberen Teile des Vorderarmes unter dem oberflächlichen Kopfe des M. flexor digitorum profundus und dem M. palmaris, im unteren Teile neben ersterem Muskel liegt, erzeugt am am unteren Ende des Vorderarmes drei von einander gleich anfangs getrennte Sehnen, welche sich bedeckt vom Lig. carpi volare transversum zur Vola begeben. An der Basis der ersten Phalanx werden sie von den Sehnen des M. flexor digitorum profundus durchbohrt und in zwei Schenkel geteilt, welche aber bereits an dem unteren Ende der ersten Phalanx wieder verbunden sind. Insertion: An die Basis der zweiten Phalangen des zweiten bis vierten Fingers.

M. flexor carpi ulnaris. Ursprung: Zwei Köpfe. Mit dem einen Kopfe vom Condylus medialis humeri, mit dem anderen von der medialen Fläche des Olecranon, sowie der ulnaren Seite der Ulna bis zum untersten Ende. Beide Köpfe vereinigen sich bald nach ihrem Ursprunge zu einem mehr platten Muskel, welcher an seinem unteren Ende doppelt gefiedert ist. Insertion: Mit einer ziemlich breiten Sehne an das Os pisiforme.

Muskeln der Hand.

M. flexor digiti minimi. Ursprung: Os pisiforme und Sehnenscheide des M. flexor digitorum profundus. Radialwärts von ihm liegt der M. interosseus für den kleinen Finger, welcher in Gemeinschaft mit ihm einen Kleinfingerballen darstellt. Insertion: Beide Seiten der Ossa sesamoidea (s. Mm. interossei) an der Volarseite des Gelenkes zwischen Os metacarpi und erster Phalanx und weiter abwärts bis zur Nagelphalanx.

M. lumbricales. Ursprung: Drei an Zahl aus der Teilungsstelle der Sehne des M. flexor digitorum profundus. Insertion: Der erste an die Ulnarseite des zweiten Fingers, der zweite und dritte an die Radialseite der ersten Phalanx des vierten und fünften Fingers.

M. interossei (metacarpi). Je zwei für den zweiten bis fünften Finger. Die Paare lassen sich jedoch nicht genau trennen und gleichen mehr einem einzigen Muskel. Ursprung: Basis der Metakarpusknochen der Finger und die angrenzenden Karpusknochen. Die Hauptmenge der Fasern der kleinen fleischigen Muskeln liegt an der Volarfläche der Ossa metacarpi; nur ein kleiner Teil befindet sich in den einzelnen Interstitia interossea metacarpi. Insertion: Ossa sesamoidea der Gelenke zwischen Os metacarpi und erster Phalanx, welche an der Volarseite sich an jedem genannten Gelenke befinden; und zwar liegt je eines: das Os sesamoideum radiale an der radialen, das andere, das Os sesamoideum ulnare an der ulnaren Seite.

Physiologie der Muskeln der oberen Extremität.

Über die Funktion der Muskeln, welche den Oberarm, den Vorderarm und die Hand bewegen, ist versucht worden (*109*, S. 60), auf anatomischem Wege, durch Messung der Muskellängen bei verschiedener Stellung der Glieder an der Leiche Aufschluß zu erhalten. Die Resultate, deren Bedeutung infolge dieser ungenügenden Untersuchungsmethode nicht zu hoch anzuschlagen ist, sind in der folgenden Tabelle vereinigt, wobei einige Unrichtigkeiten in der anatomischen Beschreibung und daraus folgende falsche Auffassung und Nomenklatur einzelner Muskeln stillschweigend korrigiert wurden.

Muskeln für die Bewegung des Oberarmes und Vorderarmes.	Oberarm					
	Extension	Flexion	Adduktion	Abduktion	Rotation medianwärts	Rotation lateralwärts
M. deltoideus	+		+		+	
M. supraspinatus	+					+
M. infraspinatus	+					+
M. subscapularis	+				+	
M. pectoralis superficialis	+		+		+	
M. pectoralis major, oberer Teil	+		+		+	
M. pectoralis major, unterer Teil		+	+		+	
M. latissimus dorsi		+	+		+	
M. teres major		+	+		+	
M. teres minor		+				+
M. abductor brachii superior		+		+		+
M. abductor brachii inferior		+		+		+
M. coracobrachialis		+	+		+	

Muskeln für die Bewegung des Oberarmes und Vorderarmes	Oberarm		Vorderarm	
	Extension	Flexion	Extension	Flexion
M. gleno-ulnaris	+			+
M. anconaeus longus		+	+	
M. extensor antibrachii parvus		+	+	
M. brachialis internus				+
M. anconaeus lateralis			+	
M. anconaeus medialis			+	
M. anconaeus minimus			+	
M. pronator teres			+	

Muskeln für die Bewegungen des Vorderarmes und der Hand	Vorderarm		Hand						Bemerkungen
	Extension	Flexion	Extension	Flexion	Adduktion	Abduktion	Supination	Pronation	
M. flexor carpi radialis	+			+	+			+	
M. flexor carpi ulnaris	+			+		+	+		
M. palmaris	+			+					
Mm. extensores carpi radiales		+	+		+			+	Extension und Abdukt. d. Oss. metacarpi digiti II et III.
M. abductor pollicis			+				+		Extension u. Abduktion des Os metacarpi pollicis.
M. extensor digiti quarti		+	+			+		+	Abduktion des digit. IV. Extension desselben.
M. extensor digiti minimi						+			Abduktion des digit. V.
M. extensor digitorum communis		+	+						Extension der Oss. metacarpi und Phalangen der digit. II—V.
M. extensor pollicis			+				+		Extension des Daumens.
M. flexor digitorum profundus		+		+					Flexion aller Oss. metacarpi und Phalangen.
M. flexor digitorum sublimis		+		+					Flexion der ersten und zweiten Phalanx der digit. II—IV.
Mm. lumbricales				+			+		Flexion und Abduktion des digit. III—V.
M. flexor digiti minimi									Adduktion des digit. V. Flexion der ersten und zweiten Phalanx desselben.
Mm. interossei									Flexion d. Oss. metacarpi und der ersten Phalanx der digit. II—V.

Muskeln des Bauches.

M. obliquus abdominis externus s. descendens. Ursprung: Von den zehn (*818*) unteren Rippen mit ebenso vielen Zacken, welche sich in die Ursprünge der Mm. serratus anticus major und latissimus dorsi hineinschieben, ferner vom Processus xiphoideus sterni und nach hinten und unten vom oberflächlichen Blatt der Fascia lumbodorsalis. Der Muskel ist dünn, aber von bedeutendem Umfange. Er bildet die zunächst unter der Haut liegende Decke der seitlichen Hälfte der vorderen Bauchwand. Insertion: Die vorderen Bündel haben einen kürzeren Faserverlauf als die hinteren; sie verlaufen schräg zur vorderen Bauchwand und bilden vom Processus xiphoideus bis zur Symphysis pubis eine lange schmale Faszie, welche als Scheide für den M. rectus abdominis dient. Die Faszien beider Seiten vereinigen sich in der Medianlinie des Bauches, wodurch die *Linea alba* entsteht. Die Faszien spitzen sich nach unten zu.

Die hinteren Bündel, welche steiler absteigen, inserieren sich an den vorderen Teil des Labium externum der Crista oss. ilium und das *Ligamentum inguinale* s. Poupartii bis zur Symphysis pubis, wo sie in Gemeinschaft mit der Insertion in der Linea alba die untere Öffnung des Leistenkanales bilden, aus welcher beim männlichen Geschlecht der Samenstrang zu dem oberhalb der Symphyse gelegenen Hoden hervortritt (s. Splanchnologie, männliche Geschlechtsorgane). Die *Fibrae intercolumnares* s. intercrurales bilden eine zarte Bedeckung des Annulus inguinalis.

M. obliquus abdominis internus s. adscendens. Ursprung: Durch den vorhergehenden überlagert vom mittleren Drittel des Lig. inguinale, von einem zweiten Blatte der Fascia lumbodorsalis bis zu den Rippen, von denen die unteren fünf ihm noch zum Ursprung dienen, und zwar die äußeren Flächen unterhalb der Ursprungszacken des vorhergehenden Muskels. Der Muskel ist dünn; seine Fasern verlaufen schräg aufwärts, jedoch nicht sehr steil. Die Form des Muskels ist einem langen Trapez vergleichbar, welches schräg von unten und medianwärts nach oben und lateralwärts gerichtet ist. Die kürzere der nicht parallelen Seiten liegt unten, die längere an den Enden der drei unteren Rippen und an der achten und neunten Rippe dort, wo sich deren Knochen und Knorpel verbinden. — Die mediale oder längere, der lateralen parallele Seite ist nicht gerade, sondern stellt eine Kurve dar; in den zwei oberen Dritteln des Bauches ist sie lateralwärts, im unteren Drittel medianwärts konvex. Diese Kurve bildet den Übergang des Muskels in seine Insertion, welche in den oberen zwei Dritteln faszienartig den medialen Teil des folgenden Muskels überzieht; darauf in ihrer ganzen Länge dem M. rectus abdominis als Scheide dient, auf dessen medialer Hälfte sie sich mit der Insertionsfaszie des M. obliquus externus vereinigt. Der Muskel schickt einen ansehnlichen Teil seiner Fasern als Umhüllung des Samenstranges durch den Annulus inguinalis zum Hoden, welcher ebenfalls davon umgeben wird. Diese Fasern bilden den *M. cremaster*, welcher sich durch seine Stärke auszeichnet. Einen Teil seiner Fasern liefert jedoch der M. transversus abdominis.

M. transversus abdominis. Ursprung: Vom mittleren Teil des Lig. inguinale, von einem sehr dünnen dritten Blatt der Fascia lumbodorsalis und von der unteren Fläche der sieben unteren Rippen, von deren Enden oder Knorpelverbindung bis zum Processus xiphoideus. Der Muskel wird vom vorigen bedeckt, ist dicker und umfangreicher als dieser und verbreitert sich nach oben bedeutend. Seine Fasern verlaufen nicht transversal, sondern sind etwas nach abwärts gerichtet; sie gehen über die des M. obliquus abdominis internus medianwärts weit hinaus und werden noch von einem Teil des M. rectus abdominis überlagert. Die Grenze, wo die Insertionsaponeurose beginnt, liegt in einer vom Processus xiphoideus schräg nach unten und lateralwärts zum Lig. inguinale verlaufenden, sehr unbedeutend nach lateralwärts konvexen Linie. Die Insertionsaponeurose bildet das hintere Blatt der Scheide des M. rectus abdominis, ist sehr dünn, so daß die Eingeweide durchscheinen. Das hintere Blatt der Scheide wird weder durch ein Teilungsblatt vom M. obliquus internus verstärkt, noch spaltet es sich in der Mitte des Bauches, um die untere Hälfte der äußeren Scheide zu verstärken; erst unter der Hälfte des M. transversus abdominis, ungefähr am unteren Drittel desselben, verbindet es sich mit den beiden vorhergehenden zu gemeinsamer Insertion und überzieht gemeinsam mit dem vorhergehenden den Samenstrang und Hoden mit Fasern.

M. rectus abdominis. Ursprung: Vom Rande des Corpus sterni, von dem Processus xiphoideus und der vorderen Fläche der Knorpel der zweiten bis siebenten Rippe. In seinem Ursprungsteile, dessen obere Partie ein breites Sehnenblatt bildet, wird er bedeckt vom M. pectoralis major und M. pectoralis superficialis, weiter unten am Thorax durch den Ursprung des M. obliquus externus. Der M. rectus abdominis ist ein sehr langer dünner Muskel, welcher in der beschriebenen Scheide an der Vorderfläche des Bauches nach abwärts verläuft, anfangs sich verbreiternd, gegen die Insertion hin wieder schmaler werdend und sich zuspitzend. Sein medialer Rand stößt mit dem der anderen Seite in der Linea alba zusammen. Der Muskel zeigt in seinem Bauchteile sechs sehnige Inskriptionen: *Inscriptiones tendineae*, deren Zahl von der Anzahl der Lendenwirbel abhängig erscheint. Insertion: Beide Mm. recti abdominis inserieren sich gemeinsam in der Medianlinie der Vorderfläche der Symphyse.

M. quadratus lumborum. Der Muskel zerfällt in zwei Portionen, eine mediale und eine laterale, welche durch die Reihe der Processus transversi der Lendenwirbel gesondert werden, gesondert entspringen, aber sich zum Teil gemeinschaftlich inserieren. Ursprung der medialen Portion: Von den Körpern der fünf unteren Rückenwirbel, sowie sämmtlicher Lendenwirbel. Ursprung der lateralen Portion: Von der medialen Fläche der medialen Extremität der fünf unteren Rippen, medianwärts vom M. psoas major; von den Processus transversi der fünf unteren Rückenwirbel, sowie sämmtlicher Lendenwirbel. Kräftiger, ungemein langer Muskel, der sich besonders nach oben zuspitzt. Insertion der medialen Portion: Mit sechs Sehnenstreifen für diejenigen Bündel, die von den Körpern des achten bis zwölften Rückenwirbels und des ersten Lendenwirbels herkommen, an die Processus triangulares der Processus transversi des ersten bis sechsten Lendenwirbels. Das oberste Bündel inseriert sich an den Processus triangularis des ersten Lendenwirbels u. s. w. Diese schmalen Sehnenstreifen verlaufen schräg von oben

und median- nach unten und lateralwärts und sind etwa 1 cm von einander entfernt. Insertion der lateralen Portion und des unteren Teiles der medialen Portion: An die Spina anterior inferior oss. ilium, sowie an den vorderen Teil der medialen Fläche der Darmbeinschaufel, oberhalb der Articulatio sacro-iliaca. Die Insertion ist meist fleischig, nur im unteren Teile unterhalb der erwähnten Sehnenstreifen erhält der Muskel an der Vorderfläche eine schwachsehnige Bekleidung, welche ihn bis zur Insertion begleitet.

Muskeln der unteren Extremität.

Muskeln der Hüfte.

Äufsere Hüftmuskeln.

M. gluteus maximus. Ist nur wenig entwickelt. Ursprung: Mit einer flach ausgebreiteten großen Sehne vom oberen oder hinteren Teile des Hüft- und Kreuzbeines, die dem M. gluteus medius als Faszie dient. Von der Mitte des Os sacrum bis zum unteren Ende desselben entspringt der Muskel sehr kurzsehnig und erhält von dort den bedeutendsten Teil seiner Fasern, welche vom oberen Kopf des M. biceps femoris bedeckt werden. Der obere Teil des Muskels verläuft abwärts und lateralwärts, bleibt bis zur Gegend des Acetabulum sehnig, wo er in einen platten Muskelbauch übergeht, welcher sich mit der unteren, teils schwach absteigend teils horizontal verlaufenden Portion verbindet, um doppeltgefiedert in eine Sehne überzugehen. Die obere Ursprungssehne ist nach unten innig verwachsen mit der den ersten Kopf des M. biceps femoris überziehenden Faszie, oben und lateralwärts mit dem M. tensor fasciae latae. Insertion: Mit einer starken, spitz zulaufenden Sehne an den Trochanter tertius femoris.

M. gluteus medius. Ursprung: Vom ganzen oberen lateralen Rande des Os ilium, nach vorn sich unter den Ursprung der Mm. rectus femoris und tensor fasciae latae hineinschiebend, ferner vom Os sacrum bis zum dritten Kreuzbeinwirbel unter dem Ursprunge des M. gluteus maximus. Wird bedeckt vom vorhergehenden, im oberen Teile von dessen breitem, sehnigen Ursprunge, im unteren vom fleischigen Teile desselben. Er ist bedeutend stärker und kräftiger entwickelt als der M. gluteus maximus und stellt eine umfangreiche Muskelmasse dar, welche die ganze laterale Fläche des Os ilium bedeckt, um dessen vorderen Rand der Muskel sich noch auf die mediale Fläche herumschlägt. Insertion: Die Fasern des Muskels verlaufen konvergierend zum Trochanter major, dessen ganze laterale Fläche sie zur Insertion für sich in Anspruch nehmen.

M. gluteus minimus. Ursprung: Von der ganzen lateralen Fläche des Os ilium, unterhalb des M. gluteus medius, von welchem er bedeckt wird. Kräftiger, dicker, halbgefiederter Muskel. Er besteht eigentlich aus zwei Teilen (*818*), die vom vorderen Rande des Muskels her zusammengeklappt sind wie zwei Blätter eines Buches. Insertion: An die Spitze und mediale Fläche des Trochanter major.

M. pyriformis. Ursprung: Von der Vorderfläche des Os sacrum zwischen erstem und drittem Kreuzbeinwirbel. Er kommt aus der Incisura ischiadica major heraus und seine Fasern vereinigen sich zu einer rundlichen Sehne. Er wird bedeckt vom M. gluteus medius. Insertion: Hintere Ecke des Trochanter major.

M. tensor fasciae latae. Ursprung: Vom vorderen Ende des Labium externum oss. ilium, verwachsen mit den Ursprüngen des M. rectus femoris, welcher höher entspringt, und mit dem M. gluteus medius, welcher vorn von ihm bedeckt und mit welchem er zum Teil verwachsen ist. Im weiteren Verlaufe ist er untrennbar mit den Mm. gluteus maximus und rectus femoris verbunden, so daß eine Trennung von denselben durchaus willkürlich ist. Seine Fasern gehen in die *Fascia lata* über, welche sie spannen. Eine künstliche Trennung von den Mm. gluteus maximus und rectus femoris kann in der Art vorgenommen werden, daß man den M. tensor fasciae latae in Gestalt eines stumpfwinkligen Dreieckes darstellt, dessen stumpfer Winkel etwas vor, aber im Niveau des Trochanter tertius gelegen ist, und dessen gegenüberliegende Seite die Mitte des Oberschenkels mit dem vorderen Ende der Crista ossis ilium verbindet.

M. obturator internus. Ursprung: Vom inneren Umfange des Foramen obturatorium, welches dieser Muskel gegen die Beckenhöhle verschließt; er verläuft dann zur Incisura ischiadica minor, wendet sich durch dieselbe um den oberen Ast des Sitzbeines herum, um doppeltgefiedert in eine starke Sehne, deren Fasern gegen die Insertion hin konvergieren, überzugehen. Insertion: In der Fossa trochanterica an die mediale hintere Seite des Trochanter major.

Mm. gemelli. Es sind zwei kleine Muskeln, von denen der eine oberhalb, der andere unterhalb des M. obturator internus seine Lage hat.

M. gemellus superior, ein kleiner, birnförmiger Muskel, entspringt von der Spina ischii und dem oberen Teil des Ramus superior oss. ischii, geht in eine rundliche, lange selbständig bleibende Sehne über, welche oberhalb des M. obturator internus an den Trochanter major sich inseriert.

M. gemellus inferior ist stärker als der superior, entspringt vom unteren hinteren Teile des Ramus superior oss. ischii und dem Tuber ischii; seine Sehne verschmilzt mit der des M. obturator internus.

M. quadratus femoris. Der Muskel ist viereckig, hat die Form eines Trapezes, welches sich an den M. gemellus inferior anschließt. Der obere Teil, welcher von der unteren Partie des Ramus superior oss. ischii deutlich sehnig entspringt, wird von den Mm. obturator internus und gemellus inferior bedeckt und inseriert sich fleischig schräg von vorn nach hinten unterhalb des Trochanter major. Der untere Teil, welcher mehr fleischig von der Vorderfläche des Tuber ischii entspringt, wird sehr bald nach dem Ursprunge halbgefiedert, sehnig, und heftet sich mit rundlich-spitz auslaufenden Fasern hinter und unterhalb des oberen Teiles an. Insertion: Die Anheftung des Gesammtmuskels bildet eine schräge Linie vom Ende der Crista des Trochanter minor bis zur Spitze des Trochanter tertius.

M. obturator externus. Ursprung: Vom äußeren Umfange des Foramen obturatorium, dessen äußere Verschließung der Muskel bildet. Derselbe verläuft lateralwärts zum Trochanter major, um mit der Sehne des M. obturator inter-

nus zu verschmelzen. Insertion: Trochanter major, besonders in der Fossa trochanterica.

Innere Hüftmuskeln.

M. iliopsoas. Dieser Muskel besteht aus zwei Köpfen, einem oberen und unteren, welche sich gegen die Insertion hin vereinigen.

M. psoas major. Ursprung: Der obere Kopf oder der M. psoas major entspringt mit einer, einen Teil des M. quadratus lumborum bedeckenden sehnigen Ausbreitung von der medialen Fläche der drei untersten Rippen in der Gegend ihrer Anguli, ferner von den Körpern der drei untersten Rücken- und sämmtlicher Lendenwirbel, sowie von der Wurzel der Querfortsätze der letzteren. Es ist ein sehr langer, nach oben und besonders nach unten sich zuspitzender dicker Muskel, welcher den M. quadratus lumborum von vorn her bedeckt. Nach unten nimmt derselbe eine laterale Richtung an, um sich mit dem M. iliacus zu vereinigen.

M. iliacus. Ursprung: Der untere Kopf oder der M. iliacus entspringt vom Körper des letzten Lendenwirbels, dem Seitenteile des ersten Kreuzbeinwirbels, von der Articulatio sacro-iliaca und dem darunter gelegenen Teile des Os ilium, schlägt sich darauf über den medialen Teil des Acetabulum lateralwärts, um sich mit dem oberen Kopf zu einer dicken kurzen Sehne zu vereinigen. Insertion des M. iliopsoas: Trochanter minor.

M. psoas minor. Ursprung: Medianwärts vom M. iliopsoas von den Körpern der vier untersten Lendenwirbel. Der Muskel ist ziemlich stark entwickelt, hat die Form eines stumpfwinkligen Dreieckes, verläuft schräg nach ab- und lateralwärts. In der Gegend des Promontorium geht er in eine glänzende, straffe Sehnenausbreitung über, welche bis zum Lig. inguinale den M. iliopsoas von vorn her überdeckt. Insertion: Ein Teil dieser breiten Sehne inseriert sich spitz zulaufend an das Tuberculum iliopectineum, ein anderer geht breit in den oberen lateralen Teil des Lig. inguinale über. Zwischen den beiden Schenkeln, in welche sich die sehnige Ausbreitung spaltet, bleibt eine ovale Lücke (s. Angiologie, A. iliaca externa).

Von der Mitte des Körpers des ersten Kreuzbeinwirbels kommt ein straffer sehniger Streifen, welcher sich gürtelförmig über die Sehne des M. psoas minor herüberlegt und an den oberen Teil des Lig. inguinale sich befestigt, beginnend am medialen Rande des Ursprunges des M. sartorius.

Muskeln am Oberschenkel.

Muskeln an der medialen Seite des Oberschenkels.

M. gracilis. Ursprung: Symphysis pubis, in ihrer ganzen Ausdehnung, von wo derselbe schräg lateralwärts nach unten verläuft. Langer, breiter, dünner Muskel, welcher einen großen Teil der medialen Fläche des Oberschenkels zudeckt. Insertion: Im unteren Drittel seines Verlaufes geht er in eine große breite Sehne über (nachdem vorher der M. sartorius sich mit ihm ver-

bunden hat), welche an das obere Drittel der Innenfläche der Tibia sich inseriert, indem sie in die Unterschenkelfaszie übergeht.

M. sartorius. Ursprung: Von der Faszie des M. obliquus abdominis externus in der Mitte des Lig. inguinale. Er vereinigt sich unter spitzem Winkel mit dem vorigen etwa in dessen Mitte und bildet den oberen Teil der gemeinsamen Insertionssehne. Insertion: Condylus medialis tibiae.

M. pectineus. Ursprung: Pecten ossis pubis. Der Muskel ist klein und fleischig. Der M. sartorius und die großen Schenkelgefäße bedecken ihn von vorn her zum Teil; der Muskel verläuft schräg lateralwärts zum Oberschenkel, wo derselbe unter den M. vastus medialis sich einschiebt. Insertion: Unterhalb des Trochanter minor.

M. adductor brevis. Ursprung: Oberer Teil der Symphysis pubis. Er schließt sich nach unten an den vorhergehenden Muskel an, liegt zum Teil neben, zum Teil unter demselben. Dagegen liegt er auf dem M. adductor longus, so daß er gleichsam wie aus einem Fenster zwischen beiden Muskeln heraussieht. An Länge übertrifft er den M. pectineus, an Dicke steht er letzterem nach, denn er ist mehr platt. Insertion: Doppeltgefiedert unterhalb des M. pectineus.

M. adductor longus. Ursprung: Von der Symphysis pubis unterhalb des vorhergehenden Muskels, sowie vom Ramus inferior oss. ischii und Ramus inferior oss. pubis. Es ist ein sehr kräftiger fleischiger Muskel von rundlicher Form. Bedeckt wird derselbe vom M. gracilis und oben vom vorhergehenden, mit welchem er gleichen Verlauf hat. Insertion: Unterhalb des vorhergehenden Muskels an der hinteren Peripherie des Oberschenkels vom unteren Ende des Trochanter tertius femoris an bis zum unteren Drittel, hinter dem Ursprung des M. vastus medialis, welcher gegen die Insertion hin auf ihm liegt.

M. adductor magnus. Ursprung: Hauptsächlich von der vorderen Fläche des Tuber ischii, mit einem Teil seiner Fasern aber auch von der hinteren; mit den dort entspringenden Beugemuskeln des Unterschenkels ist er innig verwachsen. Er ist ein großer, sehr kräftiger Muskel von prismatischer Form, der sich unmittelbar nach unten an den vorhergehenden anschließt und zwar so, daß er mit ihm einen einzigen Muskelbauch darzustellen scheint; von vorn her wird er ebenfalls größtenteils vom M. gracilis bedeckt. Insertion: Kurzsehnig, wie der vorige, an die mediale Seite des unteren Endes des Oberschenkels und die Spitze des Condylus medialis tibiae.

Muskeln an der vorderen Seite des Oberschenkels.

M. quadriceps femoris s. extensor cruris:

M. rectus femoris. Ursprung: Der M. rectus femoris besteht aus zwei Bäuchen, einem oberflächlichen oder Caput longum und einem von diesem bedeckten Caput breve. — Das *Caput longum* entspringt vom vorderen Ende des oberen Darmbeinrandes, verwachsen mit dem M. tensor fasciae latae, dann vom ganzen vorderen Rande des Os ilium bis zum Pfannenteile des Os pubis. Der Muskel ist sehr umfangreich und breit, bedeckt die ganze vordere Peripherie des Oberschenkels und einen Teil der medialen und lateralen Fläche, letztere in Gemeinschaft mit dem M. tensor fasciae

latae. An der lateralen und medialen Seite wird er zuerst sehnig, indem seine Fasern in die Fascia lata übergehen; die mittleren Fasern reichen bis zur Insertion der anderen Streckmuskeln des Unterschenkels. — Das *Caput breve*, welches eigentlich vollständig vom Caput longum getrennt ist, nur eine gemeinsame Insertionssehne mit letzterem hat, entspringt unmittelbar über dem Acetabulum von der lateralen Fläche und dem vorderen Rande des Os ilium; es ist ein spindelförmiger, kräftiger Muskel, der in einer von den Mm. vasti lateralis und medialis gebildeten Grube liegt, aus welcher nur der vordere mediale Teil herausschaut. An der Insertion, bis wohin er durchaus unabhängig ist, verbindet er sich mit den übrigen Streckmuskeln im Lig. patellae superius.

M. vastus lateralis. Ursprung: Kurzsehnig, einfach gefiedert von der vorderen Fläche des Collum femoris, sowie von der Spitze und vorderen Seite des Trochanter major, und vom Lig. intermusculare laterale, einem an die laterale Seite des Femur angewachsenen und Muskelursprünge darbietenden fibrösen Streifen. Kräftiger Muskel, doppelt so breit als dick, von länglicher Form. Die Unterfläche des Muskels ist durch eine breite, fleischige Kante der Länge nach in zwei grubenförmige Abschnitte geteilt. In die mediale Grube legt sich die laterale Fläche des Caput breve des M. rectus femoris, in die laterale Vertiefung die laterale Portion des gleich zu beschreibenden M. cruralis. Insertion: Gemeinsame Strecksehne des Unterschenkels.

M. vastus medialis. Ursprung: Basis des Collum femoris medianwärts vom M. cruralis, vom oberen medialen Drittel des Mittelstückes, welcher Teil mit dem M. cruralis verwachsen ist; ferner vom oberen Teil des unteren Drittels und dem medialen Teile der Fascia lata. Wie schon angegeben, liegt der Muskel an der medialen Seite des Caput breve des M. rectus und des M. cruralis, mit welchem letzteren er am oberen Teile in Verbindung tritt. Dieser verbindende tiefe Teil läßt sich bis zum unteren Drittel vom oberflächlichen Teil ablösen. Der ganze Muskel hat eine viereckige Form, ist weit weniger stark entwickelt als der M. vastus lateralis. Die dünne, der Breite des Muskels entsprechende Sehne bildet den medialen Teil der gemeinsamen Insertionssehne des M. quadriceps femoris.

M. cruralis. Besteht aus zwei Portionen. — Erste Portion: Ursprung: Von der vorderen und lateralen Fläche des Trochanter major, sowie vom Collum femoris unterhalb des M. vastus lateralis. Ziemlich kräftiger, spindelförmiger Muskel, der anfangs die zweite Portion überlagert, sich dann aber bald an deren laterale Seite legt und unter dem M. vastus lateralis ganz selbständig bis zum unteren Ende des Femur verläuft. Insertion: Gemeinsame Sehne des M. quadriceps femoris. — Zweite Portion. Ursprung: Mit der vorhergehenden verwachsen von der Basis des Trochanter major, sodann selbständig von der ganzen vorderen Fläche des Oberschenkels, sowie vom Lig. intermusculare laterale. Insertion: Die Sehne dieses Muskels bildet mit der aller übrigen Streckmuskeln des Unterschenkels zusammen das kräftige Lig. patellae, welches, nachdem die Patella in die Mitte sich eingelagert, an die Spina tibiae sich inseriert (S. 130).

Mm. subcrurales. Zwei kleine, mehr wie ein einziger Muskel aus-

sehende Faserpartieen, welche unter dem M. cruralis vom unteren Drittel des Femur entspringen und vorn und seitlich in die Kniegelenkkapsel übergehen.

Über sog. Sehnenreflexe vergl. 752.

Muskeln an der hinteren Seite des Oberschenkels.

M. biceps femoris. Ursprung: Mit drei Köpfen. — Der erste Kopf entspringt von den Processus spinosi (spurii) der drei untersten Sakralwirbel und den drei obersten Schwanzwirbeln, sowie zum Teil von einer den Muskel sehr straff überziehenden Faszie. Er bedeckt den unteren Teil des M. gluteus maximus bis zu dessen Insertion. Der Muskelbauch ist lang und kräftig, von prismatischer Form und liegt keilförmig zwischen dem M. vastus lateralis und dem zweiten Kopf des M. biceps femoris unterhalb des Trochanter major. In seinem unteren Drittel vereinigt er sich, in eine lange schmale dünne Sehne auslaufend, mit dem zweiten Kopfe zur gemeinsamen Insertion an den lateralen Seitenrand der Patella, bei welcher ihm die Stelle oberhalb des zweiten Kopfes zufällt. — Der zweite Kopf entspringt fleischig verwachsen mit den Ursprüngen des M. semimembranosus von der hinteren Fläche des Tuber ischii. Bald nach seinem Ursprunge verwächst sein unterer Rand mit dem oberen des dritten Kopfes. Länglicher starker Muskel, der zwischen dem ersten und dritten Kopfe zur Patella verläuft. Inseriert sich an letztere unterhalb des ersten Kopfes, hängt aber auch mit der Insertion des dritten Kopfes und durch diese mit der Fascia cruris zusammen. — Der dritte Kopf entspringt sehnig halbgefiedert vom Processus lateralis des Tuber ischii mit einer langen dünnen Sehne, bedeckt vom zweiten Kopfe. Nach seiner Vereinigung mit letzterem liegt er unterhalb desselben frei; beide zusammen stellen, je weiter nach unten, einen um so breiteren Muskelkörper dar, welcher in dem schräg vom Tuber ischii zur Spitze der Tibia verlaufenden Teile seine bedeutendste und nicht geringe Dicke besitzt; wie denn der M. biceps femoris in seiner Gesamtheit eine sehr große Flächenausdehnung darbietet. Insertion: Vom unteren Ende der Patella bis zum unteren lateralen Drittel der Tibia, indem er in die Fascia cruris übergeht.

M. tensor fasciae cruris, früher accessorischer oder dritter Kopf des M. biceps femoris genannt. Ursprung: Mit einer sehr dünnen langen Sehne vom Processus transversus des zweiten Schwanzwirbels, dicht unterhalb des Ursprunges des M. gluteus maximus.

Dieser Muskel stellt ein langes, schmales und dünnes Muskelband dar von viereckiger Form; er verläuft unter dem unteren Rande des dritten Kopfes des M. biceps femoris schräg von hinten nach vorn und abwärts zur lateralen Seite der Tibia, wo seine parallelen Fasern in eine der Breite des Muskels entsprechende Sehne übergehen. Insertion: Die Sehne verwächst mit der des Kopfes kurz vor der Insertion, setzt sich an die Mitte der lateralen Seitenfläche der Tibia und geht in die Unterschenkelfaszie über, welche er anspannen hilft.

Bei der Katze ist der M. tensor fasciae cruris ebenfalls vorhanden (*125*).

M. semimembranosus. Ursprung: Vom Processus lateralis des Tuber ischii,

bedeckt vom zweiten Kopfe des M. biceps femoris, nach oben vom ersten Kopfe desselben, ferner mittels eines oberflächlichen fibrösen oder muskulösen Blattes, welches dem Ursprungsteile des zweiten Kopfes des M. biceps femoris und zum Teil des M. adductor magnus aufliegt und mit der den ersten Kopf des M. biceps femoris deckenden Faszie zusammenhängt. Kräftiger, fleischiger, spindelförmiger Muskel, verläuft schräg abwärts und medianwärts und geht in eine breite, dünne Sehne über. Die Breite des Muskels beträgt etwa das Doppelte seiner Dicke. Insertion: Die Sehne befestigt sich gemeinschaftlich mit der des M. gracilis am Ende des oberen und Anfang des mittleren Drittels der Tibia. Die hinteren Faserzüge gehen in eine lange, nach unten sich verjüngende Sehne über, die in nach vorn konvexem Bogen zur Achillessehne herabsteigt, mit welcher sie sich verbindet.

M. semitendinosus. Ursprung: Tuber ischii, durchbohrt den M. adductor magnus, der ihn von allen Seiten umgiebt. Auf Querschnitten ist sein rötlicher Muskelbauch in dem weißlichen Fleisch des M. adductor magnus auffallend (S. 49). Insertion: Mittels einer langen Sehne an den medialen Condylus tibiae, oberhalb des Ursprungs des M. extensor digiti I proprius.

Muskeln am Unterschenkel.

Muskeln an der medialen und vorderen Seite des Unterschenkels.

M. extensor digiti primi pedis proprius. Dieser Muskel ist der einzige der medialen Fläche der Tibia und homolog dem M. extensor hallucis longus des Menschen. Ursprung: Condylus medialis tibiae hinter der Insertion des M. adductor magnus neben dem medialen Seitenbande des Kniegelenkes, vom medialen Rande der Spina tibiae, ferner von der ganzen unteren Hälfte des oberen und der oberen Hälfte des mittleren Drittels der Tibia. Dünner, spitz zulaufender Muskel, der gleich nach seinem Ursprunge in eine lange, oben breite, unten mehr rundliche Sehne übergeht, welche durch die Rinne unter dem Malleolus medialis tibiae in der Fußsohle unter der Basis oss. metatarsi I, dann an der tibialen Seite desselben zum Rücken der ersten Phalanx digiti I verläuft. Insertion: Die Sehne verschmilzt daselbst mit der ersten Sehne des M. extensor digitorum pedis longus.

M. tibialis anticus. Ursprung: Condylus lateralis tibiae, laterale Seite der Spina tibiae bis zu deren Ende. Es ist der oberflächlichste aller an der vorderen Seite der Tibia liegenden Muskeln. Unmittelbar unter ihm liegt der M. extensor digitorum pedis longus. Der Muskel ist platt, ziemlich breit und von länglicher Form: unter der Mitte des Oberschenkels geht er sich zuspitzend in eine anfangs platte, nachher mehr rundliche Sehne über, mit welcher er unter einem straffen Bande, dem Ligamentum cruris, über der Sehne des M. extensor digitorum pedis longus auf den Fußrücken tritt. Insertion: Die Sehne verläuft tibialwärts zur Basis des Os metatarsi I, an dessen tibialer Seite sie endigt.

Das straffe *Ligamentum cruris* ist kurz und dick, geht von oben und medianwärts nach unten und lateralwärts und endigt unten über dem lateralen

Teil des Gelenkendes der Tibia. Es hindert das Emporschnellen der Strecksehnen bei der Kontraktion ihrer Muskeln, welches ein sehr bedeutendes sein würde, da das Dorsum pedis fibularwärts vor dem Sprunggelenk eine beträchtliche Vertiefung zeigt, welche die Sehnen des M. extensor digitorum pedis longus passieren.

M. extensor digitorum pedis longus s. communis. Ursprung: Mit plattrundlicher Sehne vom unteren Teile des lateralen Randes der Fossa patellaris. Die Sehne verläuft durch das Gelenk unmittelbar hinter der Kapsel, welche sie lateralwärts vom oberen Ende der Spina tibiae durchbohrt, worauf sie in einen Muskelbauch übergeht, welcher in der Mitte doppelt so breit als dick ist, nach beiden Enden aber allmählich sich zuspitzt. Noch oberhalb des Lig. cruris teilt sich der Muskel in vier Sehnen, welche unter dem Ligament hindurch zum Fußrücken gelangen. Auf der Dorsalfläche des ersten Zehengelenkes enthält jede Sehne eine kleine runde *Faserknorpelscheibe* (wie an den Fingern, S. 153). Insertion: An die Phalangen der vier Zehen und zwar an die dritte Phalanx derselben.

Muskeln an der lateralen Seite des Unterschenkels.

M. peronaeus longus s. *primus*. Ursprung: Condylus lateralis tibiae und Capitulum fibulae, wird bedeckt vom M. extensor digitorum pedis longus und vom M. tibialis anticus. Dünner, spitz zulaufender Muskel, welcher schon in der Mitte des Unterschenkels in eine lange und schmale Sehne übergeht, die im Verein mit den folgenden die Rinne unter dem Malleolus lateralis passiert und am fibularen Fußrande sich hinzieht. Insertion: An der plantaren Fläche des Os tarsale III.

M. peronaeus brevis s. *secundus*. Ursprung: Condylus lateralis tibiae, von der lateralen Fläche der Tibia bis zur Mitte vom Lig. interosseum cruris und von der medialen Kante der Fibula. Einfach gefiederter, nicht bedeutend entwickelter Muskel, geht ebenfalls in der Mitte des Unterschenkels in eine lange, dünne Sehne über, welche durch die Rinne am Malleolus lateralis hindurchgeht. Insertion: Tuberositas der Basis der vierten Zehe.

M. peronaeus tertius. Ursprung: Capitulum fibulae und Lig. interosseum cruris, mit dem vorhergehenden verwachsen, lateralwärts von welchem er seine Lage hat. Es ist ein spindelförmiger Muskel, welcher in gleicher Höhe wie die anderen sehnig wird. Seine schmale, dünne Sehne übertrifft an Länge die aller anderen Mm. peronaei; sie geht gleichfalls durch die Rinne am Malleolus lateralis. Insertion: Die Sehne verläuft dann zum Capitulum des Os metatarsi der vierten Zehe, wo sie sich zuerst befestigt; von hier geht sie verschmelzend mit der betreffenden Sehne vom M. extensor digitorum pedis longus zur dritten Phalanx, wo sie endigt.

M. peronaeus quartus. Ursprung: Von der Fibula in ihrer ganzen Ausdehnung und dem Lig. interosseum cruris. Oben ist der Muskel verwachsen mit dem M. peronaeus tertius, tibialwärts mit dem M. peronaeus secundus, welche beiden Muskeln zusammen ihn bedecken. An Stärke ist er ungefähr den anderen gleich. Halbgefiedert geht er, jedoch weiter abwärts als die vorhergehenden Muskeln, in eine lange und schmale Sehne über, welche durch

die Rinne des Malleolus lateralis auf den Fußrücken tritt und sich oberhalb der Mitte des Os metatarsi IV mit der Strecksehne der kleinen Zehe aus dem M. extensor digitorum pedis longus kreuzt. Insertion: Capitulum des dritten Os metatarsi.

Muskeln an der hinteren Seite des Unterschenkels.

M. triceps surae. Ursprung: Mit drei Portionen, von denen die eine: der *M. gastrocnemius medialis*, vom Condylus medialis, die andere: der *M. gastrocnemius lateralis*, vom Condylus lateralis femoris, sowie vom oberen Ende der Tibia, die dritte: der *M. soleus*, vom Capitulum fibulae unterhalb des Condylus lateralis tibiae entspringt. Die beiden oberflächlichen Köpfe, von denen der laterale der stärkere ist, konvergieren und vereinigen sich noch am oberen Drittel der Tibia fleischig, bald aber sind sie nur durch einen Sehnenfortsatz verbunden, welcher von dem Tendo Achillis sich zwischen sie hineinschiebt. Der dritte, unter dem M. gastrocnemius lateralis liegende Kopf verschmilzt in der Mitte der Tibia mit demselben; doch reicht seine Muskelsubstanz weiter abwärts als die der Mm. gastrocnemii. Der M. triceps surae in seiner Gesamtheit stellt einen bedeutend entwickelten, kräftigen Muskelbauch dar, welcher die ganze hintere Fläche der Tibia bedeckt und medianwärts in der Mitte den M. plantaris etwas zum Vorschein kommen läßt. Insertion: Die gemeinsame Insertionssehne ist der starke und dicke, rundliche *Tendo Achillis*. Sehnenfasern vom Tendo Achillis erstrecken sich mehr oder weniger weit auf die in diese Sehne übergehenden Muskeln, ganz besonders sieht man auf der vorderen Fläche des M. gastrocnemius medialis eine schräge Fortsetzung derselben, welche bis zur Mitte des Muskels hinaufreicht. Die Achillessehne legt sich auf das überknorpelte hintere Ende des Calcaneus und befestigt sich an den hinteren Teil der plantaren Fläche desselben.

M. plantaris. Ursprung: Condylus lateralis femoris und von dem darauf befindlichen Os sesamoideum. Kräftiger, schollenförmiger Muskel, der von den Mm. gastrocnemii bedeckt wird, und nicht mit dem ebenfalls von den Mm. gastrocnemii bedeckten M. soleus verwechselt werden darf. Seine vordere Fläche, besonders der mediale Teil derselben, ist ausgezeichnet durch schimmernde, glänzende Sehnenfasern, welche vom Ursprung an bis zum unteren Drittel den Muskel sehr deutlich bekleiden. Insertion: Die starke platte Sehne verläuft hinter dem Tendo Achillis, gelangt hinter dem hinteren Ende des Calcaneus in die Fußsohle und spaltet sich weiter nach vorn in vier Sehnen, welche sich an die zweite Phalanx der vier Zehen unter dem Capitulum befestigen und von den Sehnen des M. flexor digitorum pedis longus durchbohrt werden. Die Sehnen des M. plantaris verhalten sich somit homolog denjenigen des fehlenden M. flexor digitorum pedis brevis des Menschen. Der M. plantaris ist so stark wie jeder der Mm. gastrocnemii.

M. popliteus. Ursprung: Mit einer plattrundlichen Sehne vom Condylus lateralis femoris, innerhalb der Kniegelenkkapsel, unter dem Ursprunge des lateralen Seitenbandes. Der Muskel durchbohrt die Kapsel, worauf er fleischig wird; ist ziemlich dick und breit; verläuft schräg nach unten und median-

wärts, wird von hinten her durch den M. soleus bedeckt. Insertion: An das obere Drittel der Kante zwischen medialer und hinterer Fläche der Tibia.

M. flexor digitorum pedis longus s. communis. Ursprung: Vom Condylus lateralis tibiae, Capitulum fibulae, dem Lig. interosseum cruris und dem oben daran grenzenden Teil der Tibia, von der Fibula, verwachsen mit dem M. peronaeus longus und in deren Fortsetzung von der Tibia bis zum unteren Drittel derselben, woselbst seine plattrundliche Insertionssehne beginnt. Dieselbe schickt an der hinteren Fläche Sehnenfasern fast bis zum Ursprung des Muskels nach aufwärts. Die Insertionssehne verläuft medianwärts zum Malleolus medialis, hinter welchem hervor sie in die Fußsohle durch eine Furche unter dem Processus medialis calcanei gelangt. Die Sehne des M. flexor digitorum pedis longus liegt in der Fußsohle über der Sehne des M. plantaris und also von der Haut der Fußsohle entfernter, als die genannte Sehne. Insertion: An der Basis der Oss. metatarsi teilt sich die Sehne in vier Stränge, welche durch die Rinne der Oss. sesamoidea an der Articulatio metatarsophalangea zum Gelenke zwischen zweiter und dritter Phalanx der Zehen verlaufen, wo sie sich an letzterer befestigen.

An dem M. flexor digitorum longus sind zwei Portionen zu unterscheiden (*848*). Nämlich eine oberflächliche, *M. flexor digitorum pedis tibialis*, welche schwächer ist, von der hinteren Fläche der lateralen Kante der Tibia entspringt und in eine platte Sehne übergeht, die mit der Hauptsehne verschmilzt. Diese Portion repräsentiert den M. flexor digitorum longus des Menschen. Die zweite, mehr in der Tiefe gelegene Portion, *M. flexor digitorum pedis fibularis*, ist bei weitem stärker, sie giebt die rundliche Hauptsehne ab, welche an der lateralen Seite der schwächeren Sehne verläuft und am unteren Ende des Unterschenkels mit derselben sich vereinigt. Die stärkere Sehne erscheint homolog dem M. flexor hallucis longus des Menschen, welcher dem Kaninchen fehlt; als sehr seltene Varietät (*40*, S. 115) giebt der letztgenannte Muskel beim Menschen Sehnen zu allen fünf Fingern.

Muskeln am Fufse.

Muskeln der Fufssohle.

Mm. lumbricales. Ursprung: Die drei Mm. lumbricales der Zehen entspringen von den Teilungsstellen der Sehne des M. flexor digitorum pedis longus; sie sind sehr schwach, ihr Vorhandensein ist kaum mehr als angedeutet. Insertion: An der Tibialseite des vorderen Endes der ersten Phalangen der zweiten, dritten und vierten Zehe.

Mm. interossei (metatarsi). Die Zahl der Mm. interossei beträgt vier. Es sind kräftige, fleischige Muskeln, welche mit ihren Seitenrändern aneinander stoßen. Ursprung: Nach unten konvergierend finden sie ihren gemeinsamen Ursprung in einem Sehnenblatte, welches den Bases der Oss. metatarsi und den Oss. tarsalia aufliegt, und vom vorderen Ende des Calcaneus und der unteren Fläche des Os naviculare entspringt. Insertion: An das Capitulum der Ossa metatarsi unterhalb des Gelenkes zwischen letzteren und den ersten Phalangen der Zehen.

Splanchnologie.

Sinnes-Apparate.

Haut.

Die äußere Haut des Kaninchens hat etwa 1364—1375 qcm Oberfläche; sie stellt ein ziemlich derbes und festes Gewebe von geringer, aber vollkommener Elastizität dar, welches an den Öffnungen des Körpers ohne scharfe Grenze in die Schleimhäute übergeht. Sie ist mit Ausnahme weniger und kleiner Stellen, namentlich der Fußsohlen und des äußeren Ohres, mit den darunter liegenden Teilen nur locker verbunden und gestattet daher eine große Verschiebbarkeit auf den letzteren. Das Unterhautbindegewebe besteht aus sehr lockerem Bindegewebe und zahlreichen feinen, elastischen Fasern, wodurch eben die Verschiebbarkeit ermöglicht wird. Ein eigentlicher Panniculus adiposus fehlt selbst bei stark gemästeten Tieren ganz und gar, während man mikroskopisch an den meisten Stellen der Haut Häufchen von Fettzellen in das Unterhautbindegewebe eingelagert findet. Nur an einzelnen Partieen: am Nacken, zwischen den Schulterblättern, in der Achselgegend, kommt es unter den angedeuteten Umständen zu stärkeren Fettanhäufungen.

Die Nerven der Haut sind wegen der Fettlosigkeit der letzteren trotz ihrer großen Feinheit meist leicht zu verfolgen; am besten bei Sonnenlicht. Sie endigen mit Endkolben von länglicher Form und einfacher Terminalfaser (s. auch Vagina u. *57*, S. 544). Über die Lymphgefäße der Haut vergl. *681*.

Die Haut besitzt quergestreifte Muskelfasern, die zu speziellen Hautmuskeln vereinigt sind (S. 170). Außerdem sind in der Tunica dartos, sowie an den Haarbälgen glatte Muskelfasern vorhanden. Die letzteren sind namentlich am Rücken stark entwickelt, durchschnittlich 0,044 mm breit, an beiden Ansatzpunkten durch elastische Fasern fixiert. Auch an beiden Seiten des Ohrmuschelknorpels fehlen sie nicht (*124*).

Die Haarbälge bieten nichts besonderes; die der großen Spürhaare zeigen die von solchen Haaren bekannte Beschaffenheit; ihre Haarpapillen sind sehr lang (*722*). Die Haare zeichnen sich durch ihre relativ sehr dicke Marksubstanz aus, welche in regelmäßigen Abständen mit Luft gefüllt ist, so daß die Haare bei durchfallendem Licht schwarze Querstreifen darbieten. Die Haut

samt den Haaren bildet einen dichten warmen Pelz, das Gesamtgewicht derselben beträgt im Winter beispielsweise 184 g.

Die Haare enthalten 3,13% Schwefel (*125*); ferner hinterlassen sie 2,88% Asche, wovon 0,34 Kieselsäure (*126*).

Die Nervenendigung an den Spürhaaren oder Tasthaaren ist als ein Auslaufen in blasse Terminalfasern mit kolbigen Endanschwellungen beschrieben worden (*127*; vergl. *57*, S. 542, u. *766*).

Die Talgdrüsen sind am stärksten am äußeren Ohr entwickelt, ferner am lateralen Ende der Gl. inguinalis. Sie stellen für gewöhnlich kleine Anhänge der Haarbälge dar.

Schweißdrüsen kommen in Form der Gl. inguinalis vor (s. Geschlechtsorgane), und rudimentär an den behaarten Lippen (s. letztere). Auch die Schleimbeutel fehlen der Haut des Kaninchens.

Muskeln der Haut.

M. cutaneus maximus. Entspringt hauptsächlich von der Linea alba (*818*), ferner von der Spina humeri, von den Insertionsstellen der Mm. pectoralis major und deltoideus, weiter abwärts vom Lig. intermusculare laterale. Verläuft medianwärts vor dem M. gleno-ulnaris, dem N. medianus und der A. brachialis, zwischen den Mm. anconaeus longus und pectoralis major, dicht unter der Haut in der Falte, die vom Humerus zum Thorax sich erstreckt, zur Haut des Rückens. Sein oberer Rand liegt unterhalb des Angulus inferior scapulae. Insertion: Seine Fasern strahlen nach hinten und unten in die Haut der Seitenflächen der Brust und des Rückens aus; die untersten gehen nach hinten in den M. extensor caudae medialis über.

M. subcutaneus faciei. Ursprung: Mit einzelnen Bündeln von der knorpligen Nase, der lateralen Fläche des Os intermaxillare, dessen Ramus frontalis und dem Processus supraorbitalis anterior oss. frontis. Insertion: Haut des Nasenrückens und der Stirn.

M. orbicularis oris ist nicht geschlossen, wegen der Spaltung der Oberlippe.

M. depressor alae nasi hängt mit dem M. orbicularis oris zusammen.

M. depressor septi mobilis narium bildet das mediale Ende des nicht geschlossenen M. orbicularis oris, stellt ein dreieckiges, oben spitzes Bündel dar, welches nach oben verläuft und sich am unteren Rande des Septum mobile narium inseriert.

Die Mm. subcutaneus faciei und levator nasi einerseits, die Mm. orbicularis oris und depressor septi mobilis narium andererseits, bedingen durch ihre abwechselnde Kontraktion das bekannte permanente Spiel der Kaninchennase.

M. submentalis. Ursprung: Ein dünner unpaarer Muskel, der in der Haut des Unterkiefers entspringt. Insertion: Seine Fasern schlagen sich um den unteren freien Rand des Corpus maxillae inferioris herum und gehen zu denselben Punkten der anderen Seite, indem sie sich wieder in die Haut daselbst inserieren.

M. platysma s. platysma myoides. Ein langer, dünner Muskel. Ursprung:

Haut der Brust vor dem ersten und zweiten Rippenknorpel. Verlauf schräg aufwärts und lateralwärts zum Unterkiefer. Insertion: Haut der Wangengegend.

M. extensor caudae medialis. Bildet eine Fortsetzung des M. cutaneus maximus auf den Schwanz. Insertion: Etwas unterhalb des oberen Drittels des Schwanzes neben den Processus spinosi.

Pathologische Anatomie. Injektionen von 25%iger Chlorkaliumlösung in Wasser unter die Haut des Rückens bewirken nach einigen Monaten Albinismus partialis: weiße Flecken an den betreffenden Stellen, indem die Haare durch freiwerdendes Chlor gebleicht werden (*852*).

Parasiten der Haut. *Sarcoptes cuniculi* s. *minor* lebt in der Epidermis der Lippen und Augenlider, macht dicke, weiße Borken und bewirkt Ausfallen der Haare. In den von Milbengängen unterminierten Borken findet man Männchen und Weibchen ziemlich gleich an Zahl, Eier mit jungen Milben, abgelegte Häute, leere Eischalen und braune, ovale Fäces. Häufig entstehen kapillare Blutergüsse, später können intensivere Hautentzündungen, Nasenkatarrhe, ausgedehnte Vereiterungen von Lymphdrüsen und der Tod eintreten. Die Krätze ist sehr leicht ansteckend; die stark befallenen Tiere müssen von den gesunden isoliert werden; die wenig affizierten heilt man am einfachsten durch Einreibungen mit Petroleum oder Kaliseife. Man kann auch Perubalsam mit gleichen Mengen Alcohol rectificatissimus oder 2,5% Kreosot mit Öl gemischt aufpinseln (*128*) oder Styrax liquidus mit einem gleichen Gewichtsteil Olivenöl oder mit drei Teilen Alcohol rectificatissimus gemengt, anwenden (*128*, S. 42).

Es sind noch andere Räudemilben beim Kaninchen bekannt (S. 22), namentlich Symbiotis, Dermatodectes; ferner kommen vor:

Hämatopinus ventricosus, bräunlich, 2—4 mm lang.

Listrophorus gibbus, eine einmal gefundene (*129*) Hautmilbe.

Zufällig gelangen auf das Kaninchen *Dermanyssus avium* und *Pediculus canis*, welchem letzteren auch die an die Haare geklebten Eier angehören dürften, die man mitunter findet. Ferner scheinen zu den verirrten Milben zu gehören: eine *Gamasus*-Art, bräunlich, ca. 2 mm lang, die von der Schwalbe herstammen könnte; und eine sehr merkwürdige Milbe, die ich öfters und einmal in sehr großer Anzahl antraf, so daß der Pelz des Kaninchens wie mit Punkten bestäubt aussah. Daher könnte, wie ich denke, bis auf weiteres diese Milbe *Dermatokonis* (*ἡ κόνις*, Staub) genannt werden. Die hier folgende genauere Beschreibung verdanke ich der Güte meines Freundes Ehlers in Göttingen.

»Die Milben, welche zwischen und an den Haaren des Kaninchens lebten, sind mir nicht bekannt, und auch mit der mir zu Gebot stehenden Literatur nicht zu bestimmen. Von allen parasitischen Milben unserer Haussäugetiere unterscheiden sie sich durch die Bildung der Klauen und der Freßwerkzeuge. Es ist mir nicht unwahrscheinlich, daß es verirrte Parasiten sind, deren eigentlicher Wohnort die Haut kleiner Säugetiere (Mäuse oder Fledermäuse) ist. In Folgendem die Beschreibung der Tiere, die ich vorläufig ohne Benennung lasse.

Körper farblos platt, 0,44 mm lang, 0,26 mm breit; größte Breite hinter dem zweiten Beinpaare, in der Mitte seicht eingeschnürt; Vorderrand gerade abgestutzt, unter ihm ragen die Freßwerkzeuge weit hervor, Hinterrand mit tiefem Ausschnitte, aus dem der kurze kegelförmige After hervortritt. Rückenfläche vorn glatt, auf der hinteren Hälfte mit feinen, parallel von der einen zur anderen Seite laufenden Furchen; Bauchflächen mit ebensolchen Furchen, welche um die Einlenkung des ersten und zweiten, sowie des dritten und vierten Beinpaares kon-

zentrische Halbringe beschreiben und in der Medianlinie zusammenstoßen; ein mittleres Feld zwischen diesen Furchensystemen, und der mediane Teil der hinteren Körperhälfte mit queren Furchen; die Flankenteile dieses hinteren Körperabschnittes mit Furchen, welche bogenförmig von vorn nach hinten und parallel untereinander verlaufen, Fortsetzungen der Furchen der Rückenfläche. — Auf der Rückenfläche 12 Borsten: die der ersten Reihe auf der breitesten Stelle des Körpers glatt und gleich lang, die medialen nahe der Medianlinie, die lateralen gleichweit vom Rande wie von der Medianlinie entfernt, in der zweiten Reihe auf der Höhe des dritten Beinpaares ebenfalls 4 gleich lange, die medianen glatt, die lateralen doppelt gefiedert, alle dem Rande des Körpers näher, als die entsprechenden der ersten Reihe; weiterhin, nahe am Rande, eine kurze glatte und dahinter eine lange, doppelt gefiederte, deren Spitze bis zum After reicht; am Rande der Rückenseite stehen von den Ecken des Vorderrandes bis zur Höhe des ersten Beinpaares 3 kurze gefiederte Borsten, in der Höhe des zweiten Beinpaares 2 längere gefiederte übereinander; kurz vor den hinteren Ecken eine obere sehr kurze glatte und eine untere glatte von etwa zwei Drittel der Körperlänge; auf dem ausgerundeten Hinterrande stehen 4 kurze glatte Borsten, 2 nahe den Außenecken, 2 näher der Medianlinie. — Die Borsten der Bauchfläche sind alle kurz und glatt; 3 Paar mediane, von denen die des ersten Paares einander stärker genähert sind, als die der beiden hinteren; sie stehen auf der Höhe des ersten, zweiten und dritten Beinpaares; außerdem neben der Einlenkung jedes Beines eine Borste. Kleine Borsten decken den Afterkegel und stehen längs der spaltförmigen Öffnung. — Freßwerkzeuge weit vorragend: Kieferfühler groß mit zwei dicken Wurzelgliedern, deren jedes auf der Rückenfläche eine große gefiederte Borste trägt, und einem großen, aus derbem Chitin bestehenden klauenförmigen Endgliede, welches längs der Schneide eine Reihe zahnförmiger Eindrücke trägt, Palpen dreigliedrig, das Wurzelglied mit einer Reihe ovaler Eindrücke, das Endglied nadelartig spitz, schwach gekrümmt. Beine gleich lang, das erste und zweite Paar auf der vorderen, das dritte und vierte Paar von diesen getrennt auf der hinteren Hälfte des Körpers eingelenkt, fünfgliedrig; die einzelnen Glieder mit glatten und gefiederten Borsten besetzt, am zahlreichsten die beiden letzten Glieder, und vor der Endklaue mit einer längeren glatten Borste; alle Beine und Klauen ohne Stelzen und Haftlappen, die Klaue groß, hakenförmig gekrümmt, an dem konkaven Rande mit einem Bart langer Haare«.

Fig. 67.

Schleifenförmiges Harnkanälchen der Nierenpyramide eines Kaninchens, mit Eiweißkörnchen und Fettröpfchen infiltriert, am dritten Tage nach Überziehen der Haut mit Gummilösung. Mit Wasser. Vergr. 250. Nach Erythropel (*140*).

Favus. Der Favuspilz, *Achorion Schoenleinii,* wurde auf der Haut gesehen (*349*).

Überziehen der Haut mit einem luftdicht schließenden Firnis tötet das Kaninchen binnen 24 Stunden, wenn die ganze Haut überzogen ist; nach mehreren Tagen, sobald mindestens $^1/_8$—$^1/_6$ der Körperoberfläche mit Firnis überzogen sind. Konstante pathologische Veränderungen werden in der Magenschleimhaut, in den Nieren (s. Magen, Nieren) gefunden und der Harn enthält viel Eiweiß. Der Tod erfolgt durch Urämie.

Man hat die Todesursache allerdings meistens in Erkaltung der Tiere zufolge vermehrter Wärme-Ausstrahlung aus den erweiterten subkutanen Blutgefäßen gesucht (*137* u. *699*) und in der That tritt nach 1—3 Min. langem Eintauchen warm gehaltener Tiere in Eiswasser Albuminurie auf (*804*).

Indessen wird der Tod nicht durch Wärmezufuhr verhindert (*138*), selbst nicht, wenn man die in Watte gewickelten Tiere bei 36° Lufttemperatur aufbewahrt (*139*). Im Unterhautbindegewebe finden sich schon zwei Stunden nach dem Tode zahlreiche Ammonium-Magnesiumphosphatkrystalle (*130* u. *139*), und in den Muskeln ist Harnstoff nachgewiesen (*139*). Man kann folglich wohl nicht daran zweifeln, daß jene Krystalle bei der Zersetzung von Harnstoff entstehen und daß die Tiere demnach urämisch zu Grunde gehen. Der Grund der Retention des Harnstoffes liegt in der Erkrankung (Fig. 67) der schleifenförmigen Nierenkanälchen, daraus folgt zunächst Verminderung der sezernierten Harnmenge, Albuminurie und dann Urämie. Aus letzterer erklären sich gleichfalls die konstanten Ekchymosen der Magenschleimhaut. — Zieht man einem lebenden Kaninchen die Haut ab und näht es dann in dieselbe, so tritt nach mehreren Stunden Albuminurie, Nephritis und bald der Tod ein (*837*).

Ohr.

Äufseres Ohr.

Knorpel des äufseren Ohres. Die Ohrmuschel ist sehr groß und lang; als ihre normale Stellung wird diejenige angesehen, wenn ihre Längsachse senkrecht auf dem Scheitel des Tieres steht. Unter diesen Umständen ist die konkave, den Eingang zum Meatus auditorius enthaltende Fläche lateralwärts, die konvexe Fläche medianwärts gekehrt. In der oberen Hälfte oder der *Scapha* ist die Ohrmuschel blattförmig, wenig konkav, fast ganz eben, der Knorpel papierdünn.

Ein Anthelix ist nicht vorhanden und die Scapha geht daher kontinuierlich in die *Concha* über. Letztere stellt eine flache Grube dar, welche lateralwärts konkav ist und die Mitte zwischen den Partes anterior und posterior helicis einnimmt.

Helix. Nur an der unteren Hälfte ist am vorderen und hinteren Rand der Helix vorhanden, dessen Pars anterior und posterior also nirgends zusammenhängen. Beide Teile des Helix sind medianwärts eingerollt, indem die Pars anterior sich zugleich rückwärts, die posterior nach vorn umgebogen hat.

Die *Pars posterior helicis* ist halbröhrenförmig eingerollt, nach unten spitz zulaufend in den Meatus auditorius externus cartilagineus übergehend. Nach unten läuft sie in die schwach spiralig gebogene, nach unten zugespitzte, 8—10 mm lange *Spina helicis posterior* aus.

Die *Pars anterior helicis* ist in noch ausgedehnterem Grade umgerollt als die Pars posterior; sie hilft eine blindsackförmige Grube, *Fossa conchae*, bilden, welche den tiefsten Teil der Concha darstellt und vom Meatus auditorius externus cartilagineus durch eine Hautfalte von circa 5 mm Höhe gesondert ist. Das untere Ende der Pars anterior läuft in die dreieckige *Spina helicis anterior* aus. Die Spitze des gleichschenkligen Dreiecks, welches die letztere bildet, ragt frei nach unten; die vordere Seite des letzteren hängt mit dem ebenfalls dreieckigen Scutulum zusammen.

Der *Tragus* hat die Gestalt einer Halbröhre mit vier Hörnern. Dieselbe

liegt zwischen Pars anterior und posterior helicis, ist senkrecht gestellt, medianwärts konkav.

Das *Cornu superius anterius tragi* ist eine lange Spitze, die sich an den hinteren Rand der Pars anterior helicis, demselben parallel, anlegt und das eigentliche Homologon vom Tragus des Menschen darstellt.

Das *Cornu superius posterius tragi* legt sich in analoger Weise an den vorderen Rand der Pars posterior helicis und bildet zusammen mit dem oberen Teil der letzteren den *Antitragus*. Zwischen Tragus und Antitragus bleibt eine schlitzförmige Lücke: *Incisura intertragica*. Das *Cornu inferius anterius tragi* ragt zwischen der Spina helicis anterior und der Pars superior des Meatus auditorius externus cartilagineus abwärts und endigt frei. Das *Cornu inferius posterius* ist das kürzeste und verbindet sich an der Vereinigungsstelle der Pars posterior helicis mit der Pars superior des Meatus auditorius externus cartilagineus mit beiden.

Das *Scutulum*, Schildchen, ist eine dreieckige Knorpelplatte, welche zwischen der oberflächlichen Spina helicis posterior und der Röhre des Meatus auditorius externus cartilagineus gelegen ist, sie stellt eine Verlängerung der Spina helicis anterior nach hinten dar. Die Form ist dreiseitig; die größere Seite liegt in sagittaler Richtung und medianwärts. Die untere Fläche liegt auf der Pars squamosa oss. occipitis. Der größte Winkel des etwa gleichschenklig rechtwinkligen Dreiecks, welches das Scutulum bildet, liegt lateralwärts gekehrt und die vordere Kathete hängt in ihrem lateralen Teile mit der Spina helicis anterior zusammen.

Über das Wachstum des Ohrknorpels s. *765*. — Angeborener Mangel eines äußeren Ohres ist vererbt worden, so daß eine einohrige Kaninchenrasse gezüchtet wurde (*854*).

Der *Meatus auditorius externus cartilagineus* bildet die Fortsetzung des Meatus auditorius externus osseus oss. temporum. Ersterer besteht hauptsächlich aus zwei knorpligen Ringen, die zusammen als *Tubus* bezeichnet werden. Beide Ringe sind an ihrer hinteren Seite nicht geschlossen. Die Pars superior des Meatus auditorius externus cartilagineus sendet den hakenförmigen *Processus uncinatus* nach hinten, dessen Anfangsteil an seiner lateralen Seite von der Spina helicis posterior bedeckt wird.

Ligamente des äufseren Ohres. Zwischen den einzelnen Knorpeln des äußeren Ohres finden sich mehrere Ligamente ausgespannt.

Ligamenta auricularia annularia. Das *superius* verbindet die Pars superior tubi mit dem Tragus und Helix, das *inferius* ist zwischen Pars superior und inferior tubi ausgespannt.

Ligamentum auriculare inferius verbindet das Scutulum mit der Spina helicis anterior.

Ligamentum auriculare posterius zwischen Spina helicis posterior und Cornu inferius posterius tragi.

Ligamentum auriculare anterius verbindet das Cornu superius anterius tragi mit dem unteren Teil der Pars anterior helicis, so daß die trichterförmige Gestalt der Auricula in der Gegend des Tragus entsteht.

Muskeln des äufseren Ohres.

Muskeln, die vom Kopfe zu dem Scutulum gehen.

M. intermedius scutulorum. Breiter, dünner, unpaarer Muskel, geht von dem vorderen Teile des medialen Randes des einen Scutulum zum entsprechenden Teile des anderen, ohne eine Zwischensehne zu haben.

M. frontoscutularis s. surcili-aurien. Ursprung: Hinterer Rand des Processus supraorbitalis posterior oss. frontis. Verläuft nach rückwärts, verbindet sich zum Teil mit den Fasern des M. scutulo-auricularis superior anticus. Insertion: Die andere Hälfte seiner Fasern setzt sich an das vordere Ende des Scutulum.

M. cervicoscutularis. Ursprung: In der Medianlinie von dem sehnigen Ligamentum nuchae, mit einem zweiten Kopf (*818*) von der lateralen vorderen Ecke der Pars squamosa oss. occipitis. Verläuft schmaler werdend lateralwärts und nach vorn, liegt teilweise unter dem M. intermedius scutulorum, legt sich mit seinem hinteren Rande an den vorderen Rand des M. cervico-auricularis. Insertion: Medialer und hinterer Rand und hinterer Winkel des Scutulum.

Muskeln, die von dem Scutulum an den Ohrknorpel gehen.

M. scutulo-auricularis superior anticus. Ursprung: Vorderer Teil der oberen Fläche des Scutulum. Nimmt Fasern des M. frontoscutularis auf. Insertion: Mit einer glänzenden Sehne an den vorderen Teil der lateralen Außenfläche der Pars anterior helicis.

M. scutulo-auricularis superior posticus. Ursprung: Hinterer Teil der oberen Fläche des Scutulum. Insertion: Laterale Außenfläche der Pars anterior helicis hinter dem M. scutulo-auricularis superior anticus.

M. scutulo-auricularis inferior. Ursprung: Mit seinem ersten Kopfe von der unteren Fläche des Scutulum; mit seinem zweiten Kopfe von der Spina helicis anterior. Insertion: Unterer Teil der lateralen Außenfläche der Pars anterior helicis.

Muskeln, die vom Kopfe zu dem Ohrknorpel gehen.

M. parotideo-auricularis anticus. Ursprung: Hängt mit dem M. platysma zusammen, beginnt in der Gegend des unteren Randes des Corpus und am Angulus maxillae inferioris. Liegt an der lateralen Fläche des M. masseter. Verläuft nach hinten und aufwärts. Insertion: Laterale Außenfläche der Pars anterior helicis.

M. parotideo-auricularis posticus. Ursprung: Haut des Halses hinter dem hinteren Rande des Ramus maxillae inferioris. Insertion: Hinter dem M. parotideo-auricularis anticus, auch an die Spina helicis posterior.

M. maxillo-auricularis. Ursprung: Hinterer Rand des Processus temporalis oss. zygomatici und laterale Fläche des Kiefergelenkes. Insertion: Mediale Fläche der Pars anterior helicis.

M. temporo-auricularis. Ursprung: Vertiefung des Os temporum vor dem Meatus auditorius externus osseus. Füllt die Furche zwischen Pars anterior helicis und Tragus aus. Insertion: Laterale Außenfläche der Pars anterior helicis über der Spina helicis anterior.

M. cervico-auricularis. Ursprung: Ligamentum nuchae. Legt sich mit seinem vorderen Rande an den hinteren Rand des M. cervicoscutularis, sendet auch einige Fasern an den hinteren und lateralen Winkel des Scutulum. Insertion: Mit ausstrahlenden Fasern an die mittlere Partie der medialen Fläche der Concha.

M. vertico-auricularis. Ursprung: Oberster Teil des Ligamentum nuchae. Insertion: Unter dem M. cervico-auricularis; sendet auch einige Fasern an den hinteren Rand des Scutulum.

M. occipito-auricularis. Ursprung: Ligamentum nuchae, nimmt Fasern des M. frontoscutularis auf. Insertion: Bedeckt vom M. vertico-auricularis an die mediale Fläche der Concha.

M. helico-occipitalis s. occipitotubularis (*148*). Ursprung: Ligamentum nuchae. Insertion: Spina helicis posterior.

Muskeln, die zwischen den Teilen des Ohrknorpels sich befinden.

M. transversus auriculae. Erstreckt sich am hinteren Teile der medialen Fläche der Scapha und Concha.

M. tragicus major. Ursprung: Spina helicis anterior. Insertion: Vorderer Teil der lateralen Fläche des Tragus und der lateralen Außenfläche der Pars posterior helicis.

M. tragicus minor. Ursprung: Unterer Teil der lateralen Außenfläche der Pars anterior helicis. Länglicher, schwacher Muskel mit horizontalem Faserverlauf. Insertion: Unterste Partie der lateralen Außenfläche des Tragus.

M. tragicus minimus. Liegt in der Furche zwischen Tragus und Pars posterior helicis.

M. helicis superior. Liegt in der Furche zwischen Tragus und Pars anterior helicis. Ursprung: Hintere Außenfläche der Pars anterior helicis. Insertion: Medialer Rand der medianwärts umgebogenen Pars anterior helicis.

M. helicis inferior. Ursprung: Spina helicis anterior. Insertion: Unterhalb des M. helicis superior.

Wirkungen der Muskeln des äufseren Ohres.

Sämtliche Muskeln werden vom M. facialis versorgt und wirken wohl niemals isolirt. Die Mm. transversus auriculae, tragici major, minor und minimus, sowie die Mm. helicis superior und inferior erweitern das Ohr. Die Mm. scutulo-auriculares superiores anticus, posticus und scutulo-auricularis inferior stellen das Ohr auf dem Scutulum fest beim Aufrichten desselben. Die Mm. intermedius scutulorum, frontoscutulares, maxillo-auriculares und temporo-auriculares richten die in sich festgestellten Ohren auf, wenden deren laterale Flächen nach vorn, »spitzen« die Ohren. Die Mm. cervicoscutularis, cervico-auricularis, vertico-auricularis, occipito-auricularis und helico-occipitalis ziehen das Ohr rückwärts; letzterer wendet die vorwärts gerichtete laterale

Fläche wieder lateralwärts. Die Mm. parotideo-auriculares anticus und posticus ziehen das Ohr herab. Wahrscheinlich bedingt gleichzeitige Kontraktion aller Muskeln das Spitzen der Ohren und Erweiterung der Concha; beim Nachlassen der Kontraktion sinken sie in ihre gewöhnliche Ruhelage.

Fig. 68.

Linkes Ohr mit Othämatom. Nach Haase (*149*).

Vergl. über die Ohrmuskeln *67*, *148*, *151*; über Infiltration des Perichondrium mittels Injektion von Natriumindigsulphat *608*.

Pathologische Anatomie des äußeren Ohres. Es kommen aus traumatischer Veranlassung entstandene *Othämatome* (Fig. 68) vor, wobei der völlig gesunde Knorpel sekundär durch Narbenkontraktion Einschrumpfungen und Verbiegungen erleidet (*149* u. *151*). — Durch Impfung von Rotzgift erzeugte brandige Zerstörung des äußeren Ohres ist abgebildet worden (*155*).

Parasiten des äußeren Ohres. Otitis externa entsteht seltener durch *Symbiotis cuniculi* s. Dermatophagus, häufiger durch *Dermatodectes cuniculi* s. Dermatokoptes. Im Meatus auditorius externus bilden sich dicke Schmalzpfröpfe, welche lebende Milben enthalten. Die Dimensionen sind folgende (*152*) in mm:

Genus	Männchen		Weibchen	
	Länge	Breite	Länge	Breite
Symbiotis	0,31—0,34	0,26—0,28	0,40—0,43	0,27—0,30
Dermatodectes	0,69—0,72	0,44—0,52	0,78—0,84	0,45—0,57

Einmal wurden Larven von Musca vomitoria im äußeren Gehörgange beobachtet (*152*).

Blutlauf im äußeren Ohr. Um die Zirkulationsveränderungen im äußeren Ohre, z. B. nach Durchschneidung des N. sympathicus derselben Seite am Halse bequemer wahrnehmen zu können, ist das Calciumsulphhydrat als zweckmäßiges Enthaarungsmittel empfohlen worden (*154*). Man bestreicht mit der wässerigen Mischung das Ohr auf beiden Seiten und entfernt nach 10—15 Minuten die trocken gewordene Mischung samt den Haaren mit einem Messerrücken. — Über Gefrierenlassen der Ohren vergl. *740*.

Direkter Übergang von kleinen Arterien in kleine Venen ist beschrieben worden (*155*); da die Injektionen jedoch mit undurchsichtigen Massen (Zinnober) vorgenommen wurden, so sind Täuschungen nicht ausgeschlossen. Vergl. S. 64.

Mittleres Ohr.

Tympanum. Die Paukenhöhle ist relativ groß, rund, sich nach hinten verschmälernd, und wird hauptsächlich von der blasenähnlichen *Bulla tym-*

pani (Fig. 69 *Bt*) gebildet, welche auf der unteren Fläche der Pars tympanica oss. temporum hervorspringt. Die Bulla tympani wird an ihrer medialen Wand von der Pars petromastoidea zum *Cavum tympani* geschlossen.

Die obere Wand des Cavum tympani enthält eine kleine Nebenhöhle, *Cellulae mastoideae* s. *Cavitas tympani accessoria* (Fig. 70 *Cm*), welche in der Pars petromastoidea, zwischen der Fossa mastoidea oss. temporum und dem Meatus auditorius externus osseus eingebettet liegt. Die mediale Wand des letzteren verschließt die Cavitas tympani accessoria an ihrer lateralen Seite; ihre Gestalt ist länglich oval; die Längsachse liegt annähernd sagittal; die mediale Wand besitzt Leisten und Gruben.

Fig. 69.

Pars petromastoidea und tympanica des linken Os temporum, von der lateralen Seite. *Me* Meatus auditorius externus. *Pm* Processus mastoideus. *Fs* Foramen stylomastoideum. *Bt* Bulla tympani. *Fg* Fissura Glaseri.

Fig. 70.

Pars petromastoidea des linken Os temporum, von unten. *Cm* Cellulae mastoideae. *Fm* Fossa muscularis major. *Pr* Promontorium. *Fo* Fenestra ovalis. *Fr* Fenestra rotunda. *Pm* Processus mastoideus, in optischer Verkürzung.

Die mediale Wand zeigt das stark vorspringende *Promontorium* (Fig. 70 *Pr*), über dessen lateralwärts gerichtete Konvexität der *Sulcus tympanicus* verläuft. Dieser Sulcus beginnt in der *Fossula petrosa* mit einem feinen Loche, welches an der hinteren Fläche der Pars petrosa oss. temporum, dicht neben der Grenze der Pars tympanica und petromastoidea, ziemlich in der Mitte derselben und ungefähr in gleicher Entfernung von der Apertura aquaeductus cochleae (S. 183) und der Wurzel des Processus mastoideus sich zeigt. Diese drei Objekte liegen annähernd in einer Horizontalebene. Der Sulcus tympanicus läuft unter der Fenestra rotunda ziemlich horizontal nach vorn, biegt sich vor der Fenestra ovalis nach oben, geht zwischen der letzteren und hinter der Cupula cochleae in die Fossa muscularis major (s. unten) und mündet am oberen Rande derselben auf der Außenseite der Pars petrosa. Das Promontorium zeigt an seinem hinteren Abhange die rundliche *Fenestra ovalis* s. vestibuli (Fig. 70 *Fo*), unter derselben und mehr nach hinten die kleinere, nach hinten gekehrte, längliche, von Beinhaut verschlossene *Fenestra rotunda* s. cochleae (Fig. 70 *Fr*) und über beiden den teilweise offenen *Canalis facialis* s. Falloppiae, der innerhalb des Knochens, weiter nach vorn ein Knie, das *Genu canalis facialis* bildet. Dasselbe kommuniziert durch eine feine Öffnung mit der vorderen Fläche der Pars petrosa oss. temporum und von da steigt der feine *Sulcus petrosus anterior* über die vordere Fläche der Bulla tympani herab. Unter dem Genu canalis facialis, nach vorn und aufwärts vom Promontorium und von der Fenestra ovalis liegt an der medialen Wand des Cavum tympani die tiefe, ovale, mit ihrer Längsachse sagittal und abwärts gerichtete *Fossa muscularis major tympani* (Fig. 70 *Fm*). Dieselbe geht an ihrem vorderen Ende nach unten in eine abwärts und lateralwärts gerichtete Spalte, *Fissura muscularis tympani* über,

welche ziemlich gleichmäßig von der Pars tympanica und petromastoidea oss. temporum gebildet wird. Sie ist so eng, daß sie nach der Trennung beider Teile nur als flacher Sulcus auf der medialen Fläche der medialen Wand der Bulla tympani erscheint. Hinter dem Promontorium, hinter der Fenestra ovalis und oberhalb der Fenestra rotunda zeigt sich die kleine *Fossa muscularis minor tympani* für den M. stapedius.

Die vordere Wand geht in den kurzen Canalis tubarius über; medianwärts von demselben mündet der Canalis caroticus. Der Canalis tubarius wird größtenteils, mit Ausnahme seiner medialen Wand, von der Pars tympanica gebildet; der Canalis caroticus liegt ebenfalls in letzterer (Fig. 71 *Cc*) und nur das Foramen caroticum internum hauptsächlich in der Pars petromastoidea. Von vorn her betrachtet, findet sich an der vorderen Partie des Os temporum über dem Processus tympanicus am weitesten medianwärts das Foramen caroticum internum; dicht neben demselben lateralwärts und nur durch eine ganz dünne, vertikale Scheidewand gesondert die vordere Mündung des Canalis tubarius; in etwas größerer Entfernung oberhalb des letzteren die Fissura muscularis tympani. Dicht über dem oberen Rande der Fissura muscularis liegt eine punktförmige Öffnung, durch welche der Sulcus tympanicus an der Vorderfläche der Pars petrosa oss. temporum zwischen Pars tympanica und petromastoidea dicht oberhalb der Fissura muscularis die Paukenhöhle verläßt.

Die laterale Wand des Cavum tympani enthält das ovale, ziemlich senkrecht stehende, ein wenig nach vorn gerichtete, medianwärts konkave Trommelfell, oder *Membrana tympani*. Letztere ist in dem regelmäßig oval geformten, oben nicht geschlossenen *Annulus tympani* (Fig. 71 *At*) ausgespannt, welcher den unteren Rand eines halbmondförmigen, nach unten konvexen Wulstes bildet. Am frischen Präparat zeigt der Annulus tympani mit dem beschriebenen, durch die dünne Membrana tympani durchschimmernden Wulst, von der medialen Seite her betrachtet, eine frappante Ähnlichkeit mit einem Hufeisen, dessen konvexer Rand nach unten gerichtet ist. Die oberen freien Enden des Annulus tympani springen etwas zugespitzt gegeneinander hervor. Oberhalb derselben befindet sich dann wieder eine merkliche Ausschweifung nach vorn und hinten, wodurch an der medialen Wand des Meatus auditorius externus osseus eine zweite ovale Öffnung gebildet wird, welche durch die erwähnten vorspringenden Enden des Annulus tympani von dem Lumen des letzteren abgegrenzt wird. Nach oben setzt sich die beschriebene Ausschweifung bei jüngeren Tieren in eine später durch Verknöcherung geschlossene, vertikale Fissur des Meatus auditorius externus osseus fort. Diese ovale Öffnung in der Pars tympanica korrespondiert mit der Cavitas tympani accessoria in der Pars petromastoidea; sie wird von der Schleimhaut der Cavitas tympani accessoria und von dem durch eine Fortsetzung der Beinhaut an letztere Schleimhaut gehefteten inneren Überzug des Meatus auditorius externus osseus verschlossen. In der Membrana tympani befindet sich eine Knorpelplatte (*156*).

Fig. 71.

Pars tympanica des rechten Os temporum, von der medialen Seite. *Me* Meatus auditorius externus. *At* Annulus tympanicus. *Bt* Bulla tympani.

Ossicula auditus.

Die Gehörknöchelchen stellen die Verbindung zwischen dem Trommelfell und der Fenestra ovalis her.

Der *Malleus* hat ein dickes, mit einer sattelförmigen Gelenkfläche versehenes *Capitulum*, ein dünnes, rundliches *Collum*, ein säbelförmiges *Manubrium*. Die Ränder der lateralen Fläche des letzteren sind bedeutend hervorspringend, während die Schneide der Säbelklinge medianwärts sieht; am oberen Ende des Manubrium sitzt der medianwärts gerichtete *Processus muscularis*, an welchem sich der M. mallei inseriert. Der *Processus longus* liegt im oberen Rande des Trommelfelles; der *Processus brevis* ist abgerundet.

Der *Incus* zeigt auf der vorderen Fläche des Körpers eine sattelförmige Gelenkfläche für den Malleus. Das *Crus longum* ist zugespitzt und mit einer Rinne versehen, das *Crus breve* kurz und stumpf. Das *Os lenticulare* liegt schräg und stellt eine Apophyse des Crus longum dar.

Der *Stapes* ist fast gleichschenklig dreieckig, mit hervorragenden Rändern; das *Capitulum* artikuliert mit dem Os lenticulare und sitzt auf einem kurzen *Collum*; die *Crura* sind geradlinig, das posterius ein wenig dicker als das anterius; die *Basis* blasenartig aufgetrieben und mehr rundlich, man kann daher den Stapes auch glockenförmig nennen.

Muskeln des mittleren Ohres.

Sie sind verhältnismäßig stark; nur zwei existieren.

M. mallei ist ca. 8 mm lang. Ursprung: Von der unteren Fläche der Ala magna oss. sphenoidei an der lateralen Seite des N. maxillaris inferior vor dessen Austrittsstelle aus dem Foramen lacerum. Der sehnige Ursprung geht durch eine Spalte, die Fissura muscularis tympani, zwischen Pars tympanica und petromastoidea oss. temporum, in relativ großer Entfernung von der Tuba Eustachii. Der Muskel liegt in der Fossa muscularis major tympani, wird von der Schleimhaut bedeckt, so daß die Innenfläche der Bulla tympani glatt ausgefüllt erscheint, so lange die Weichteile erhalten sind, und läuft lateralwärts und nach vorn. Insertion: Mit einer kurzen, festen Sehne an den Processus muscularis mallei.

M. stapedius ist 2 mm lang. Ursprung: Fossa muscularis minor hinter der Fenestra ovalis, oberhalb der Fenestra rotunda. Der Muskel liegt ziemlich horizontal, seine dünne Sehne verläuft nach vorn. Insertion: Collum stapedis.

Tuba Eustachii verläuft anfangs in der Pars tympanica oss. temporum im Canalis tubarius, unterhalb des M. mallei, geht in eine ca. 1 cm lange, knorplige Röhre von 0,5 mm über, welche an der lateralen Seite des M. longus colli verläuft und in den Pharynx mündet. Die Knorpelröhre ist nicht geschlossen; der Knorpel zeigt nämlich auf dem Querschnitt die Figur eines Halbmondes; seine Zellen sind fettreich.

Parasiten des mittleren Ohres. Die Gregarinose oder Psorospermienkrankheit (S. 23) erstreckt sich von der Nasenschleimhaut auf die Schleimhaut der Tuba Eustachii, der Paukenhöhle, auch auf den äußeren Gehörgang nach Perfo-

ration des Trommelfelles. Zuweilen pflanzt sich die Entzündung auf das Labyrinth und die Dura mater des Gehirnes fort (*152*).

Der Unterschied zwischen Sicherheitsröhre und Hülfsspalte ist deutlich (vergl. *37*, S. 122).

Inneres Ohr.

Das innere Ohr oder das Labyrinth besteht aus dem Vestibulum nebst den drei Canales semicirculares und aus der Cochlea.

Vestibulum. Dasselbe stellt eine in der Pars petromastoidea oss. temporum eingeschlossene Höhle von unregelmäßig würfelförmiger Gestalt dar. Durch eine von der medialen Wand ausgehende Leiste zerfällt dasselbe in einen *Recessus sphaericus* und *ellipticus*. Die laterale Wand kommuniziert durch die Fenestra ovalis mit dem Cavum tympani.

Die *Canales semicirculares* werden als *superior*, *posterior* und *lateralis* unterschieden. Diese Bezeichnungen sind von der Richtung hergenommen, welche die jeden Halbkreis halbierenden Radien anzeigen, und es sind mithin die konvexen Ränder der Canales semicirculares nach oben, hinten und lateralwärts gerichtet. Ihre Ebenen sind nach den drei Koordinaten des Raumes orientiert und schließen miteinander körperliche, rechte Winkel ein, was aber beides nur annähernd der Fall ist. Die Ebene des Halbkreises steht beim Canalis semicircularis superior vertikal und frontal, mit dem lateralen Teile etwas nach vorn gerichtet. Die Ebene des Canalis lateralis liegt horizontal, etwas nach unten abweichend; diejenigen des posterior vertikal und sagittal. Der Canalis posterior wird von der Ebene des Canalis lateralis annähernd so halbiert, daß der obere Abschnitt des ersteren um etwas größer wird, als der untere. Das obere Ende des Canalis posterior mündet mit dem medialen des Canalis superior zusammen in das Vestibulum; die übrigen Mündungen sind getrennt. Die Canales semicirculares haben regelmäßige, kreisförmige Biegung und zylindrische Form; ihre Dicke ist im Verhältnis zur Länge geringer als beim Menschen. Die *Ampullen* sind im Verhältnis zur Dicke des übrigen Teiles der Bogengänge im Vergleich zum Menschen stärker.

Das Verhältnis ist wie 4 : 1 (*157*). An den häutigen Säcken des Vestibulum finden sich sternförmige Pigmentzellen und im Innern Otolithen.

Eröffnung des Vestibulum (*158*). Die Fossa mastoidea wird aufgebrochen, der Flocculus cerebelli soll in die Schädelhöhle geschoben werden (was natürlich nicht ohne Zerstörung desselben abgeht, W. Krause), der Boden der Fossa mastoidea wird längs dessen medialem Rande angebohrt und dabei zugleich das Vestibulum eröffnet. Nun kann man mittels einer feinen Glasröhre die Perilymphe aufsaugen, durch eine Kautschukröhre, die mit ersterer verbunden ist, abwechselnd Luft einblasen, was 5—10mal wiederholt zu werden vermag. Sogleich entstehen Augenbewegungen, nämlich bilateraler Nystagmus, ferner Hin- und Herpendeln des ganzen Kopfes; beide Erscheinungen sollen auch bei mechanischer Reizung des häutigen Labyrinthes eintreten. Man kann auch die Sacculi und häutigen Ampullen herausziehen oder durch reine konzentrierte Salpetersäure zerstören.

Verletzung der Canales semicirculares. (Flourens, Bornhardt s. *41*, S. 546.) Bei jungen Tieren wird ein Hautschnitt in der Mitte zwischen dem hinteren Rande des Unterkieferastes und dem vorderen Rande des Meatus auditorius externus ge-

führt, Muskeln und Venen geschont. Die Pars tympanica oss. temporum wird freigelegt und aufgebrochen, der Canalis semicircularis lateralis liegt in gleicher Höhe mit dem Meatus auditorius externus osseus, der Canalis semicircularis posterior wird an der hinteren Wand der Höhlung aufgesucht, der superior ist ohne Gehirnverletzung kaum zu erreichen.

Verletzung oder Zerbrechen der Bogengänge bewirkt intensiven Nystagmus, ferner Rotationen um die Längsachse nach der verletzten Seite hin; im Anfange nach der Operation auch Störungen im Sitzen und Laufen (*160*). Erstere Erscheinungen werden ebenfalls durch Drucksteigerung in der Paukenhöhle hervorgerufen, wenn eingespritzte Flüssigkeiten durch die Fenestra rotunda in das Labyrinth und durch den Aquaeductus vestibuli in den subduralen Raum gelangt sind (*159*). Ferner entstehen jene Erscheinungen durch Verletzung eines N. acusticus; die Zerstörung des in der Fossa mastoidea gelegenen Flocculus cerebelli ist dabei irrelevant (*158*). — Bei der Verletzung des N. acusticus werden auch die Crura cerebelli ad medullam oblongatam in Mitleidenschaft gezogen und jedenfalls durch Ausfließen von Blut und Cerebrospinalflüssigkeit (s. jedoch letztere) Nebenwirkungen in Gang gesetzt, die eine sichere Beurteilung der Funktion der Bogengänge ausschließen. Andererseits (*158*) hat man die Erscheinungen auf Gehörschwindel, Vertigo auricularis, zurückgeführt, der auf einem Reflex von den Vestibularenden des N. acusticus auf die Augenmuskelnerven beruhen soll. Die kolossalen Nebenverletzungen, welche das Einblasen von Luft nach der oben angegebenen Methode in der Nachbarschaft der Medulla oblongata etc. unvermeidlich hervorbringt, machen auch diese Annahme zum mindesten sehr unsicher, und die gleichzeitigen unvermeidlichen Hirnläsionen scheinen vielmehr das Wesentliche zu sein (*159*). Da für die außer den Kaninchen zu diesen Experimenten benutzten Tauben dieselben anatomischen Vorbedingungen wiederkehren, so kann man hiernach die meistens angenommene Funktion der Bogengänge als eines Organes für den Raumsinn (S. 58) oder die Empfindung statischen Gleichgewichtes keineswegs als bewiesen ansehen. Sicher ist nur, daß Tiere, die eine Cochlea oder Lagena haben, nach Zerstörung der Bogengänge noch hören können (*158*). — Vergl. auch *160*.

Fig. 72.

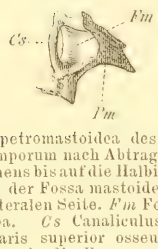

Pars petromastoidea des linken Os temporum nach Abtragung des Knochens bis auf die Halbierungsebene der Fossa mastoidea. Von der lateralen Seite. *Fm* Fossa mastoidea. *Cs* Canaliculus semicircularis superior osseus, den Eingang in die Fossa mastoidea überbrückend; dieser Eingang erscheint in schräger Profilansicht. *Pm* Processus mastoideus.

Ohne weitere Präparation als Eröffnung der Fossa mastoidea oss. temporum von hinten läßt sich der Verlauf der drei Canales semicirculares in der Pars petromastoidea sehr deutlich erkennen. Der Canalis semicircularis superior umgiebt bogenförmig (Fig. 72 *Cs*) den oberen, medialen und lateralen Rand des Einganges der Fossa mastoidea. Sein mediales Ende mündet oberhalb und etwas nach hinten vom Meatus auditorius internus mit dem vorderen Ende des Canalis semicircularis posterior zusammen. Der obere Teil des Canalis posterior erscheint hervorspringend an der lateralen Oberfläche der medialen Wand der Fossa mastoidea. Eine in der Ebene des Canalis lateralis gelegene horizontale Knochenplatte bildet den Boden der Fossa mastoidea. Der laterale Teil desselben ist an der medialen Wand der Cavitas tympani accessoria, oberhalb des M. stapedius und mit seinem vorderen Ende an den Canalis facialis grenzend ohne Präparation sichtbar.

Cochlea. Sie liegt vor dem Vestibulum und vor der Fenestra ovalis,

innerhalb des Promontorium und ihre Cupula annähernd in gleicher Horizontalebene gerade nach vorn von der letzteren.

Die Cochlea hat $2^1/_2$ Windungen; das laterale Ende ihrer Achse ist ein wenig abwärts geneigt; die Scala tympani ist in der ersten halben Windung geräumiger als die Scala vestibuli. Der Canalis spiralis liegt in der Wurzel der Lamina spiralis; sein Querschnitt ist eiförmig; der spitzere Teil ist gegen die Peripherie der Cochlea gerichtet. (Vergl. *161*.)

Die äußeren Haarzellen im Neuro-Epithel des Ductus cochlearis enthalten nach Hensen (vergl. *57*, S. 133) einen Spiralkörper. — Über die Nervenendigung vergl. *777*; über den mikroskopischen Bau des Ductus cochlearis und seines Epithels vergl. *855*.

Aquaeductus cochleae und *vestibuli*. Ersterer ist relativ weit und kurz, entspringt aus der Scala tympani hinter der Fenestra rotunda; seine äußere Öffnung, *Apertura aquaeductus cochleae*, liegt innerhalb des hinteren Teiles der Schädelhöhle dicht oberhalb des Foramen jugulare. Der Aquaeductus vestibuli ist verhältnismäßig lang und eng; er entspringt aus dem Vestibulum, nahe der Stelle, wo die Canales semicirculares superior und posterior zusammen einmünden; er begleitet das mit dem oberen vorderen Ende des Canalis semicircularis posterior vereinigte mediale Ende des Canalis semicircularis superior; seine äußere Öffnung, *Apertura aquaeductus vestibuli*, befindet sich medianwärts neben der Mitte des medialen Randes des Einganges der Fossa mastoidea, nach hinten und oben vom Meatus auditorius internus, und stellt eine enge, trichterförmige Spalte dar.

Aus den Aperturae der Aquaeductus treten kleine Venen des inneren Ohres aus; die des Aquaeductus vestibuli mündet in den Sinus transversus; diejenige des Aquaeductus cochleae in das untere Ende des genannten Sinus (s. Angiologie).

Auge.

Orbita.

Die knöcherne Augenhöhle ist nach unten offen (S. 40), ihr oberer Teil, die eigentliche Orbita, wird von dem unteren Teil durch eine ziemlich horizontale Scheidewand gesondert: *Membrana orbitalis*. Dieselbe besteht aus Bindegewebe mit zahlreichen elastischen Fasern und Bündeln von glatten Muskelfasern. Durch das Vorhandensein dieser Membran wird ein Hohlraum gebildet, worin sich der Bulbus bewegt. Derselbe hat annähernd die Form einer vierseitigen Hohlpyramide. Die Basis dieser Pyramide ist lateralwärts gerichtet und im Mittelpunkt der Basis liegt das Zentrum der Cornea. Die Spitze oder der Grund der Augenhöhle liegt medianwärts; die geschlossenen Seiten der Pyramiden sind nach oben, unten, hinten und vorn gerichtet. Die mediale Wand der Augenhöhle des Menschen ist also die vordere beim Kaninchen, die laterale des Menschen die hintere. Die vordere Wand ist nicht frontal gestellt, sondern steht vertikal, schräg lateralwärts und nach vorn gerichtet. Die obere Wand ist etwas konkav. Die untere Wand wird lateralwärts vom Arcus zygomaticus, im übrigen von der Membrana orbitalis gebildet; an der

Begrenzung der hinteren Wand beteiligen sich lateralwärts das Lig. orbitale und der Processus zygomaticus oss. temporum.

Unterhalb der Membrana orbitalis liegen vorn der Processus alveolaris oss. maxillaris superioris und die Gl. infraorbitalis, hinten die Mm. pterygoideus externus und temporalis, lateralwärts der M. pterygoideus internus; medianwärts verläuft der N. maxillaris superior von hinten nach vorn. Die genannten Teile nebst dem Ramus maxillae inferioris sind es hauptsächlich, welche die untere, nach unten offene Partie der Augenhöhle: das *Cavum orbitale* (S. 40) ausfüllen.

Augenlider.

Die *Palpebrae superior* und *inferior* sind am freien Rande pigmentiert und tragen eine Reihe von steifen Borsten oder *Cilien*. Sie enthalten kein Knorpelgewebe, werden durch schwache *Ligamenta palpebralia nasale* und *temporale* verbunden und zeigen eine einfache Reihe von kurzen *Meibom'schen Drüsen*. — Die Palpebra inferior besitzt in der Mitte ihrer Schleimhaut eine längliche, horizontal gestellte, flache Erhabenheit, welche aus ca. 7—8 dichtgedrängten *Lymphfollikeln* besteht. — Die *Palpebra tertia* ist homolog der Plica semilunaris conjunctivae des Menschen, der Membrana nictitans der Vögel. Sie wird von einer scheibenförmigen, nach vorn konvexen, nach hinten konkaven, am nasalen Augenwinkel befindlichen Knorpelplatte gebildet, welche auf beiden Seiten mit Schleimhaut überzogen ist. Sie scheint nach gleichem Radius wie der Bulbus gekrümmt und schmiegt sich der Form des letzteren genau an. Auf dem vorderen pigmentierten Rande sitzt eine Reihe von Papillen. — Im nasalen Augenwinkel befindet sich die *Caruncula lacrymalis*. Sie ist 6 mm lang, 2 mm breit (*167*), mithin kleiner als beim Menschen.

M. depressor palpebrae inferioris. Schwacher kleiner Muskel; entspringt von der Außenfläche des Processus zygomatici oss. maxillaris superioris, verläuft, vom M. orbicularis palpebrarum bedeckt, schräg nach hinten aufsteigend, zur Schleimhaut des unteren Augenlides am nasalen Winkel, welchen er herabzieht und den Thränenabfluß befördert. (Von Hilgendorf entdeckt, *818*.)

Die Knorpelzellen der Palpebra tertia enthalten viel Fett. — Am oberen Augenlide sind 46, am unteren 40 *Meibom'sche Drüsen* vorhanden (*162*). — Die *Lymphfollikel* der Palpebra inferior sind nach Einlegen des Augenlides in Essig leicht mit bloßem Auge zu sehen. Sie sind konstant, bilden eine Gruppe, den Bruch'schen Haufen, die einem Peyer'schen Haufen des Dünndarmes analog ist, und haben durchaus nichts mit der trachomatösen Augenentzündung zu schaffen, was Einige annehmen zu können glaubten (vergl. *165* und *164*).

Thränenwege.

Es ist nur ein einziger *Canaliculus lacrymalis* (*inferior*) vorhanden (ebenso wie beim Hasen, *165*). Derselbe mündet auf der Schleimhaut des unteren Augenlides, 3—4 mm vom freien Rande des letzteren entfernt, nahe dem nasalen Augenwinkel, am unteren Ende der Caruncula lacrymalis, mit einem *Punctum lacrymale*. Das letztere ist leicht sichtbar, hat einen wulstigen Rand,

welcher Knorpelzellen enthält. Der Canaliculus lacrymalis läuft in horizontaler Richtung nach vorn, stellt eine dreiseitige Hohlpyramide dar. Die obere Wand ist schmaler als die nasale und temporale: die Spitze der Pyramide liegt im Punctum lacrymale; die Länge beträgt ca. 1 cm, das Lumen 3—3,5 mm (*167*), in der Nähe des Punctum lacrymale jedoch nur 0,2 mm. Der Canaliculus lacrymalis geht nach vorn, ohne daß ein bestimmt abgegrenzter Saccus lacrymalis vorhanden wäre, in den *Ductus nasolacrymalis* über. Letzterer ist 3—4 cm lang, verläuft mehr horizontal nach vorn und abwärts, anfangs dem knöchernen Canalis nasolacrymalis folgend, dann an der lateralen Seite der medialen Wand einer vom Nasenknorpel gebildeten Tasche (S. 193), gelangt vor der vorderen Nasenmuschel näher an die Oberfläche der Schleimhaut und mündet spaltförmig vor der Concha anterior [bei natürlicher Kopfhaltung des Kaninchens (Fig. 1, S. 8) unter (Erste Aufl. S. 127 — vergl. *167*) derselben]

Fig. 73.

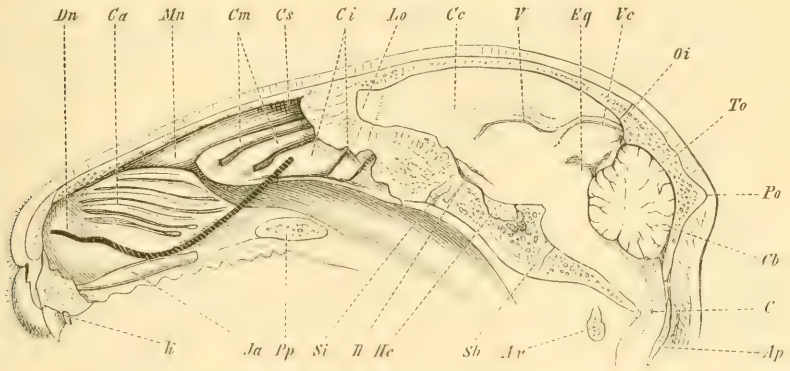

Medianschnitt eines gefrorenen Kopfes. *Dn* Ductus nasolacrymalis mit Berlinerblau injiziert, schraffiert soweit derselbe von Knochen, dunkel soweit derselbe von Schleimhaut bedeckt ist (nach *167*). *Ca* Concha anterior. *Mn* Marsupium nasale. *Cm* Concha (posterior) media. *Cs* Concha (posterior) superior. *Ci* Concha (posterior) inferior. *Lo* Lobus olfactorius. *Cc* Corpus callosum. *V* Höhle des dritten Ventrikels. *Eq* Eminentia quadrigemina. *Vc* Vena cerebri magna. *Oi* Vordere Grenze des Os interparietale. *To* Tuberculum occipitale. *Po* Protuberantia occipitalis externa. *Cb* Vermis cerebelli. *C* Zentralkanal des Rückenmarkes. *Ap* Hinterer Teil des Atlas. *Av* Vorderer Teil des Atlas. *Sb* Synchondrosis sphenobasilaris. *Hc* Hypophysis cerebri. *II* N. opticus. *Si* Synchondrosis intersphenoidalis. *Pp* Processus palatinus oss. maxillaris superioris. *Ja* Jacobson'sches Organ, von der Pars medialis des Ramus palatinus oss. intermaxillaris umschlossen. *k* Kleiner Schneidezahn.

nahe der vorderen Nasenöffnung. Sein Durchmesser beträgt beträgt 2—3 mm; in demselben findet sich häufig (*166*) an der Mündung des Canaliculus lacrymalis eine halbmondförmige Klappe (*167*), *Valvula lacrymalis*. Im hinteren Teile ist der Ductus nasolacrymalis von knöchernen Wänden, die von dem Semicanalis lacrymalis des Corpus oss. maxillaris superioris gebildet werden, in der Länge von etwa 2 cm umschlossen; der vordere Teil ist membranös und kann in transversaler Richtung so komprimiert werden, daß die Schleimhautflächen aufeinander liegen. Derselbe beginnt unterhalb der vorderen Muschel und verläuft gebogen nach oben und vorn (Fig. 73).

M. zygomaticolacrymalis. Ein 5 mm breites, aber dünnes Muskelbündel entspringt vom vorderen Ende des oberen lateralen Randes des Os zygomaticum und verläuft zur Wand des Canaliculus lacrymalis, sowie zum Lig. palpebrale nasale (*167*).

In den Anfang des Canaliculus lacrymalis setzt sich das 0,017 mm dicke geschichtete Plattenepithel der Conjunctiva fort, dann folgt geschichtetes Zylinderepithel von 0,037 mm Dicke.

Mikroskopische Zottenfalten, die das vordere Ende des Canaliculus lacrymalis (den fälschlich sog. Saccus lacrymalis) auskleiden, sind bis 0,06 mm hoch; sie tragen ebenfalls Zylinderepithel.

Dagegen flimmert das 0,033 mm dicke Zylinderepithel des Ductus nasolacrymalis teilweise. Die Venen, welche letzteren umgeben, haben 0,28 mm Durchmesser (*167*).

Anlegung einer Thränenfistel. Einschnitt am unteren Ende des Processus subcutaneus oss. lacrymalis in horizontaler Richtung; die A. und V. angulares bleiben nach unten; Durchschneidung des M. orbicularis palpebrarum und Spaltung der vorderen Wand des oberen Endes des Ductus nasolacrymalis.

Bulbus oculi.

Der Augapfel ist verhältnismäßig groß (S. 58); wiegt 2,46 g. Der Durchmesser beträgt in vertikaler Richtung beispielsweise 18 mm, in sagittaler 17 mm, die optische Achse hat 16 mm Länge (*171*).

Die Sclera ist ziemlich dünn.

Die Cornea ist 15 mm breit, 13,5 mm hoch (*171*). Die Membrana Descemetii hat 0,026 mm Dicke.

Die Saftkanäle der Cornea sind wie beim Menschen injizierbar (*57*, S. 148).

Die Membrana Descemetii wird von den mikroskopischen Irisfortsätzen durchbohrt (*228*), welche sich in der Substanz der Cornea verlieren (vergl. *58*, S. 53).

Die Nerven der Cornea sind außerordentlich schön mit Hilfe des Goldchlorids darzustellen. Sie bilden Plexus mit dreieckigen Anschwellungen an den Knotenpunkten. Aus diesen Plexus treten einzeln verlaufende Nervenfasern aus (*165*, S. 151). Dieselben schienen mit knopfförmigen Anschwellungen zu endigen, welche die Durchtrittsstellen der Nervenfasern in das Cornea-Epithel gewesen sein dürften. Über die Endigung der Nerven im Epithel s. *657*, *658* und *767*.

Im vorderen Epithel der Cornea bestätigte Löwe (*615*) die längst bekannten (*57*, S. 147), grobgranulierten Körperchen, die in Wahrheit in karyokinetischer Teilung begriffene Zellenkerne darstellen (*58*, S. 27), nannte sie Merkel'sche Tastzellen (*615*, S. 578 und 594) und ließ in dem Kern eine Nervenfaser knopfförmig endigen, ähnlich denjenigen in der Frosch-Epidermis (*614*). Die karyokinetischen Teilungsformen hat Eberth (*755*) abgebildet.

Durchschneidung der Hornhautnerven am Rande der Cornea. Mit Hilfe eines verdeckten Bistouri (*168*), welches beispielsweise nur 0,5 mm tief einzudringen vermag, können die Nervenstämmchen eines Sektors der Cornea durchschnitten werden, sowohl am Rande, als bis nahe zum Zentrum der Cornea hin. Nach sieben Tagen sind die im vorderen Epithel gelegenen Endfasern zerstört, regenerieren sich aber nachträglich wieder nach einfacher Abtragung des Epithels binnen 5 Tagen, *745*).

Ätzung der Cornea mittels Höllenstein, Säuren, glühenden Drahtes. Am vierten Tage Wucherung des Epithels. Kernteilung meist durch Spaltung in frontaler Richtung, selten Dreiteilung. Die Zelle mit zwei Kernen teilt sich in derselben Richtung (*169*). Auch kann man karyokinetische Kernteilungen nachweisen (*755*).

Die Choroidea ist mehr chokoladenbraun als schwarz.

Die polygonalen Pigmentzellen der Choroidea enthalten bei Albinos farblose

Körnchen. In ihrem äußeren Teile befindet sich ein großer, der Dicke der Zelle manchmal an Durchmesser gleichkommender Fetttropfen; bei den weißen Kaninchen besonders deutlich zu erkennen und von gelblicher Farbe. Derselbe erinnert an das Lipochrin (*200*) beim Frosche. — Die Zellen sind nicht regelmäßig sechsseitig, es sitzen kleinere mit einem Kern zwischen größeren mit zwei Kernen (*620*); es könnte sich dabei um Wachstumsstadien handeln. Die Länge der Melaninkrystalle beträgt 0,0013—0,0032 mm (*696*). — Ein aus glatten Muskelfasern bestehender *M. choroideae*, welcher vom M. ciliaris bis zur Eintrittsstelle des N. opticus reicht, ist durch Silber dargestellt worden (*627*). — Über den Perichorioidealraum s. *850*, S. 45, u. *852*.

Corpus ciliare ist zart, 1,2—1,6 mm breit (*197*) besteht hauptsächlich aus Bindegewebe und enthält Pigment, bei Albinos ist es farblos. Es enthält den M. ciliaris und den Orbiculus ciliaris.

M. ciliaris, ist 1 mm lang, seine Bündel laufen getrennt, nahe der Sclera und fast parallel derselben, inserieren sich an das *Lig. pectinatum* (*197*).

Orbiculus ciliaris stellt ein dichtes Geflecht von Bündeln doppeltkonturierter Nervenfasern dar, welches nach innen vom Lig. ciliare liegt. Über die Ganglienzellen an der Basis der Processus ciliares vergl. Iris.

Über die Exstirpation des Corpus ciliare nebst der Iris s. *796*.

Iris. Ihre Farbe ist braun (S. 19). Der Durchmesser der Pupille beträgt am lebenden Tiere im Durchschnitt 4,8 mm in horizontaler, 5,9 mm in vertikaler Richtung.

Über den feineren Bau der Iris bei Albinos und gefärbten Kaninchen siehe *173*. Der von Kölliker (*178*) beschriebene *M. dilatator iridis* verläuft in radiärer Richtung, die Muskelfasern sind zu glatten Bündeln (*205*) geordnet, welche arkadenförmig in den M. sphincter iridis übergehen. Der erstgenannte Muskel ist teils geleugnet (*175* und *175*), teils bestätigt (*174* und *206*) worden (*180*). — Die vordere Irisfläche ist mit einem Epithelialüberzug versehen, welcher aus unregelmäßig dachziegelförmig übereinander gelagerten Plättchen bestehen soll. — Die Nerven der Iris sind bei Albinos gut zu untersuchen, sie sollen netzförmig endigen (*180, 618, 768* und *797*). Hinter der vorderen Begrenzungshaut liegt eine dünne, aus zwei sich kreuzenden Lagen, die ein schachbrettähnliches Bild geben, bestehende Schicht faserigen Bindegewebes (*206*), welches sparsame Lymphkörperchen enthält.

Auch Ganglienzellen sind bei Albinos in der Iris beschrieben worden (*179*), welche nur in der Basis der Processus ciliares, hier jedoch reichlich verteilt sind. Sie liegen in den Nn. ciliares (*618*).

Iristuberkulose wurde durch Einbringung von Tuberkelmasse in die vordere Augenkammer binnen 20—30 Tagen zuerst von Cohnheim (*649*) erzeugt. Von Hänsell (*841*) und Deutschmann (*842*) sind in solchen Iristuberkeln sich bewegende Stäbchenbakterien aufgefunden.

Erworbene Augenaffektionen sollen sich, wenn auch in anderer Form, vererben können, z. B. Mikrophthalmus, Chorioretinitis disseminata, Aderhautcolobom nach Iristuberkulose (*662*), ebenso letztere selbst (*661*).

Erweiterung der Pupille. Nach elektrischer Erregung des N. sympathicus am Halse erweitert sich die Pupille auf 10,8 resp. 11,3 mm (*191*; im Mittel aus fünf Beobachtungen).

Die pupillenerweiternden Fasern entspringen zusammen mit den Gefäßnerven des Kopfes aus dem Centrum ciliospinale des Rückenmarkes (*192*); nach anderer Angabe (*195*) kommen beide aus der Medulla oblongata.

Die Retina enthält doppeltkonturierte Nervenfasern, welche zu zwei langen, horizontal nach vorn und hinten verlaufenden Bündeln (Fig. 74) vereinigt sind.

Die im Dunkeln ausgeruhte Retina zeigt eine an den Stäbchen-Außengliedern haftende, wenig intensive rötlichviolette Färbung, das *Photaesthesin* oder den Sehpurpur, welche am Licht rasch vergänglich ist. Die untere Hälfte der Retina ist etwas intensiver gefärbt, als die obere; in horizontaler Richtung verläuft ein stärker gefärbter (in Fig. 74 stärker schattierter) Purpurstreif, die Sehleiste (*201*), etwa von derselben Breite wie die weißen Bündel markhaltiger Nervenfasern. Letztere kann man als temporales und nasales Bündel bezeichnen; das erstere ist 6 mm lang, 3 mm breit und in maximo 0,21 mm dick, das nasale Bündel nur 4,8 mm lang, die Ausstrahlung der Faserbündel ist in der Richtung nach oben am unbedeutendsten (*644*).

In der Pars ciliaris beträgt die Dicke der Retina nur 0,025 mm (*624*).

Fig. 74.



Augenhintergrund ganz frisch, nach Aufbewahrung des Kaninchens während mehrerer Stunden in einem dunkeln Raume. Die Schattierung drückt die Intensität der violettroten Färbung der Retina aus, mit Benutzung einer Abbildung von Kühne (*201*). *P* Eintrittsstelle des N. opticus, von welcher nach beiden Seiten weiße Nervenbündel ausstrahlen, ebenso die Äste der A. centralis retinae. *SS* Sehleiste.

Fig. 75.

Flächenansicht des Mosaiks der Stäbchen und Zapfen der Retina aus der Gegend des Äquators des Bulbus, von der Choroidealseite her gesehen; frisch mit konzentriertem Ammoniumwolframat. Vergr. 400. *Z* Innenglied eines Zapfens; der zentrale Punkt darin ist der optische Querschnitt des Außengliedes. Nach W. Krause (*177*).

Fig. 76.

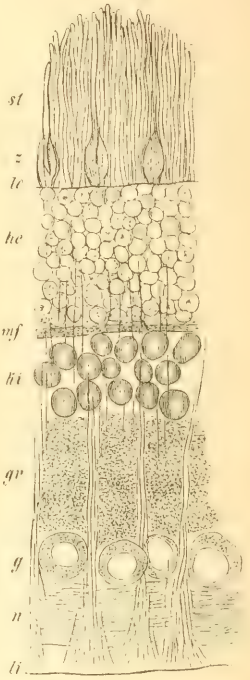

Senkrechter Durchschnitt der Retina aus dem Hintergrunde des Auges nach mehrwöchentlicher Härtung des Bulbus in H. Müller'scher Flüssigkeit, Alkohol, Glyzerin. Vergr. 300. Nach Orth (*463*). *st* Stäbchenaußenglieder. *z* Drei Zapfeninnenglieder. *le* Membrana limitans externa. *ke* Stäbchen- und Zapfenkörner. *mf* Membrana fenestrata. *ki* Körnerschicht. *gr* Granulierte Schicht. *g* Ganglienzellen. *n* Opticusfasern. *li* Membrana limitans interna.

Die Stäbchenschicht zeigt regelmäßig verteilte Zapfen sowohl in der Flächenansicht (Fig. 75), als auf dem Durchschnitt (Fig. 76), welche wie die Stäbchen deutlich unterschiedene Innenglieder und Außenglieder (W. Krause) darbieten. Nach M. Schultze (*198*) sollte das Kaninchen nur »Andeutungen von Zapfen« besitzen, was mit der Lebensweise des Tieres in dunklen Gängen zusammenhängen soll. An Präparaten in Kaliumbichromat sind die Zapfen birnförmig, 0,011 mm lang, wovon auf das Außenglied 0,004 mm kommen; das Innenglied 0,003—0,004 mm breit; das Außenglied hat 0,0009 Durchmesser, während das Innenglied der Stäbchen 0,002 mm Dicke auf 0,023 mm Länge besitzt (*202*). Auch die Zapfenkörner fehlen keineswegs, wie M. Schultze glaubte. In der Achse der Innenglieder der Stäbchen verläuft eine feine Achsenfaser, wie sie früher beim Menschen ebenfalls nachgewiesen wurde (*199*).

Die Stäbchenkörner zeigen nach Behandlung mit Iodserum (M. Schultze) oder Goldchlorid (W. Krause) einen einfachen oder doppelten Kern. Frisch untersucht, zeigen sie Einen dunkleren Henle'schen Querstreifen, der auch an Überosmiumsäurepräparaten sich erhält (M. Schultze, *205*); letzterer hat für den Zusammenhang der Kerne mit dem Querstreifen die Deutung gegeben, daß die Querstreifen sekundär durch Zerfallen aus den Kernen entständen. — Vergl. über den Bau der Retina *615* und *615*.

Linse. Die Achse der Linse ist 11 mm lang; ihre vorderen und hinteren Oberflächen sind nach demselben Radius von 14 mm gekrümmt (*194*). Dagegen wurden bei etwas kleinen Kaninchen gefunden: Durchmesser 10—11, Achse 8,1, Radius der vorderen Fläche 6—6,3, Radius der hinteren Fläche 5,2—5,3 mm, das spez. Gewicht zu 1,1232 (*195*).

Über die Regeneration der extrahierten Linse vergl. *752*.

Die Linse fluoresziert stark, schwächer die Retina und die Cornea; das Corpus vitreum zeigt Spuren von Fluoreszenz (*196*).

Die Linsenfasern sind an der Peripherie 0,014, in der Mitte zwischen Zentrum und Peripherie 0,008, im Kern der Linse nur 0,005 mm breit (*195*).

Schematische Durchschnitte der Linse nebst Augenkammern etc. s. *615*.

Glaskörper. Sein Brechungsindex beträgt für die Linie D 1,33471 (*623*) im Mittel von acht Augen.

Blutgefäfse des Bulbus.

Die *A. centralis retinae* verteilt sich mit ihren Ästen längs der Bündel von doppeltkonturierten Nervenfasern, in welche der N. opticus ausstrahlt. Der übrige Teil der Retina ist gefäßlos. Nach vorn endigen die Kapillargefäße mit schlingenförmigen Umbiegungen, ohne Anastomosen einzugehen, dagegen finden solche an der Eintrittsstelle des N. opticus mit den Aa. ciliares posteriores breves statt.

Aus dem Vorhandensein dieser Anastomosen erklärt es sich, weshalb die Zirkulation in dem Gefäßsystem der Retina nach Durchschneidung des N. opticus an seiner Eintrittsstelle in den Bulbus nicht unterbrochen wird (*204*).

Die A. u. V. centralis retinae teilt sich noch innerhalb des N. opticus in eine A. (u. V.) retinae nasalis und A. (u. V.) temporalis, jede von 0,034 (resp. 0,045) mm Dicke, außerdem geht eine feine A. (u. V.) retinae superior und inferior von 0,003 resp. 0,005) mm Dicke nach oben und unten ab (*854*). Die Länge der Aa. nasalis und temporalis beträgt etwa 4 mm, diejenige der Aa. superior und inferior nur 1,4 mm. In der ganzen Dicke der Opticusfaserschicht, auch am Rande der gefäßhaltigen Partie gehen (arterielle) Kapillaren von 0,0056 mm Dicke schlingenförmig direkt in venöse Kapillaren über, jedoch werden letztere nicht Begleiterinnen der betreffenden, sondern der zweiten oder dritten nächstbenachbarten arteriellen Kapillare. Die Maschen des eigentlichen Kapillargefäßsystemes haben 0,023—0,05 mm Weite, dasselbe liegt dicht innerhalb der Membrana limitans, die größten Blutgefäße befinden sich zwischen der letzteren und dem Corpus vitreum (*619* und *854*); die Kapillaren durchsetzen in radiärer Richtung die Opticusfaserschicht, ohne in die granulierte Schicht einzudringen. — Vergl. a. *798*.

Die Membrana limitans (interna s. hyaloidea) wird von der Basis der Radialfasern selbst gebildet (vergl. die schöne Abbildung von G. Retzius, 667).

Beim neugeborenen Kaninchen sind die Stäbchen und Zapfen bereits vorhanden, sie gleichen einem Walde feiner Flimmerhaare (*684*).

Bemerkenswert ist die Indolenz, mit welcher die Kaninchen direkte Insolation ihrer Retina ertragen. Die Augen können daher *heliopisch* genannt werden (*685*). Über die durch konzentrirtes Sonnenlicht entstehenden Veränderungen s. *855*.

Vv. vorticosae. Es sind vier vorhanden. Wenn man den Bulbus beim lebenden Tier luxiert, kann man ihre Fortsetzungen, die *Vv. ciliares posteriores*, sämtlich unterbinden (*229*).

Über Eigentümlichkeiten der Gefäßverbreitung im Bulbus des Kaninchens vergl. *648*; über die Untersuchung der Choroidealgefäße und der Retina am lebenden Kaninchen mittels des Augenspiegels s. *598* und *645*. Das Auge ist hypermetropisch und nicht selten stark astigmatisch.

Augenmuskeln.

Es sind neun vorhanden: Mm. orbicularis oculi, levator palpebrae superioris, recti oculi superior, inferior, anticus, posticus, obliqui oculi superior, inferior und retractor bulbi. Der *M. orbicularis palpebrarum* ist sehr dünn; der *M. levator palpebrae superioris* breit und dünn; letzterer kommt vom oberen Umfang des Foramen opticum. Die Mm. retractor bulbi, *recti oculi* und obliquus superior entspringen von der lateralen Oberfläche des Corpus oss. sphenoidei anterioris am vorderen, unteren und hinteren Umfang des Foramen opticum. Die Mm. rectus anticus, retractor bulbi und *obliquus superior* entstehen vom vorderen Umfange des Foramen opticum; letzterer am weitesten nach vorn. Derselbe geht durch eine fibröse Scheide unterhalb des Processus supraorbitalis anterior oss. frontis, welche der Trochlea des Menschen entspricht. Der *M. obliquus inferior* entspringt von der vorderen unteren Ecke des Thränenbeines (*818*), dicht hinter dem Hamulus lacrymalis, und ist verhältnismäßig lang und stark. Verläuft schräg rückwärts und lateralwärts, heftet sich an den hinteren unteren Umfang des Bulbus. Am *M. retractor bulbi* lassen sich vier Portionen unterscheiden: eine obere, untere, hintere und vordere; dieselben sind platt und sehr dünn.

Der Ansatz des M. rectus superior reicht muskulös bis nahe an den Cornealrand, in seiner Begleitung treten stärkere Gefäße zu letzterem.

Wirkungen der Augenmuskeln. Die Wirkung des M. rectus posticus kann sich mit der Kontraktion des vom N. oculomotorius versorgten M. retractor bulbi kombinieren, wodurch das Gesichtsfeld nach hinten an Ausdehnung zunimmt. Vorgedrängt wird der Bulbus nach Erschlaffung des M. retractor durch die Elastizität der Membrana orbitalis unter Mithilfe der Inkompressibilität der Gl. Harderiana. Krampfhafte Kontraktion der glatten Muskelfasern in der Membrana orbitalis, die unter dem Einfluß des Halssympathicus steht, macht den Bulbus hervortreten. Die Palpebra tertia besitzt keine eigenen Muskeln und nach allgemein akzeptierten Angaben (*207*) erfolgt bei den Haussäugetieren die Vorschiebung des dritten Augenlides durch Wirkung des M. retractor bulbi, welcher den Bulbus gegen die inkompressible Gl. Harderiana andrückt. Da letztere in der Orbita nirgends ausweichen kann, so drängt sie die

Palpebra tertia vorwärts. Vermöge der Adhäsion der Krümmungsfläche ihrer konkaven Seite an den Bulbus gleitet sie vor dem letzteren nach hinten. Bei gleichmäßiger Zusammenziehung der Mm. rectus posticus und retractor bulbi müßte hiernach die Drehung des Bulbus nach hinten von Verschiebung der Palpebra tertia begleitet sein.

Fig. 77.

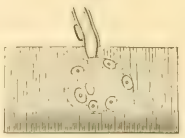

Motorische Endplatte aus dem M. retractor bulbi. Frisch, ohne Zusatz. Vergr. 250.

Motorische Endplatten. Die Nervenverteilung im M. retractor bulbi läßt sich fast eben so gut übersehen, wie im M. retractor bulbi der Katze (*208*). Die Nervenfasern endigen mit motorischen Endplatten (Fig. 77), deren Kerne unzweifelhaft außerhalb des Sarkolems liegen. Die dafür gelieferten Beweise stützen sich wesentlich auf die Thatsache, daß die motorischen Endplatten sehr dünn sind, während sie öfters irrtümlich für Hervorragungen oder Hügel gehalten wurden. — Über Sehnenendplatten in den Sehnen der Augenmuskeln s. *785*.

Drüsen der Augenhöhle.

Es sind jederseits drei vorhanden: Gl. lacrymalis, Harderiana, infraorbitalis und ein Haufen von Lymphfollikeln in der Schleimhaut der Palpebra inferior (s. letztere S. 184). Die ersteren beiden münden in den Conjunctivalsack; die Gl. infraorbitalis in die Mundhöhle.

Gl. lacrymalis, die Thränendrüse, ist unregelmäßig rundlich, 0,05 g schwer, liegt am temporalen Augenwinkel, vor der temporalen Wand der Orbita, ragt mit einem Läppchen an der lateralen Seite des M. temporalis durch das Foramen temporale (S. 90). Die 3—5 Ausführungsgänge durchbohren die Schleimhaut des oberen Augenlides am temporalen Winkel (Cuvier, *209*, fand nur einen Ausführungsgang). Acinöse *Krause'sche Drüsen* der oberen Conjunctivalfalte beschrieb Blumberg (*210*).

Erregung der Wurzel des N. trigeminus am frisch abgeschnittenen und halbierten Kopfe bedingt reichlichere Thränensekretion, welche mittels Einlegen von rotem Lakmuspapier in den Conjunctivalsack sichtbar gemacht werden kann (*211*. — s. dagegen *751*. Vergl. auch Gl. parotis).

Gl. Harderiana. Die Harder'sche Drüse gehört zu den acinösen Drüsen; sie liegt am nasalen Augenwinkel, medianwärts vom hinteren lateralen Rande des Corpus oss. maxillaris superioris, hinter dem Os lacrymale und erstreckt sich nach hinten an der nasalen Wand der Orbita, oberhalb der Membrana orbitalis oder des M. obliquus inferior, vor dem Bulbus und etwas medianwärts von demselben. Die Längsachse ist ziemlich genau transversal und horizontal gerichtet, die Länge beträgt ca. 2 cm, die Breite 1—1,5 cm, die Dicke 3—7 mm; das Gewicht 0,36 g. Die Form ist unregelmäßig lappig; man unterscheidet mit freiem Auge einen kleineren *oberen* und hinteren, sowie einen größeren *unteren* und vorderen Lappen, die sich etwa wie 3:1 verhalten. Der Ausführungsgang mündet in der konkaven Seite der Palpebra tertia. Der untere Lappen sieht graurötlich aus, der obere weißlich, wie die Milchdrüsen des säugenden Kaninchens; derselbe wird in 1%iger Chromsäure

oder Chromaten hellgelb, wenn der obere Lappen bräunlich aussieht. Überosmiumsäure schwärzt beide Lappen.

Betrachtet man die Drüse in der natürlichen Kopfhaltung des Kaninchens (Fig. 1, S. 8), so wird der kleinere obere Lappen zum vorderen, der größere untere zum hinteren Lappen. (Erste Auflage S. 132.) — Die Verschiedenheiten in der Färbung beider Lappen sind nicht etwa von verschiedenem Blutgehalt abhängig, der vielmehr in beiden Lappen derselbe ist (den wirklichen Grund s. unten). Die Farbendifferenz war schon mehreren Beobachtern aufgefallen.

Cuvier (*212*) unterschied beim Hasen die beiden Lappen als »rougeâtre« und »blanchâtre«, Trapp (*215*) nannte den ersteren Pars rubicunda major, den letzteren Pars albescens minor. Wendt (*214*) sagt, daß Trapp beide Lappen zuerst erwähnte, obgleich Trapp selbst Cuvier zitiert.

Mikroskopisch zeigen sich ebenfalls wesentliche Unterschiede der beiden Lappen. Frisch untersucht erscheinen die Acini des weißlichen Lappens dunkel und körnig bei durchfallendem Licht, wie die Acini der Talgdrüsen. Die Acini des rötlichen Lappens sind heller, ihre Fettröpfchen größer und letztere lassen deshalb mehr Licht durch; das Aussehen der Acini gleicht auch mikroskopisch demjenigen in der sezernierenden Mamma. Nach etwa zweitägiger Behandlung mit 1%iger Überosmiumsäure sind die Differenzen ebenso auffallend (Fig. 78).

Fig. 78.

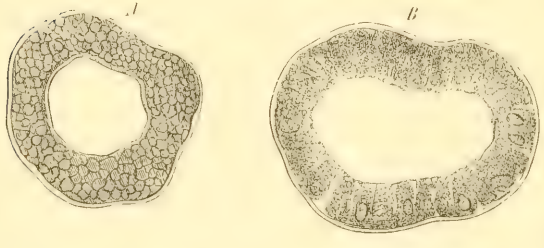

Acini der Gl. Harderiana nach zweitägigem Einlegen frischer Drüsenläppchen in 1%ige Überosmiumsäure. Alkohol, Nelkenöl, Dammar. Vergr. 300. **A.** Aus dem rötlichen Lappen. **B.** Aus dem weißlichen Lappen.

Die Acini messen 0,3—0,4 mm, zufolge einer früheren Angabe (*215*) nach Quecksilber-Injektion 0,21 mm; im weißlichen Lappen sind sie im allgemeinen größer bis 0,6—0,8 mm im Durchmesser (*214*); übrigens liegen die kleineren mehr an der Peripherie der Drüse. Die Acini platten sich öfters aneinander ab, sind stark in die Länge gezogen, so daß sie an tubulöse Drüsen erinnern. Sie bestehen aus einer strukturlosen Membran mit auswendig aufgelagerten Kernen. Die Spaltung des Hauptausführungsganges in zahlreiche Äste geschieht fast plötzlich, pinselförmig an der konkaven Seite der Drüse. Ersterer ist von niedrig-kubischem Plattenepithel ausgekleidet; die Äste, welche sich wiederum dichotomisch teilen, sowie die feineren Ausführungsgänge führen Zylinderepithel, zwischen den Läppchen verlaufen außer Blutgefäßen auch sparsame kleine Nervenstämmchen, aus 2—3 und mehr doppeltkonturierten Nervenfasern bestehend, welche wahrscheinlich die Drüse nur passieren und in der Conjunctiva endigen. Das Lumen der Acini ist kuglig oder ellipsoidisch, in beiden Lappen relativ groß, im weißlichen Lappen noch geräumiger, häufig mit körnigem Inhalt teilweise gefüllt. In beiden Lappen ist das Epithel der Acini einfaches Pyramiden-Epithel, welches an Zylinderepithel seiner Form nach sich anschließt; die Zellen sind im rötlichen Lappen höher. Sie bestehen daselbst aus einem protoplasmatischen Maschenwerk, in welchem größere, fettähnliche Tropfen von ziemlich konstanter Größe (Fig. 78 *A*) nebeneinander eingelagert sind und den Zellenkern verdecken; im weißlichen Lappen sind diese Kerne leicht sichtbar, liegen im peripherischen Ende der Zellen dicht an der Membran des Acinus. Die Kerne

sind etwas ellipsoidisch, beinahe sphärisch, bläschenförmig, mit deutlichen Kernkörperchen. Außerdem enthalten die Drüsen-Epithelzellen im weißlichen Lappen nur sehr feine dichtgedrängte Körnchen und es ist merkwürdig, daß sich weder diese noch die Tröpfchen des rötlichen Lappens mit Überosmiumsäure schwarz färben: sie scheinen mehr kolloider Natur zu sein (*214*). Die chemische Untersuchung (*214*) der Drüse ergiebt im ätherischen Alkoholextrakt viel Fett, Lecithin, Cholestearin, außerdem Chlor, Phosphorsäure, Kali und Natron. — Jedenfalls beruht die weißliche Farbe des betreffenden Lappens auf feinster Verteilung dieser stark lichtbrechenden Substanz, welche die Acini bei durchfallendem Licht dunkel, bei auffallendem Licht weißlich erscheinen läßt.

Der Ausführungsgang liefert ein milchiges, feine Fettröpfchen führendes alkalisches Sekret in den Conjunctivalsack, die Sekretion ist bei Conjunctivitis vermehrt (*216*) und die Fettkörnchen scheinen in die Lymphscheiden der Cornealnerven gelangen zu können (*57*, S. 531). — Vergl. a. *849*. — Die Knorpelplatte der Palpebra tertia wird teilweise von der Gl. Harderiana umgeben.

Gl. infraorbitalis s. S. 202.

Nase.

Cartilago narium stellt eine knorplige Lamelle dar, die nach vorn in eine Spitze ausgezogen ist, welche mit dem Frenulum septi mobilis narium zusammenhängt. Medianwärts verschmilzt sie mit der Cartilago narium der anderen Seite. An dem lateralen Abschnitt kann man eine Pars anterior s. Processus cartilagineus anterior (*167*), lateral limb (*217*), und eine Pars posterior s. Processus cartilagineus posterior, lower and upper limb, unterscheiden. Indem sich nämlich die Cartilago narium lateralwärts umbiegt, bildet sie oberhalb des Nasenloches eine nach oben offene, nach vorn, lateralwärts und medianwärts geschlossene Tasche, deren mediale Wand die Pars posterior darstellt, während die laterale Wand oder den Nasenflügel die Pars anterior einnimmt. Erstere hängt oben und hinten durch eine Schleimhautfalte mit dem vorderen Ende der Concha anterior (sog. Stützknorpel derselben, upper limb) zusammen. Sie begrenzt lateralwärts den vorderen Abschnitt des Meatus narium inferior (lower nasal furrow). An der lateralen Fläche jener medialen Wandung verläuft der vordere Abschnitt (Fig. 73 *Dn*, S. 185) des Ductus nasolacrymalis. — Die Nasenlöcher sind längliche Schlitzöffnungen.

Cavum nasi. Die Nasenhöhle ist groß, von vorn nach hinten sehr lang, enthält sehr zahlreiche, untereinander kommunizierende, von der Nasenschleimhaut ausgekleidete Abteilungen (Fig. 79, S. 104). Die Nebenhöhlen der Nase oder *Sinus* sind wenig entwickelt (s. Osteologie).

Die Schleimhaut der lateralen Wand der Nasenhöhle, welche den durchlöcherten, porösen Teil des Corpus oss. maxillaris superioris inwendig auskleidet, enthält zahlreiche, acinöse Drüsen. Zum Teil mit einfachem kurzen Ausführungsgang; zum Teil mit sehr langen, zylindrischen Ausführungsgängen, an deren Enden einzelne Acini sitzen, wie bei den Drüsen im Sinus maxillaris des Menschen. Einer der Ausführungsgänge dieser Drüsen, namentlich einiger größeren am vorderen unteren Ende der medialen Innenwand des Sinus, sowie unterhalb der Concha anterior gelegenen Läppchen (basale Nasendrüse, *101*) mündet merk-

würdigerweise dicht hinter dem Nasenloche, unter dem vorderen Ende des Marsupium nasale (und ist beim Hasen, obwohl nur 0,2 mm weit, leicht zu sondieren). Dieser Ausführungsgang (Nasendeckengang, Ductus tecti narium, *101*) verläuft von der betreffenden Drüse aus anfangs in der medialen Wand des Sinus maxillaris rückwärts, dann längs der Crista nasi und zwar lateralwärts von derselben in sagittaler Richtung absteigend nach vorn bis zu seiner Mündung, welche nur einige Millimeter oberhalb des vorderen Endes des Ductus nasolacrymalis gelegen ist.

Fig. 79.

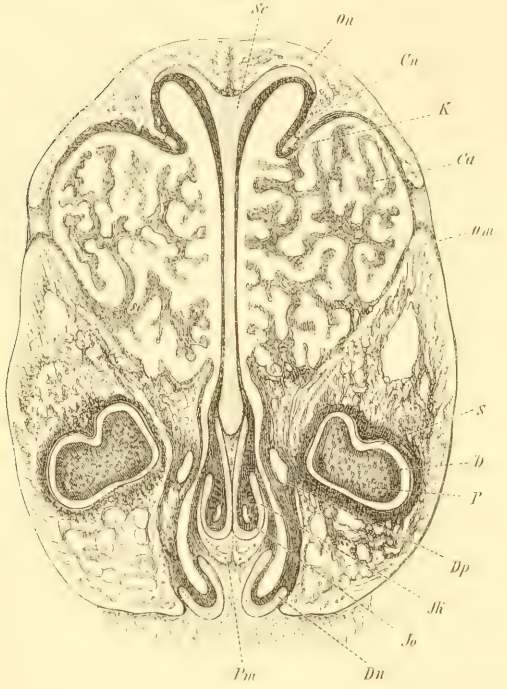

Senkrechter Frontalschnitt der Nase in der Gegend der vorderen Muschel nach Behandlung mit H. Müller'scher Flüssigkeit, 1%iger Chromsäure, 5%iger Chlorwasserstoffsäure, Wasser, Alkohol, Nelkenöl, Dammar. Vergr. 6; bei 30facher Vergrößerung gezeichnet. *Sc* Septum narium cartilagineum. *On* Os nasi. *Cu* Crista nasalis. *K* Knorpel an der Crista nasalis. *Ca* Concha anterior. *Om* Os maxillare superius. *S* Schmelz des großen Schneidezahnes. *D* Dentin. *P* Pulpahöhle. *Dp* Ductus nasolacrymalis. *Jk* Jacobson'scher Knorpel. *Jo* Lumen des Jacobson'schen Organes, von Venendurchschnitten umgeben. *Dn* Cartilago nasopalatina des Ductus nasopalatinus. *Pm* Pars medialis des Ramus palatinus oss. intermaxillaris.

Septum narium cartilagineum. Ist unpaar, liegt in der Medianebene, beginnt am vorderen Rande der Lamina sagittalis oss. ethmoidei, welche im hinteren Teile der Nasenhöhle das Septum narium osseum bildet; wird von den beiden Blättern des oberen Randes des Vomer eingeschlossen, mit welchem zusammen eine vollständige Scheidewand zwischen rechter und linker Hälfte der Nasenhöhle hergestellt wird. Das untere Ende liegt vor der Apertura pyriformis und verschmilzt mit der Cartilago nasi.

Ductus nasopalatinus s. Stenonianus, Stenson'scher Gang (*219*), ist eine knorpelig-häutige Röhre (Fig. 79 *Dn*) mit einem Lumen von 1 mm im größten Durchmesser bei einer Länge des Knorpels von etwa 7 mm; letzterer kann *Cartilago nasopalatina*, Stenson'scher Knorpel genannt werden. Der Ductus nasopalatinus setzt den vorderen Teil der Nasenhöhle mit der Mundhöhle in Verbindung. Derselbe mündet dicht hinter den kleinen Schneidezähnen (S. 197); erstreckt sich von da fast horizontal, in sagittaler Richtung, nach hinten ein wenig aufsteigend. Beide Ductus nasopalatini füllen das Foramen incisivum aus; sie liegen jederseits zwischen der Pars medialis und lateralis des Ramus palatinus oss. intermaxillaris, dem unteren vorderen Ende des Vomer und dem Corpus oss. maxillaris superioris. Der Ductus nasopalatinus ist von dünner Schleimhaut ausgekleidet, welche nach hinten in die Nasenschleimhaut über-

geht; erstere trägt zylindrisches Flimmerepithel, der Knorpel ist hyalin und seine Zellen enthalten jede einen großen Fetttropfen. In der Submucosa finden sich einzelne Lymphfollikel (*217*).

Jacobson'sches Organ. Der Innenraum der nach oben konkaven Pars medialis des R. palatinus oss. intermaxillaris wird durch eine Knorpelröhre, den *Jacobson'schen Knorpel*, ausgefüllt, deren Innenfläche von einer Fortsetzung der Nasenschleimhaut gebildet wird, die ein größtenteils vertikales, nierenförmiges Lumen frei läßt; der Knorpel ist hyalin.

Zwischen der Pars medialis des R. palatinus oss. intermaxillaris und dem unteren Ende des Septum narium cartilagineum findet sich eine mediane Furche, welche von der V. septi narium mediana und dem submukösen Gewebe der Schleimhaut des Septum narium ausgefüllt wird (vergl. *218*).

Mikroskopisch ist das Jacobson'sche Organ bereits zweimal (*101* und *217*) und zwar sehr detailliert (*217*) geschildert worden. Die Länge desselben beträgt 15—20 mm, die Dicke inkl. des Knorpels in transversaler Richtung 1,3, in vertikaler Richtung 3,1 mm. Das Lumen mißt 0,14 mm in querer, 0,45 mm in senkrechter Richtung. Vorn und hinten ist dasselbe rund, im Mittelteile der Länge des Organes aber eine senkrechte nierenförmige Spalte.

Der Knorpel ist im ganzen rinnenförmig, auf einer Strecke seines Verlaufes im vorderen Teile jedoch ringförmig geschlossen. Die Knorpelzellen enthalten vielfach große Fettropfen. Was die Schleimhaut anlangt, so wird sie von geschichtetem, 0,2—0,3 mm dickem Cylinderepithel ausgekleidet, an der medialen Wand ist jedoch das Epithel 0,39 mm dick und stellt ein aus drei Zellenlagen geschichtetes flimmerndes Neuro-Epithel dar; sie wird von Ästen des N. olfactorius versorgt, die submuköse Plexus bilden und von Nerven-Epithel bedeckt werden, während der übrige Teil der Schleimhaut geschichtetes Zylinder-Epithel zeigt. An dieser Stelle kommen Lymphfollikel von ca. 0,2 mm Durchmesser in der Submucosa vor, während an der Peripherie bis zu dem umgebenden Knorpel hin ein venöses Maschenwerk (sog. kavernöses Gewebe, *101*) sich ausdehnt. Acinöse Drüsen münden auch in die obere und untere Kante des Lumens ein, dieselben haben den Charakter von Eiweißdrüsen (S. 59). An der lateralen Wand ragt in der hinteren Hälfte des Organes eine longitudinale Anhäufung acinöser Drüsen (glandfold, *217*) in das Lumen hinein, welche inkl. des Epithels 0,17 mm Dicke hat. — Etwas (1 mm, *680*) vor der oberen Öffnung des Ductus nasopalatinus liegt die punktförmige vordere Mündung (*217*) des Jacobson'schen Organes; das hintere Ende ist geschlossen.

Die Nasenschleimhaut ist in ihrem obersten Teile am Septum, dem Marsupium nasale und den hinteren Muscheln von bräunlicher Farbe, nicht flimmernd. Da hier der N. olfactorius endigt, so wird dieser Teil als eigentliche Geruchsschleimhaut, Regio olfactoria, bezeichnet.

Das flimmernde Epithel hat 0,09 mm, das nicht flimmernde 0,16 mm Dicke (*220*). Sowohl die Zylinder- als die Stäbchenzellen (*221*) des letzteren tragen Haare, die jedoch unbeweglich sind (*57*, S. 178; *58* und *101*). Das bräunliche Pigment liegt in den unteren verdickten Enden der Epithelialzellen. — Die Nerven sind zahlreich, doppeltkonturiert; ihre Endigung ist nicht bekannt. — Über die Lymphgefäße der Nasenschleimhaut s. *850* u. *851*.

Hintere Muscheln. Eigentümlich sind der Schleimhaut derselben, vielleicht auch des Septum cartilagineum, kleine, länglich-ovale, isolierte, ein-

gesprengte *Knorpelinseln*. Dieselben bestehen aus dichtgedrängten kleinen Knorpelzellen in einer fast verschwindenden hyalinen Grundsubstanz und sind von einem besonderen Perichondrium überzogen. Sie haben etwa 0,16—0,33 mm Länge auf 0,11 mm Breite. Wahrscheinlich sind es Reste aus dem Verknöcherungsprozesse der Muscheln.

Pathologische Anatomie. Der *Rotz* zeigt sich in einer eitrigen Absonderung der Nasenschleimhaut; das Sekret kann Krystalle von Kalkoxalat enthalten (*222*). Diese ansteckende Krankheit vermag alle Tiere eines Stalles in kurzer Frist zu töten, wenn man nicht durch sorgfältige Isolierung die kranken Tiere aussondert. Da Durchfälle im Verlauf der Affektion auftreten, so kann dieselbe mit Typhus etc. verwechselt werden. Spontane Ansteckung seitens rotzkranker Tiere sowie gelungene Einimpfung von Rotzgift vom Pferd oder Menschen auf Kaninchen sind mehrfach bekannt geworden (*223*).

Nasenkatarrh oder Schnupfenfieber. Die Tiere fressen wenig, sitzen traurig da, athmen mühsam. Aus der Nase erfolgt später stärkerer Ausfluß, so daß die Haare naß werden; öfters ist auch Conjunctivitis vorhanden. Der Verlauf ist bald akut, bald chronisch. In der Leiche zeigt sich Katarrh der Nasen- und Conjunctivalschleimhaut, das Sekret enthält wie die Schleimhäute selbst zahlreiche Psorospermien (*224*). Man kann 0,5—1%ige wäßrige Karbolsäurelösung einmal täglich eintröpfeln resp. einspritzen, auch hat man Kupfersulphat (0,016—0,032 g zweimal täglich) innerlich versucht (*225*). — Übrigens stellt sich das sog. Schnupfenfieber nicht immer als eine Gregarinose, sondern mitunter als tötliche lobäre Pneumonie oder Laryngitis, Tracheitis und Bronchopneumonie (*226*) heraus; auch fragt sich, wo die Grenze gegen den Rotz zu ziehen ist. Von anderer Seite (*227*) wird die Affektion ohne Zweifel irrtümlich für eine Pilzkrankheit oder Mykose der Schleimhaut gehalten.

Die vordere Muschel ist sehr kompliziert gebaut (S. 99); vor derselben mündet der Ductus nasolacrymalis (Fig. 73 *Dn*, S. 104). Die Schleimhaut enthält ausgebildete Venenplexus und einzelne acinöse Eiweißdrüsen.

Mundhöhle.

Die *Lippen* sind jede mit ca. 40 langen, steifen Spürhaaren besetzt, deren Bälge außerordentlich nervenreich sind (S. 170). Die unten und hinten befindlichen Haare sind länger und dicker als die übrigen. Die Funktion derselben bei der Lebensweise des Kaninchens in selbstgegrabenen Gängen ist unverkennbar.

Die Oberlippe ist in der Medianlinie durch die bekannte »Hasenscharte« gespalten, so daß die großen Schneidezähne frei liegen. Die beiden Hälften verbinden sich in der Medianebene durch ein zartes *Frenulum septi narium cartilaginei* mit dem letzteren (s. auch Hautmuskeln, S. 170).

Die Mundhaut trägt auf jeder Seite einen breiten, von der Mundöffnung bis zu den Backenzähnen reichenden Streifen von langen, steifen, dichtstehenden Haaren, zwischen welchen unter dem Mikroskop große Papillen hervorragen.

Zwischen den kleinen Haarbälgen am Lippenrande liegen rudimentäre Schweißdrüsen. Es sind von Zylinder-Epithel ausgekleidete Schläuche, welche in

den Haarbalg münden; ihre Länge beträgt z. B. 0,28, die Dicke 0,05 mm, das blinde Ende ist häufig umgebogen (vergl. *101*). — Die Länge der Mundhöhle beträgt 67 mm (*827*).

Zähne.

Die Schneidezähne oder Nagezähne, *Dentes incisivi* s. scalprarii s. Incisores tragen eine merkliche Lage von Schmelz nur auf ihrer Vorderfläche. Daher schleift sich die hintere Partie des Zahnes schneller ab, als die Vorderfläche, und derselbe hat stets eine meißelförmige Schneide. Allerdings ist auch auf der hinteren Fläche eine freilich sehr dünne Lage von Schmelz vorhanden, was sie von denen aller anderen Nager unterscheidet (*252*). Die scharfe Kante ist vorn gelegen, in der Projektion von unten zeigt sich aber an jenen Zähnen des Oberkiefers deren Rückwärtskrümmung (Fig. 6 und 7, S. 14). Die Anzahl der Schneidezähne beträgt vier im Oberkiefer, zwei im Unterkiefer, indem sich dicht hinter den beiden großen Schneidezähnen des ersteren zwei viel kleinere Dentes incisivi posteriores finden. Diese Anordnung kommt, mit Ausnahme der Hasen, bei keinem anderen Tiere vor (Gaumenzähne finden sich bei Reptilien u. s. w.).

Die oberen großen Schneidezähne sitzen in den Alveolen des Os intermaxillare. Sie besitzen auf ihrer Vorderfläche eine Längsfurche, welche den unteren Schneidezähnen fehlt.

Der obere große Schneidezahn umfaßt etwa 130° eines Kreises von 1 cm Radius, ist aber in Wahrheit ein Stück einer Spirale (s. unten Pathol. Anat.). Die Kurve des unteren Schneidezahnes ist mit etwas größerem Radius beschrieben.

Die Schmelzfasern an den Schneidezähnen haben etwa 0,0037 mm Dicke (*236*).

Varietät. Die beiden hinteren kleinen Schneidezähne fehlen zuweilen, sowohl bei deutschen (*245*) als bei Hasenkaninchen (*242*).

Pathologische Anatomie. Wird ein Schneidezahn nicht fortwährend durch den Gebrauch bis auf seine normale Länge abgeschliffen, so wächst derselbe unaufhaltsam weiter und bildet eine Spirale (Fig. 80), die anfangs an den Stoßzahn eines Elephanten erinnert. Wenn der entgegenstehende Schneidezahn verloren gegangen ist, oder wegen einer Fraktur des Unterkiefers, die unvollständig geheilt ist, die entgegenstehenden Schneidezähne sich nicht treffen können, so schleifen sich die freien Enden zu Spitzen ab, welche gegen den Schädel rückwärts wachsen. Dasselbe ist auch bei den hinteren Schneidezähnen des Oberkiefers der Fall. Falls die Schneidezähne bei diesem ungehinderten Wachstum auf den entgegenstehenden Kiefer treffen, so durchbohren sie die Haut und den Knochen und können von hinten her in letzteren oder in den Mund eindringen (*250* — vergl. a. *24*, S. 38). Will man dies abnorme

Fig. 80.

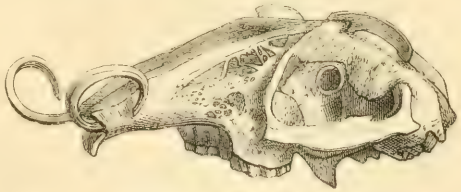

Schädel mit zwei aufwärts gekrümmten Schneidezähnen, etwas verkleinert.

Wachstum künstlich erzeugen, so darf man nur einen Zahn ausziehen, weil das Tier sonst durch Verhungern zu Grunde gehen kann.

Die Schneidezähne reproduzieren sich nach ihrer Entfernung ganz vollkommen, wenn der Zahnkeim unverletzt geblieben ist (257).

Backenzähne, *Dentes molares*, zeigen sich sechs im Oberkiefer, fünf im Unterkiefer. Sie haben quere Linien von Schmelz auf ihren flachen Oberflächen und einfache Wurzeln. Ihre medialen und lateralen Flächen tragen Längsriffe, deren Anzahl wechselt. Die des Oberkiefers zeigen nur Eine Furche, ihre Dicke ist von vorn nach hinten viel geringer, als in transversaler Richtung, während die Backenzähne des Unterkiefers einen mehr quadratischen Querschnitt besitzen. Letztere haben tiefere Furchen an der lateralen Seite und meistens zwei deutlichere Längsriffe. Der erste untere Backenzahn ist der stärkste, besitzt zwei Längsfurchen auf der lateralen, eine auf der vorderen Fläche; der fünfte oder hinterste ist kleiner, sein hinteres Ende schräg nach hinten und unten gerichtet; die laterale Fläche zeigt eine flache Längsfurche. Am kleinsten ist der hinterste oder sechste obere Backenzahn. Die aus der Schleimhaut frei hervorragenden Teile der Backenzähne sind zum Teil pigmentiert.

Was den feineren Bau anlangt, so sind die Backenzähne lamelliert, Dentes lamellati, Blätterzähne. Sie bestehen nämlich aus Dentinsubstanz, die von Schmelzplatten überzogen wird, und letztere werden ihrerseits durch Zement verbunden (Fig. 81). Folge dieser Anordnung (die noch bei Cavia, Elephas u. s. w. vorkommt) ist ungleichmäßige Abnutzung dieser verschieden harten, aber stets gleichmäßig nachwachsenden Substanzen: daher springen an der Kaufläche die Schmelzfalten als scharfe Riffe hervor, während das Zement sich rascher abnutzt als das Dentin. Jeder Abteilung kommt eine abgeplattete Pulpahöhle zu (Fig. 81); in das Dentin reichen Blutgefäße beinahe bis zu dessen Oberfläche, von der letzteren aus hinein.

Fig. 81.

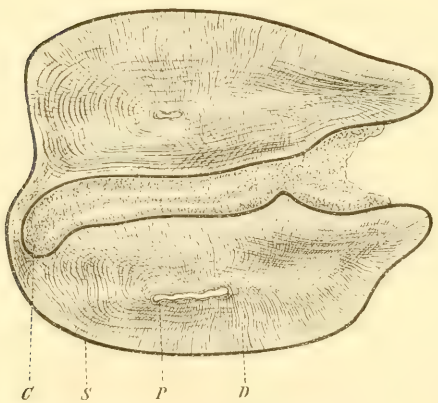

Querdurchschnitt eines rechten Backenzahnes, von oben. Nach Behandlung mit 5%iger Chlorwasserstoffsäure, Wasser, Gummilösung, Alkohol, Nelkenöl, Dammar. Vergr. 22. *C* Zement. *S* Schmelz. *P* Pulpahöhle. *D* Dentin.

Varietät. Es ist einmal bei einem Widderkaninchen ein überzähliger Prämolarzahn an einer Seite beobachtet (254).

Zahnwechsel. Die definitive Zahnformel lautet:

$$i\,\frac{2}{1}\cdot c\,\frac{0}{0}\cdot p\,m\,\frac{3}{2}\cdot m\,\frac{3}{3} = 28$$

oder abgekürzt:

$$i\,\frac{2}{1}\cdot m\,\frac{6}{5} = 28.$$

Das *Milchgebiß* besteht einige Tage nach der Geburt aus den Schneidezähnen nebst drei oberen und zwei unteren Prämolaren, so daß die provisorische Zahnformel lautet:

$$i\,\frac{2}{1}\cdot p\,m\,\frac{3}{2} = 16.$$

Eckzähne sind niemals vorhanden. Die vier großen Schneidezähne sind von vornherein bleibende; der zweite oder hintere Milchschneidezahn wird aber durch den definitiven kleinen Schneidezahn ersetzt. Einige Zeit bestehen beide gleichzeitig, so daß, da die großen Schneidezähne, wie gesagt, einem Wechsel nicht unterliegen, einige Tage nach der Geburt (*255*) jederseits drei Schneidezähne im Oberkiefer vorhanden sind, von denen der mittlere der Milchzahn ist (*254*). Hierauf bezieht sich wohl eine Angabe F. Cuvier's (*255*), wonach bei sehr jungen Hasen ein dritter Zahn in jedem Os intermaxillare hinter dem kleinen Schneidezahn existiert, derselbe soll sehr bald verloren gehen und seine Alveole obliterieren. Cuvier hat sieben Arten der Hasen untersucht, Carus (*251*) verallgemeinert die Angabe für die Leporidenordnung (S. 10) überhaupt.

Der Zahnwechsel findet beim Kaninchen (wie beim Hasen) etwa 18 Tage nach der Geburt statt (*255*). Die drei vorderen Backenzähne des Oberkiefers und die zwei vorderen des Unterkiefers folgen auf vorausgegangene Milchzähne und erscheinen gleichzeitig mit dem letzten Backenzahn. Was das Genauere anlangt, so brechen im Oberkiefer die beiden vorderen Molaren etwas früher durch als die drei definitiven Prämolaren, dann folgt der hinterste Molarzahn. Ebenso werden im Unterkiefer die beiden Prämolaren ersetzt, dann brechen fast gleichzeitig die beiden vorderen und etwas später der hinterste Molarzahn durch. Den Milchbackenzähnen sind von mehreren Seiten (*238*, *252* u. *254*) Wurzeln zugeschrieben worden, von anderer Seite (*259*) werden dieselben mit Recht geleugnet. Der Anschein eines drei- oder vierwurzeligen Zahnes ist am frischen Präparat sehr täuschend; schon mit der Lupe sieht man aber, daß die vermeintlich kegelförmigen Wurzeln Reste der Schmelz- und Dentinlamellen sind, welche durch die dem Ausfallen des Milchzahnes vorhergehende Resorption zugeschärft worden sind (Fig. 82).

Fig. 82.

Rechter vorderer Milchbackenzahn aus dem Unterkiefer eines 12tägigen Kaninchens mit zwei scheinbaren Wurzeln. Vergr. 5.

Über die Zähne des Kaninchens und Hasen siehe auch *240* u. *241*; über den feineren Bau derselben s. *256*.

Gaumen.

Nur ein kleiner mittlerer Teil des Gaumens wird von den Processus palatini oss. maxillaris superioris und den Partes palatinae oss. palatini gebildet. Vor demselben liegt das Foramen incisivum, welches durch eine feste, mit Querrunzeln, die in der Medianlinie geteilt sind, versehene und von Schleimhaut überkleidete Membran verschlossen wird. Die vorderen von den 16 Querrunzeln verlaufen etwas gebogen, jede stößt mit der korrespondierenden der anderen Seite unter einem stumpfen Winkel zusammen, dessen Spitze nach hinten gerichtet ist. Die hintersten Querrunzeln liegen unter dem Palatum durum; die vier letzten verlaufen mehr gerade; die hinterste liegt dem vierten oberen Backenzahne gegenüber. Dicht hinter den kleinen Schneidezähnen findet sich eine rundliche Platte, die nach hinten beiderseits in die vorderste Querfalte des Gaumens ausläuft und am lateralen Rande dieser Schleimhautplatte jederseits eine enge, längliche Spalte, die Mündung des Ductus nasopalatinus (S. 194). Über die Nerven des harten Gaumens vergl. *57*, S. 542.

Das *Velum palatinum* oder der weiche Gaumen ist sehr lang, circa 3 cm; enthält eine große Anzahl von acinösen Drüsen. Seine Dicke beträgt ca. 2 mm. Die Uvula fehlt; der Arcus glossopalatinus ist sehr flach, zwischen letzterem und dem Arcus pharyngopalatinus liegt die Tonsille. Beide Arcus enthalten Muskeln: *Mm. glossopalatinus* und *pharyngopalatinus*.

Die doppeltkonturierten Nervenfasern sollen sich (an Präparaten aus Kaliumbichromat) an der Spitze der Gaumenpapillen in pinselförmig ausstrahlende variköse Nervenfibrillen auffasern und letztere in terminalen Ganglienzellen (Tastzellen) endigen. Die betreffende Abbildung (*101*, Taf. VI, Fig. 27) zeigt jedoch, daß es sich um die gewöhnlichen Zylinderzellen der tiefsten Zellenschicht handelt. — Die Länge des weichen Gaumens beträgt 10 mm, seine Breite 7 mm (*827*, S. 32).

Die Tonsillen sind sehr wenig entwickelt, liegen nahe oberhalb der Epiglottis; jede ist 5 mm von oben nach unten lang, 2 mm breit. Das Organ erscheint hier in seiner einfachsten Form: es ist eine Grube vorhanden, deren Wandung von zahlreichen Lymphfollikeln und zwischengelagerten Lymphgefäßen gebildet wird. Eine Art Kapsel von Bindegewebe grenzt die Follikellage, die einem eingestülpten Peyer'schen Haufen entspricht, nach außen ab; in die Grube münden zahlreiche acinöse Drüsen, deren Ausführungsgänge zwischen den Lymphfollikeln verlaufen. Das Organ im Ganzen repräsentiert gleichsam eine vergrößerte Zungenbalgdrüse des Menschen (*657*).

Muskeln des Velum palatinum.

M. levator veli palatini. Ursprung: Untere Fläche der Pars petrosa oss. temporum und Tuba Eustachii, verläuft abwärts und nach vorn. Insertion: Velum palatinum.

M. tensor veli palatini. Ursprung: Laterale Fläche der Lamina medialis des Processus pterygoideus oss. sphenoidei. Insertion: Der Muskel geht in eine glänzende platte Sehne über, welche sich um den Hamulus pterygoideus herumschlägt und in transversaler Richtung in das Velum palatinum ausstrahlt.

Zunge.

Die Zunge ist relativ groß, länglich, ihre untere Fläche in bedeutender Ausdehnung bis zum *Frenulum linguae* frei. Die obere Fläche ist in ihrer nur ein wenig größeren vorderen Hälfte weich, feucht und mit kaum durch das bloße Auge wahrnehmbaren *Papillae fungiformes* besetzt. Hinten findet sich im medialen Teile ein glatter, trockener, hornähnlicher, 2 cm langer, vorn zugespitzt endigender Vorsprung, der eine knorpelharte Platte darstellt. Hinter demselben zeigt sich lateralwärts jederseits eine deutliche *Papilla circumvallata*.

Fimbriae linguae. Vor dem unteren Ende des Arcus glossopalatinus findet sich an beiden Seitenrändern der Zunge ein besonderes Geschmacksorgan. Es sind etwa 20 schräg abwärts verlaufende Schleimhautfalten, in deren Basis Geschmacksknospen liegen. Unter denselben verbreiten sich Äste des N. glossopharyngeus.

v. Wyss (*244*) hat diese von C. Mayer (*245*) beim Kaninchen entdeckten Fimbrien als Papilla foliata bezeichnet.

Die Länge der Fimbriae linguae beträgt 5—6 mm, die Breite 2,5—3,5 mm, die Anzahl der Querfurchen nur 10—14 (*625*). Die Anzahl der Geschmacksknospen, von denen jedesmal 4 übereinander zu sitzen pflegen, in Summa 7440 jederseits (*625*). Die Länge der Geschmacksknospen beträgt 0,0575 mm (*657*).

Nerven der Zunge. An den Ästen der Nn. glossopharyngeus, lingualis und hypoglossus innerhalb der Zunge kommen mikroskopische Ganglien vor (*246*), welche den Ganglienplexus des Darmkanales zu parallelisieren sind. In den Zungenpapillen sind früher einmal ovale Körperchen als Enden der Geschmacksnerven beschrieben worden (*247*). In Wahrheit kommen, in den Papillae fungiformes wenigstens, zylindrische Endkolben vor (W. Krause). An dem Seitenrande der Papillae circumvallatae zeigt das Epithel Geschmacksknospen (Schmeckbecher, *248*). Nach Durchschneidung des N. glossopharyngeus entartet das Epithel der Papillae circumvallatae und Fimbriae linguae fettig (*621*); man kann jedoch daraus die nervöse Natur der Epithelialzellen der Geschmacksknospen nicht ohne weiteres ableiten, weil Resektionen sensibler Nerven von Ernährungsstörungen wie beim N. trigeminus begleitet zu sein pflegen. — In der Unterzungenschleimhaut haben die zylindrischen Endkolben ca. 0,11 mm Länge, 0,03—0,04 mm Breite (*860*).

Muskeln der Zunge.

M. hyoglossus. Besteht aus drei Abteilungen. Der *M. ceratoglossus* (Fig. 82, 2) entspringt vom Cornu majus oss. hyoidei, der *M. basioglossus* vom Corpus oss. hyoidei, der *M. chondroglossus* vom Cornu minus oss. hyoidei. Verlaufen in longitudinaler Richtung am lateralen Zungenrande, bedeckt vom M. styloglossus; nur die hinteren Bündel des M. ceratoglossus laufen auf dem Zungenrücken, unmittelbar unter der knorpelartigen Platte desselben gegen die Medianlinie konvergierend, nach vorn. Insertion: Zum größten Teile in der Nähe der Zungenspitze; mit einzelnen Ansätzen auch an der Oberfläche der freien Zungenhälfte.

M. genioglossus. Ursprung: Verbindungsstelle des hinteren Randes beider Hälften des Corpus maxillae inferioris. Insertion: Strahlt nach rückwärts und aufwärts gegen die Zungenoberfläche aus, liefert die perpendikulären Fasern der Zunge mit Ausnahme der lateralen Ränder und der Zungenspitze, wo die letzteren dem M. lingualis angehören. Beide Mm. genioglossi werden durch das Septum linguae getrennt.

M. styloglossus. Ursprung: Processus jugularis (posterior) oss. occipitis,

Fig. 83.

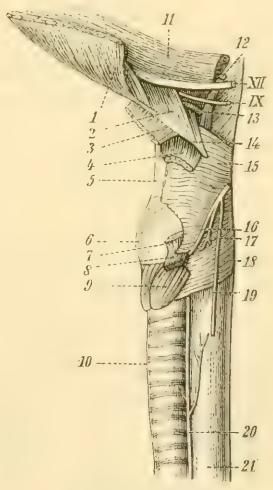

Seitenansicht des Pharynx und Kehlkopfes (nach Schneider, *250*). *1* M. mylohyoideus. *2* M. hyoglossus, vor demselben der hintere Rand des M. geniohyoideus. *3* M. sternohyoideus, abgeschnitten. *4* M. thyreohyoideus, oberes Ende, abgeschnitten. *5* Membrana thyreohyoidea. *6* Cartilago thyreoidea. *7* M. thyreohyoideus, unteres Ende. *8* M. sternohyoideus, abgeschnitten. *9* M. cricothyreoideus. *10* Trachea. *11* M. styloglossus. *12* M. stylopharyngeus. *XII* N. hypoglossus. *IX* N. glossopharyngeus. *13* A. lingualis. *14* Cornu majus oss. hyoidei. *15* M. constrictor pharyngis medius. *16* Ramus internus des N. laryngeus superior. *17* Ramus externus des N. laryngeus superior. *18* M. constrictor pharyngis inferior. *19* R. cardiacus n. vagi. *20* N. recurrens. *21* Oesophagus.

lateralwärts vom M. stylohyoideus minor. In seinem sehnigen Ursprunge liegt der mit der Spitze des Processus jugularis (posterior) oss. occipitis beweglich verbundene, abgerundet dreikantige, einige mm lange und etwa 0,5 mm dicke *Processus styloideus* (S. 87). Verläuft abwärts vor dem M. stylohyoideus minor, tritt in den hinteren Teil der Zunge, erstreckt sich im unteren Teile des Zungenrandes (Fig. 83, *11*, S. 201) lateralwärts neben den Mm. hyoglossus und genioglossus mit longitudinalen Bündeln nach vorn, verschmilzt teilweise mit dem Muskel der entgegengesetzten Seite am vorderen Rande der Mm. hyoglossi. Insertion: Schleimhaut des vorderen Teiles der Zunge, nahe der Spitze.

M. lingualis. Der eigene Muskel der Zunge besteht aus transversalen, perpendikulären und longitudinalen Fasern, welche die übrigen Zungenmuskeln mannigfach durchkreuzen und von einander trennen. Die transversalen Bündel entspringen am Septum, verlaufen bogenförmig lateralwärts und aufwärts, sondern die Fasern der Mm. genioglossi und die perpendikulären Fasern des M. lingualis in viele einzelne Blätter. Insertion: Schleimhaut des Zungenrückens und der unteren Fläche der Zungenränder; am ersteren treten mikroskopische Sehnenfasern in die Papillae fungiformes ein. — Die perpendikulären Fasern beginnen und endigen in der Spitze und in den Seitenrändern der Zunge selbst. — Die longitudinalen Fasern sind vereinzelt und schwach; sie liegen in der Schleimhaut. — Vergl. *249*.

Speicheldrüsen.

Jederseits sind sechs vorhanden: Gl. infraorbitalis, buccalis, mandibularis superficialis, parotis, submaxillaris, sublingualis.

Fig. 84.

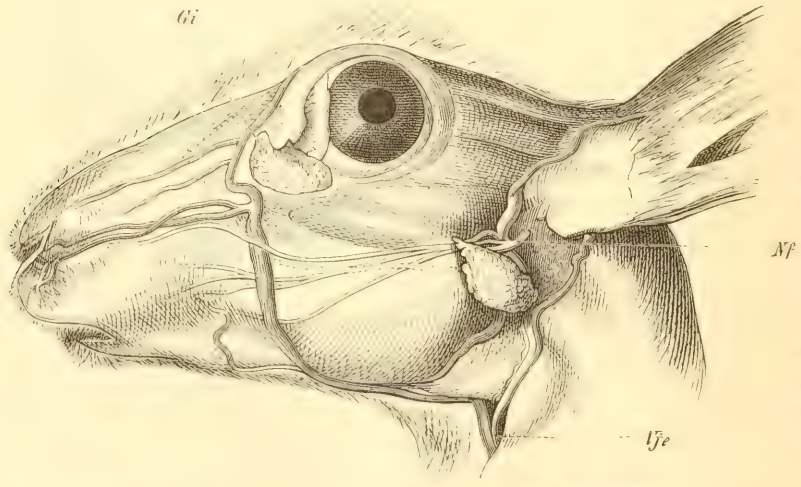

Nf N. facialis. *Vj e* V. jugularis externa. *G i* Gl. infraorbitalis.

Gl. infraorbitalis. Ihre Länge in sagittaler Richtung beträgt etwa 8 mm; ihre Breite und Dicke halb so viel; ihr Gewicht 0,15 g. Sie liegt (Fig. 84)

im unteren vorderen Winkel des Cavum orbitale, hinter der Wurzel des Processus orbitalis oss. zygomatici und dem vorderen Ende der Palpebra inferior, lateralwärts von den Alveolen des dritten bis fünften Backenzahnes, vor und medianwärts von dem M. pterygoideus internus, unter dem M. obliquus oculi inferior und der Gl. Harderiana, von letzterer durch die Membrana orbitalis getrennt. Nach unten wird sie noch vom oberen Rande des hinteren Teiles des M. buccinator begrenzt; nach hinten reicht sie an die Insertion des M. temporalis am Processus coronoideus maxillae inferioris. Ihr feiner Ausführungsgang verläuft an ihrem unteren Ende abwärts, mündet in die obere Umschlagsfalte der Backenschleimhaut, in der Gegend des dritten oberen Backenzahnes. Sie ist als eine stark entwickelte Gl. buccalis superior zu betrachten.

Die Acini sind stark in die Länge gezogen; z. B. 0,14 mm lang, 0,05 mm breit und dick. Man kann die Drüse zu den tubulösen Eiweißdrüsen (S. 59) rechnen; das Zellenprotoplasma wird durch Alkohol getrübt und durch Karmin, nicht aber durch Hämatoxylin gefärbt. Die Drüsenepithelzellen sind von niedriger Zylinderform, Halbmonde fehlen.

Blutgefäße erhält die Drüse von den A. und V. infraorbitales. — Ihre Nerven verlaufen beim Hunde in der Bahn des N. buccinatorius, dessen Erregung Sekretion veranlaßt (*251*). — Über das Bindegewebe in ihrer Umgebung vergl. *552*, S. 37.

Glandulae buccales. Sie stellen bedeutend entwickelte Drüsenpakete dar, liegen zwischen den Bündeln des M. buccinator und der Backenschleimhaut. Die *superiores* bestehen aus einzelnen Läppchen, welche mit kurzen Ausführungsgängen neben der Gl. infraorbitalis einmünden.

Die *Gl. buccalis inferior* stellt einen mehr abgeschlossenen, beinahe zylindrischen Drüsenkörper dar, von ca. 12 mm Länge, 4—5 mm Breite und Dicke und 0,11 g Schwere. Die Gl. buccalis inferior liegt mit ihrer Längsachse parallel dem oberen Rande der Pars buccalis des Corpus maxillae inferioris, lateralwärts von den unteren Backenzähnen, vor dem vorderen Rande des M. masseter. Ihre 4—5 kurzen Ausführungsgänge liegen in einer horizontalen und sagittalen Reihe vor- und lateralwärts vom ersten und zweiten unteren Backenzahne. — Vergl. *101* und *252*.

Gl. mandibularis superficialis (*101*). Eine kleinere, längliche Drüse erstreckt sich am unteren lateralen Rand der Pars incisiva des Corpus maxillae inferioris entlang der Alveole des Schneidezahnes.

Gl. parotis ist viel größer als die Gl. submaxillaris, wiegt 1,1 g oder fast doppelt so viel als letztere. Sie besteht aus drei zusammenhängenden Teilen. Der obere Teil stellt eine platte, unregelmäßige Scheibe von 1 cm Durchmesser und 2—3 Dicke, mit zugeschärften Rändern dar; derselbe liegt vor dem äußeren Ohre, hinter dem oberen hinteren Rande und dem Ursprunge des M. masseter, unterhalb des hinteren Endes des Processus temporalis oss. zygomatici und füllt diesen Raum aus. Der Verbindungsteil ist schmal, 2—3 cm lang, 3 mm breit, 1—2 mm dick, erstreckt sich abwärts hinter dem Angulus maxillae inferioris. Der untere Teil (Fig. 103, *39*) ist dreiseitig prismatisch, 1,5 cm lang, 4—5 mm dick, liegt am hinteren Abschnitt der Insertion des M. pterygoideus internus an die Maxilla inferior. Nach oben grenzt derselbe an die Sehne des M. mandibulae, lateralwärts an den M. pterygoi-

deus internus, nach vorn an die Gl. submaxillaris; nach hinten wird derselbe von der Faszie, dem M. parotideo-auricularis posticus und der Haut bedeckt.

Die Acini haben 0,04, ihre Zellen 0,01—0,012 mm Durchmesser (*252*, S. 34). Die Zellenkerne in den Acini der auf Sympathicus-Reizung thätig gewesenen Drüse sind kuglig, mit deutlicher Kernmembran und Kernkörperchen versehen. In der ruhenden Drüse sind sie dagegen eckig, zackig, ohne scharfe Konturen und Kernkörperchen (*144*, S. 59). — Veranlaßt man ein Kaninchen durch mehrstündiges Hungern zu reichlicher Nahrungsaufnahme und tötet es etwa eine Stunde nach dem Kauen, so sind diese Unterschiede leicht zu bestätigen (W. Krause). Von anderer Seite (*185*) ist versucht worden, jene Form der Kerne auf deren Schrumpfung in Alkohol zurückzuführen. — Man könnte aus obiger Beschreibung schließen wollen, daß es sich um Kernfiguren, speziell Knäuelformen, um massenhafte Zellenerneuerung durch Karyokinese handle; indessen läßt Safranin- und Hämatoxylinfärbung nicht mehr als das Angegebene erkennen.

Man kann bei narkotisierten jungen Tieren die peripherischen Acini auch im Leben mikroskopisch untersuchen (*775*). — Über Einimpfung von Hundswuth und Impfungen mit Speichel vom gesunden Menschen s. *857*, S. 204.

Nerven erhält die Gl. parotis vom N. sympathicus und vom N. facialis, die in der Bahn des N. petrosus superficialis minor (*252*) vom Ganglion geniculum zu den Ganglia otica und von dort durch den Verbindungsfaden des Ganglion oticum posterius mit dem N. auriculotemporalis des N. maxillaris inferior zur Drüse gelangen (*255*). Der N. trigeminus enthält in seinen Wurzeln keine Sekretionsfasern für die Gl. parotis, was man (*254*) früher angegeben hatte (s. auch Neurologie, Kopfteil des sympathischen Nervensystemes).

Ductus parotideus s. Stenonianus. Der Ausführungsgang der Gl. parotis hat ca. 0,2 mm Durchmesser; beginnt am oberen Teil der Drüse, verläuft innerhalb der Faszie, an der lateralen Seite des M. masseter, ungefähr in der Mitte seiner Ausdehnung von oben nach unten, zwischen den Ästen des N. facialis und parallel mit der A. transversa faciei, biegt sich um den vorderen Rand des M. masseter, um sich in die Backenschleimhaut gegenüber dem letzten oberen Backenzahn einzusenken.

Aufsuchung des Ductus parotideus. Da derselbe zu fein ist, um mit Leichtigkeit die Einführung einer Kanüle zu gestatten, so durchschneidet man ihn quer und fängt den ausfließenden Speichel z. B. in rothem Lakmuspapier auf. Hautschnitt in vertikaler Richtung, in dessen Verlängerung das Hornhautzentrum fällt. Die Nerven und Gefäße (Fig. 85) bis auf den M. masseter werden gleich mitdurchschnitten; die Blutung steht von selbst. Bei Kaubewegungen fließen Speicheltropfen aus (*254*). Um Speichelversuche unter Erregung der Wurzel des N. facialis schnell auszuführen, kann man den Kopf des mit einem wie eine Hacke geformten Instrument dekapitierten Tieres mittels desselben, nachdem vorgesägt worden ist, halbieren (*861*), auch die Gehirnhälfte leicht aus dem Schädel entfernen. — Bei anderen Pflanzenfressern (Schaf etc.) verläuft der Ductus parotideus bekanntlich hinter dem Angulus maxillae inferioris abwärts.

Nach Einführung einer feinen Glasröhre kann man binnen 30 Minuten ca. 0,5 ccm Speichel durch Reizung des N. sympathicus am Halse gewinnen (*255*). Der Ductus parotideus ist von einem Ganglien-führenden Plexus umgeben (*256*).

Gl. submaxillaris ist von ellipsoidischer Gestalt, die Längsachse von ca. 1,5 cm erstreckt sich in sagittaler Richtung; die Drüse wiegt 0,6 g. Sie liegt medianwärts vom vorderen Teil des Ansatzes des M. pterygoideus inter-

nus, nach unten von der Faszie und dem M. submentalis bedeckt, nach hinten grenzt sie an den unteren Teil der Gl. parotis. In der Medianlinie stößt sie mit der Drüse der anderen Seite zusammen; über ihr liegt der M. mylohyoideus.

Fig. 85.

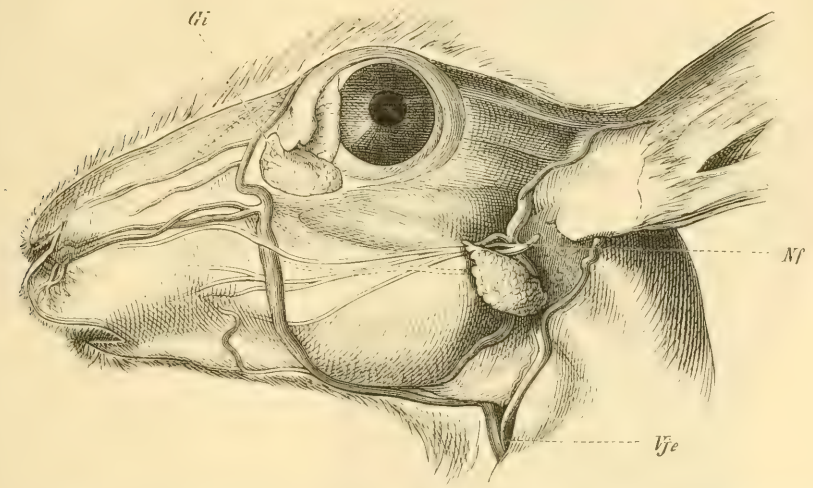

Nf N. facialis. *Vje* V. jugularis externa. *Gi* Gl. infraorbitalis. — Der obere Teil der Gl. parotis ist nach unten und vorn zurückgeschlagen, um den Austritt des N. facialis aus dem Foramen stylomastoideum zu zeigen. Der Ductus parotideus ist punktiert. Die Venen sind injiziert.

Tubulöser Teil der Gl. submaxillaris. Ein Läppchen von 3—4 mm Länge (*258*), aber wie es scheint nur 0,3—0,4 mm Dicke zeichnet sich durch seine besondere mikroskopische Struktur aus. Dasselbe liegt allseitig von acinöser Drüsensubstanz umgeben (Fig. 86) in meistens nur geringer Entfernung von den in den Hilus der Gl. submaxillaris eintretenden stärkeren Blutgefäßen und Ausführungsgängen; bei neugeborenen Kaninchen aber befindet es sich an der Peripherie der Drüse (*258*).

Fig. 86.

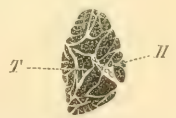

Horizontalschnitt der Gl. submaxillaris. Natürliche Größe. Karminpräparat von Bermann, welches Heidenhain freundlichst hergeliehen hat. *H* Blutgefäße und Nerven im Hilus der Drüse. *T* Stelle des tubulösen Teiles, welcher dem freien Auge als punktförmige Spitze eines gewöhnlichen Drüsenläppchens erscheint.

Die eigentliche Gl. submaxillaris ist beim Kaninchen nach dem Typus der Eiweißdrüsen (S. 59) gebaut. Die Acini messen 0,03, die Zellen derselben 0,01—0,015 mm (*252*). Die Epithelialzellen der Acini färben sich relativ weniger in Karmin, intensiver diejenigen der Ausführungsgänge, auch der feinsten, selbstverständlich werden unter diesen Umständen die Kerne tingiert. Die Drüsenepithelzellen sind pyramidenförmig, die Kerne, wo sie ellipsoidisch sind, mit der Längsachse senkrecht zur Achse des Ganges gestellt.

Der tubulöse Teil (Fig. 87, S. 206) der Gl. submaxillaris färbt sich intensiver. Bei schwächerer Vergrößerung erinnert sein Aussehen an einen feinen Durchschnitt durch einen Schweißdrüsenknäuel. Jener Teil besteht aus gewundenen, dichotomisch verästelten, blind endigenden (Fig. 87 *b*) Kanälen, die ein durch Bindegewebe vom übrigen Teil der Drüse abgegrenztes Konglomerat bilden. Sie werden von einer einfachen Lage Plattenepithelialzellen von 0,004 mm Höhe auf 0,01 mm Breite

(*258*) ausgekleidet; die Kerne derselben sind kuglig und, wenn sie ellipsoidisch sind, mit ihrer Längsachse tangential zum Lumen des Ganges gestellt (*258*). Auswendig wird die Membrana propria der Acini von einem kernhaltigen Gewebe umgeben: Diese Kerne (Fig. 87) gehören offenbar glatten Muskelfasern an. Das Lumen der Gänge ist zylindrisch, 0,017—0,02 mm weit (Fig. 87) und häufig von einem Schleimpfropf ausgefüllt. Vom Ductus submaxillaris aus können dieselben injiziert werden (*258*).

Fig. 87.

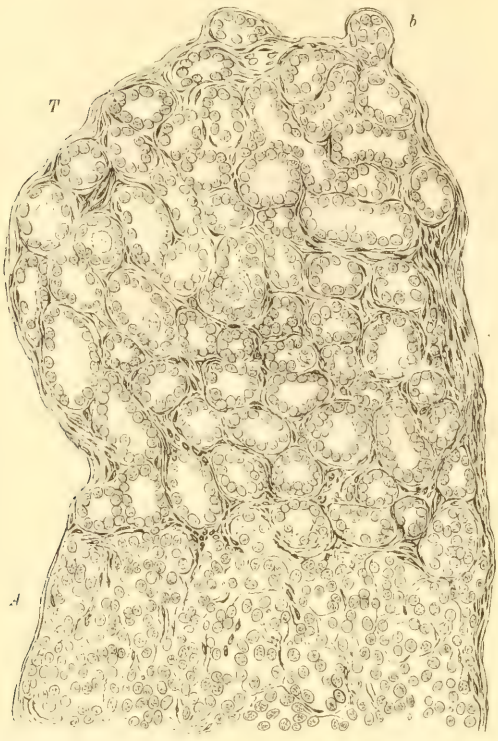

Präparat von Fig. 86. Vergr. 250. *T* tubulöser Teil der Gl. submaxillaris. *A* Abgrenzung durch Bindegewebe gegen den acinösen Teil der Drüse. *b* Blinde Endigung eines Drüsenkanales.

Nach allen diesen Thatsachen liegt unzweifelhaft ein morphologisch und funktionell differierender Drüsenabschnitt vor. Da bei Kaninchen-Embryonen von 56 mm Körperlänge eine Anlage des Ductus sublingualis existiert, die später zu Grunde geht (*259*), so könnte man dieselbe in Beziehung zu diesem im Innern der Gl. submaxillaris eingeschlossenen Gebilde bringen wollen. Danach wäre deren tubulöser Teil die eigentliche, auf rudimentärer Stufe stehengebliebene Gl. sublingualis und die Verbindung mit dem Ductus submaxillaris, wie sie aus den Injektionsresultaten erhellt, als sekundär aufzufassen. Die oberhalb des M. mylohyoideus gelegene (S. 208) Gl. sublingualis des Kaninchens wäre aber der durch den Ductus sublingualis s. Bartholinianus charakterisierten eigentlichen Gl. sublingualis anderer Säugetiere keineswegs homolog. Andererseits verdient eine Vermuthung von Heidenhain (briefliche Mitteilung an W. Krause vom Jahre 1879) jedenfalls Beachtung, wonach es sich um einen rudimentär gebliebenen Abschnitt der Gl. submaxillaris selbst handeln würde; diese Annahme vermag jedoch das Vorhandensein glatter Muskelfasern nicht zu erklären.

Nach der Entdeckung (*258*) des tubulösen Drüsenabschnittes war es begreiflich, daß ein solcher auch bei anderen Säugern vermutet wurde. Das unter obigem Namen bei Hunden und Katzen beschriebene (*258*) Gebilde hat sich jedoch als die Gl. sublingualis herausgestellt (*260*). Beim Kaninchen war eine solche Verwechselung deshalb unmöglich, weil der M. mylohyoideus die Gl. submaxillaris und sublingualis von einander trennt (S. 208). In der Gl. submaxillaris des Menschen kommt ein ähnliches tubulöses Rudiment vor (*258*).

Nerven erhält die Gl. submaxillaris vom Ganglion linguale; sie begleiten den Ductus submaxillaris, führen Ganglien, die auch im Innern der Drüse zahlreich vorhanden sind (W. Krause, *261*). Die A. submaxillaris wird von sympathischen Gefäßnerven begleitet; die sekretorischen Fasern stammen wahrscheinlich vom N. trigeminus und N. facialis (*257*, S. 292) und verlaufen, wie es scheint, zum Teil in der Chorda tympani; die Endigung der doppeltkonturierten Fibrillen ist nicht bekannt. Von den blassen oder marklosen Drüsennervenfasern dagegen ist anzunehmen, daß sie sich in der Gl. parotis des Schweines an die Wandung einzelner Acini anlegen und, wie es schien, mit sekretorischen Endplatten aufhören. Auch ließen sich multipolare Zellen aus dem Bindegewebe zwischen den Acini isolieren (*262*). Für die Erforschung der relativ sparsamen doppeltkonturierten Fasern ist die Methode des Einlegens der Gl. submaxillaris des Kaninchens mit ihrem schleimigen, fadenziehenden Inhalt in sehr verdünnte Chromsäurelösung nicht geeignet.

Ductus submaxillaris s. Whartonianus. Der Ausführungsgang der Gl. submaxillaris hat 0,3 mm Durchmesser, 3 cm Länge und ist sehr dünnwandig. Derselbe liegt anfangs über dem vorderen Teil der Gl. submaxillaris, verläuft an der lateralen Seite der Ursprungssehne des M. mandibulae, sich mit derselben in schräger Richtung kreuzend, nach oben und vorn; kreuzt sich auch mit der A. maxillaris externa, unter welcher er liegt, fast rechtwinklig; gelangt am hinteren Rande des M. mylohyoideus über denselben und den M. geniohyoideus; verläuft dann oberhalb der Gl. sublingualis an der lateralen Fläche der Mm. hyoglossus und genioglossus nach vorn und medianwärts und öffnet sich neben dem Frenulum linguae, ohne daß eine papillenähnliche Mündung vorhanden wäre.

Fig. 88.

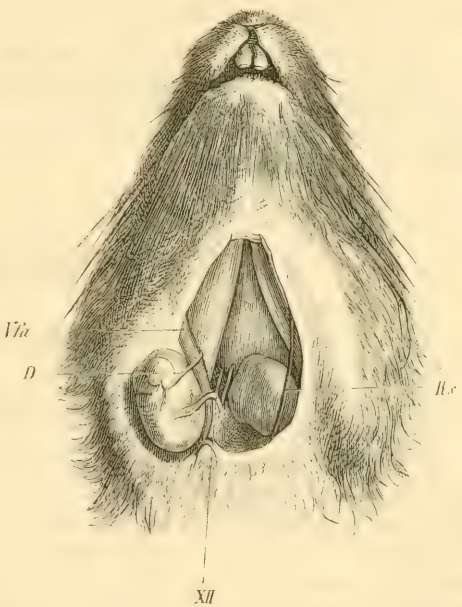

Aufsuchung des Ductus submaxillaris. Rechterseits ist die Gl. submaxillaris aus ihrer Nische lateralwärts geschlagen. *D* Ductus submaxillaris. Weiter rückwärts treten die A., dahinter die V. submaxillaris in die Drüse. *Vfa* V. facialis anterior. Nach der Medianlinie hin erscheint das Cornu majus oss. hyoidei, und parallel demselben *XII* der N. hypoglossus. *Rs* Ramus submentalis sinister aus der A. maxillaris externa sinistra.

Nach Hilgendorf (*818*) ist jederseits eine Papille neben der Medianebene etwa an der Grenze des vorderen und mittleren Dritteiles der Entfernung zwischen Schneidezahn und erstem Backenzahn des Unterkiefers vorhanden.

Aufsuchung des Ductus submaxillaris. Der Kopf des Tieres wird, nachdem dasselbe in der Rückenlage befestigt ist, hinten übergebeugt, so daß die Scheitelgegend das Brett berührt, und in dieser Lage entweder durch einen Gehilfen mit

der Hand oder mittels einer um die großen Schneidezähne des Oberkiefers gelegten Schnur fixiert. Hautschnitt in der Medianlinie von dem hinteren Rande der Vereinigungsstelle beider Unterkieferhälften bis zur Cartilago thyreoidea. In der Medianlinie stoßen beide Gl. submaxillares zusammen; man hebt eine davon mit zwei Pinzetten an ihrem medialen Rande auf und schlägt das vordere Ende der Drüse in derselben Weise lateralwärts (Fig. 88, S. 207). Der Ductus submaxillaris erscheint als feiner weißlicher Strang am medialen Rande des M. mandibulae, zwischen letzterem und der V. sublingualis, mit welcher derselbe sich kreuzt. Hinter dem Ductus submaxillaris, durch einen kleinen Zwischenraum getrennt, liegt die A. und unmittelbar hinter der letzteren die V. submaxillaris.

Bei der Eröffnung des Ganges werden fast unvermeidlich die denselben umgebenden Nervenplexus verletzt (*265*).

Gl. sublingualis ist länglich, ca. 14 mm lang, 3 mm breit, 2 mm dick, wiegt 0,1 g. Sie liegt auf dem Boden der Mundhöhle, woselbst ihre Ausführungsgänge münden, oberhalb des M. mylohyoideus, der sie von der Gl. submaxillaris trennt, an der lateralen Seite des M. geniohyoideus.

Die Acini messen 0,03—0,04 mm, die Zellen derselben 0,015 mm (*264*).

Nerven. Die Nervenstämmchen bilden im Innern der Drüse Plexus, welche Ganglienzellen führen (*185*).

Pathologische Anatomie. *Salivation.* Profuser Speichelfluß ist nur Symptom einer Stomatitis.

Respirations-Apparat.

Kehlkopf.

Knorpel des Kehlkopfes.

Der Larynx ist relativ groß, von oben nach unten ca. 8 mm lang, besteht aus sieben Knorpeln.

Cartilago thyreoidea (Fig. 89, 90, 91) ist viel breiter als hoch, besteht aus den unter einem spitzen Winkel vorn in der Medianlinie zusammenstoßenden *Laminae laterales dextra* und *sinistra*. Jede derselben stellt eine viereckige Platte dar; der hintere obere Winkel läuft in das *Cornu superius* (Fig. 89 *s*) aus, welches das Os hyoideum nicht erreicht, kürzer und viel schmaler ist, als das *Cornu inferius* (Fig. 91 *i*) am hinteren unteren Winkel; das Cornu superius ragt bis zur Höhe des oberen Randes der Epiglottis. Am oberen Rande zeigt sich in der Medianlinie, wo vorn die Laminae laterales zusammenstoßen, ein kleiner Ausschnitt, die *Incisura thyreoidea (superior)*; der untere Rand ist konkav.

Varietät. Häufig ist ein *Foramen thyreoideum* (Fig. 90 *Ft*) in der Lamina lateralis cartilaginis thyreoideae für den Durchtritt des N. laryngeus superior vorhanden. Nahe dem hinteren Rande derselben steigt (in der Norm, *250*) eine rauhe *Linea obliqua* s. eminens (Fig. 90 *La*) ziemlich senkrecht herab, sie korrespondiert den Ansätzen der Mm. sternothyreoideus, thyreohyoideus und thyreopharyngeus.

Cartilago cricoidea ist ringförmig, der vordere Teil in der Richtung von oben nach unten sehr kurz und wird *Arcus* (Fig. 89 *c*) genannt, der hintere Teil stellt eine viereckige Platte: *Lamina* cartilaginis cricoideae (Fig. 90 *l*, Fig. 91 *l*) dar, welche ziemlich senkrecht und frontal gestellt ist. Der Arcus ist nach vorn konvex, sein unterer Rand liegt bedeutend tiefer, als derjenige der Lamina; letztere bildet hauptsächlich die hintere Wand des Larynx.

Fig. 89.

Kehlkopfknorpel von vorn. Nach Schneider (*250*). *E* Epiglottis. *s* Cornu superius cartilaginis thyreoideae. *i* Cornu inferius derselben. *Lc* Lig. cricothyreoideum medium. *c* Arcus cartilaginis cricoideae. *t* Trachea.

Fig. 90.

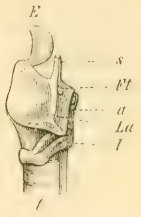

Kehlkopfknorpel von der Seite. Nach Schneider (*250*). *E* Epiglottis. *s* Cornu superius cartilaginis thyreoideae. *Ft* Foramen thyreoideum. *a* Cartilago arytaenoidea. *La* Linea obliqua. *l* Lamina cartilaginis cricoideae. *t* Trachea.

Fig. 91.

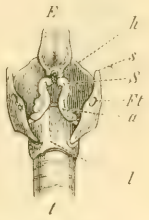

Kehlkopfknorpel von hinten. Nach Schneider (*250*). *E* Epiglottis. *h* Hamuli epiglottici. *s* Cornu superius cartilaginis thyreoideae. *S* Cartilago Santoriniana. *Ft* Foramen thyreoideum. *a* Cartilago arytaenoidea. *l* Lamina cartilaginis cricoideae. *t* Trachea.

Nach Wolff (*265*) ist die letztgenannte Lage dem Kaninchen vor allen anderen Säugern eigentümlich. Meckel (*266*), der diese Angabe bestreitet, hat Wolff's Meinung falsch verstanden.

Cartilagines arytaenoideae dextra und *sinistra* (Fig. 91 *a*). Sie sind verhältnismäßig groß; jede stellt annähernd eine dreieckige Platte dar, deren unterer, hinterer Winkel ein rechter ist. Die größere Kathete liegt horizontal und ist die untere; die kleinere vertikal und ist die obere; die Hypotenuse läuft schräg von hinten und oben nach vorn und unten und ein wenig medianwärts. Die obere Spitze der Cartilago arytaenoidea trägt eine getrennte längliche Knorpelplatte: *Cartilago Santoriniana* (Fig. 91 *S*). An der lateralen Seite des hinteren unteren Winkels befindet sich ein kleiner Höcker: *Processus muscularis*.

Cartilagines Wrisbergianae sind klein und gekrümmt.

Epiglottis (Fig. 89, 90, 91 *E*) ist groß, rundlich, hat am oberen Rande in der Medianlinie einen Einschnitt. Ihre hintere Fläche trägt zwei vom unteren Ende derselben neben der Medianlinie nach hinten hervorragende spitze Knorpelfortsätze, die *Hamuli epiglottici* (Fig. 91 *h*).

Cuvier (*267*) betrachtete irrtümlich die Hamuli epiglottici als Homologa der Cartilagines Wrisbergianae. — Die hintere Fläche der Epiglottis besitzt Geschmacksknospen (*37*, S. 198), ebenso die Schleimhaut der Cartilagines arytaenoideae (*762*). Über die laryngoskopische Untersuchung am lebenden Tier s. *805*.

Ligamente des Kehlkopfes.

Membrana thyreohyoidea ist sehr dünn, ebenso das *Lig. thyreohyoideum medium* (Fig. 92 *tm*, S. 211).

Ligamenta thyreohyoidea lateralia dextrum und *sinistrum* verlaufen von den Spitzen der Cornua majora oss. hyoidei zu den Spitzen der Cornua superiora cartilaginis thyreoideae.

Ligamenta cricothyreoidea (Fig. 89 *Lc*, S. 209) und *crico-arytaenoidea* sind schwach.

Ligamenta thyreo-arytaenoidea superiora und *inferiora*. Das *Lig. thyreo-arytaenoideum inferius* oder das Stimmband ist ca. 5 mm lang, entspringt von der Hinterfläche des Winkels, den die Laminae laterales cartilaginis thyreoideae mit einander bilden; beide Stimmbänder erstrecken sich nach hinten, die enge *Glottis* zwischen sich lassend, längs der lateralen Fläche der Hamuli epiglottici zum vorderen Rande der Cartilagines arytaenoideae. Sie enthalten die Mm. thyreo-arytaenoidei. Das *Lig. thyreo-arytaenoideum superius* liegt nahe oberhalb und parallel dem inferius, ist dünn, zart und etwas flach, läuft auf den Hamulus epiglotticus zu, lateralwärts von demselben endigend. Die *Ventriculi laryngis* s. Morgagnii sind klein.

Die Ligg. thyreo-arytaenoidea superiora et inferiora sind noch mit Plattenepithel überzogen (*268*).

Ligamenta hyo-epiglotticum und *thyreo-epiglotticum* sind unpaar, ersteres ist ein langes, festes, fibröses Band; das *Ligamentum glosso-epiglotticum* ist ziemlich breit.

Varietät. Das Lig. hyo-epiglotticum ist häufig muskulös: *M. hyo-epiglotticus*, was für die Norm gehalten wird (*818*).

Ligamenta epiglottica. Jeder Hamulus steht mit der hinteren Fläche der Epiglottis durch eine sagittal gestellte Schleimhautfalte in Verbindung.

Über die Wirkung dieser Falte ist eine komplizierte Theorie entwickelt worden (*269*), welche auf falschen anatomischen Voraussetzungen beruht.

Muskeln des Kehlkopfes.

M. cricothyreoideus (Fig. 94 *ct*. — Fig. 83, *9*, S. 201. — Fig. 95 *ct*, S. 212). Ursprung: Unterer Rand der Cartilago thyreoidea. Liegt neben der Medianlinie vor der Membrana cricothyreoidea und bedeckt dieselbe von vorn her vollständig. Insertion: Oberer Rand des Arcus cartilaginis cricoideae. Über seine Wirkung vergl. *855*.

M. crico-arytaenoideus posticus (Fig. 92 *cp*. — Fig. 93 *cp*). Ursprung: Hintere Fläche der Lamina cartilaginis cricoideae. Breiter, viereckiger Muskel, der die Stimmritze erweitert. Insertion: Processus muscularis cartilaginis arytaenoideae.

M. crico-arytaenoideus lateralis (Fig. 92 *cl*). Ursprung: Oberer Rand des hintersten Teiles des Arcus cartilaginis cricoideae. Ist schwach entwickelt. Insertion: Untere vordere Fläche des Processus muscularis cartilaginis arytaenoideae.

M. thyreo-arytaenoideus (inferior) (Fig. 92 *ta*). Liegt im Lig. thyreo-arytaenoideum inferius. (Fehlt öfters — *769*, S. 83.)

M. thyreo-epiglotticus. Ursprung: Cartilago thyreoidea dicht oberhalb des M. thyreo-arytaenoideus. Läuft aufwärts. Insertion: Hinterer Rand der Epiglottis.

M. arytaenoideus transversus (Fig. 92 *at*. Fig. 93 *at*). Unpaar, ist sehr schwach, verläuft von einer Cartilago arytaenoidea zur anderen.

M. glosso-epiglotticus (Fig. 92 *gl*) ist als abgelöstes Bündel des M. hyothyreoideus zu betrachten (*270* — vergl. jedoch *769*, S. 25).

Fig. 92.

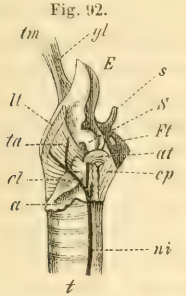

Muskeln des Kehlkopfes und der N. laryngeus inferior, von der Seite. Nach Schneider (*250*). Die Lamina lateralis der Cartilago thyreoidea ist weggenommen. *t m* Lig. thyreohyoideum medium. *g l* M. glosso-epiglotticus. *E* Epiglottis. *s* Cornu superius dextrum cartilaginis thyreoideae. *S* Cartilago Santoriniana. *F t* Foramen thyreoideum. *a t* M. arytaenoideus transversus. *cp* M. cricoarytaenoideus posticus. *ni* N. laryngeus inferior. *t* Trachea. *a* Arcus cartilaginis cricoideae. *c l* M. cricoarytaenoideus lateralis. *t a* M. thyreo-arytaenoideus. *l l* Schnittrand der Lamina lateralis sinistra cartilaginis thyreoideae.

Fig. 93.

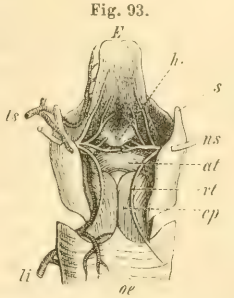

Muskeln, Arterien und Nerven im Innern des Kehlkopfes, von hinten. Vergr. 2. Nach Schneider (*250*). *E* Epiglottis. *h* Hamulus epiglotticus. *s* Cornu superius cartilaginis thyreoideae. *ns* N. laryngeus superior internus. *at* M. arytaenoideus transversus. *cp* M. crico-arytaenoideus posticus. *oe* Oesophagus. *li* A. laryngea inferior, welche mit der A. laryngea superior anastomosiert. *ls* A. laryngea (superior).

Fig. 94.

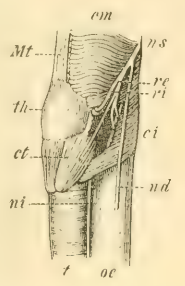

Muskeln und Nerven an der Außenseite des Kehlkopfes. Nach Schneider (*250*). *c m* M. constrictor pharyngis medius. *n s* N. laryngeus superior. *c i* M. constrictor pharyngis inferior. *o e* Oesophagus. *t* Trachea. *n i* N. laryngeus inferior. *c t* M. cricothyreoideus. *t h* Cartilago thyreoidea. *M t* Membrana thyreohyoidea.

Die Mm. crico-arytaenoideus lateralis, thyreo-arytaenoideus und arytaenoideus transversus bilden ihrer Wirkung nach einen gemeinschaftlichen M. compressor laryngis und verengern die Stimmritze, während sie der M. crico-arytaenoideus posticus erweitert: wie es bei den Säugern überhaupt der Fall ist (*270*).

Schilddrüse.

Die *Gl. thyreoidea* (Fig. 95, S. 212) ist braunrötlich, besteht aus einem Lobus dexter und sinister und dem Isthmus; sie wiegt 0,1 g. Jeder *Lobus* ist länglich, platt, nach oben in ein mehr oder weniger spitzes *Cornu glandulae thyreoideae* ausgezogen; liegt zwischen der hinteren oberen Ecke der Cartilago thyreoidea, der Cartilago cricoidea, den obersten ca. 9 Trachealringen, dicht an die lateralen Flächen dieser Teile geheftet, und der A. carotis communis; wird von vorn her durch den M. sternothyreoideus bedeckt. Nach unten ist jeder Lobus ebenfalls zugespitzt und hat nach vorn einen ziemlich scharfen Rand. Der letztere geht in der Gegend von dem 5—9ten Trachealring in den sehr dünnen *Isthmus glandulae thyreoideae* s. Pars intermedia (Fig. 95 *i*, S. 212) über, welche an die vordere Wand der Trachea geheftet ist und beide Lobi untereinander verbindet. Am lebenden Tiere sieht der Isthmus wie ein

flaches, dünnes Blutextravasat aus. Jeder Lobus ist ca. 17 mm lang, 7 mm breit; der Isthmus mißt von oben nach unten ca. 6 mm.

Fig. 95.

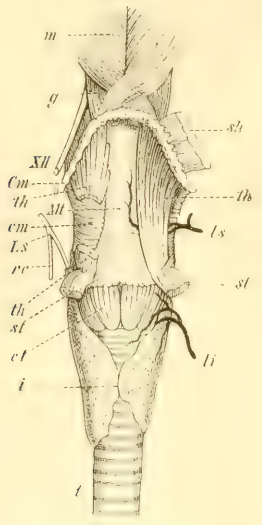

Muskeln und Arterien des Kehlkopfes, von vorn. Nach Schneider (250). *sh* M. sternohyoideus, abgeschnitten. *th, th* M. thyreohyoideus. *ls* A. laryngea (superior). *st, st* M. sternothyreoideus, abgeschnitten. *li* A. laryngea inferior, welche Äste zum M. cricothyreoideus und zur Gl. thyreoidea abgiebt. *t* Trachea. *i* Isthmus gl. thyreoideae. *ct* M. cricothyreoideus. *Ls* N. laryngeus superior. *rc* Ramus cardiacus n. vagi. *cm* M. constrictor pharyngis medius. *Mt* Membrana thyreohyoidea. *Cm* Cornu majus oss. hyoidei. *XII* N. hypoglossus. *g* M. geniohyoideus. *m* M. mylohyoideus.

Abbildung s. a. in *816*. — Die Acini sind sehr klein, länglich, beispielsweise 0,08 mm lang, 0,036 mm breit; der Isthmus stellt ein durchsichtiges mikroskopisches Untersuchungsobjekt dar.

Gl. parathyreoidea. Diese kleine Blutgefäßdrüse repräsentiert eine Gl. thyreoidea accessoria, welche auf embryonaler Entwickelungsstufe stehen geblieben ist. Sie liegt (*271*) am seitlichen Teil der Schilddrüse, bisweilen am hinteren Rande derselben und durch lockeres Bindegewebe mit ihr verbunden, ist oval oder spindelförmig, 2—5 mm lang. Manchmal liegt eine ähnliche Drüse an der Luftröhre im Fett unter dem Isthmus gl. thyreoideae. — Der mikroskopische Bau ist wie beim Menschen (*58*, S. 71) auch in betreff des Vorkommens von Kolloidmasse; die Zellen jedoch enthalten konstant jede einen etwas größeren Fettropfen.

Pathologische Anatomie. Struma der Gl. thyreoidea ist zuweilen beobachtet (*272*).

Luftröhre.

Die Trachea ist lang und eng, besteht aus 48—50 unvollständigen Knorpelringen, deren hintere Enden verhältnismäßig weit von einander abstehen: sie sind ziemlich hart und fest. Die oberen sind breiter als die übrigen; der oberste Ring wird von vorn her durch die Cartilago cricoidea bedeckt, das Lumen der Trachea nimmt von oben nach unten ab.

Tracheotomie Hautschnitt in der Medianlinie, unterhalb des durchzufühlenden oberen Randes der Cartilago thyreoidea beginnend. Durchschneidung eines M. sternothyreoideus in senkrechter Richtung. Eröffnung mehrerer Luftröhrenringe in der Medianlinie mittels einer spitzen Schere oder eines spitzen Messers, während die Trachea mit einer Hakenpinzette fixiert wird. Verletzungen des Isthmus gl. thyreoideae sind gleichgültig.

Die Zahl der Atemzüge kann man durch eine in die Trachea eingebundene, leicht ansprechende Pfeife einem großen Auditorium hörbar machen (*275*).

Lungen.

Die Lungen sind verhältnismäßig klein, rosenrot, sehr weich. Die rechte Lunge hat einen oberen, einen mittleren und einen in zwei Abschnitte zerfallenden unteren Lappen. Der *Lobus inferior medialis* ist kleiner als der *lateralis*, ragt von der Wurzel des letzteren nach hinten und unten herab; zwischen beiden geht der Brustteil der V. cava inferior hindurch. Die linke Lunge besteht aus einem oberen und einem unteren Lappen. Die rechte Lunge wiegt 6,4, die linke nur 4,0 g.

Wie bei den meisten Säugetierarten ist an der rechten Lunge ein Bronchialast (eparterieller Seitenbronchus, *274*) vorhanden, welcher oberhalb der A. pulmonalis dextra verläuft. Seine Entfernung von der Teilungsstelle der Trachea beträgt 4,9 mm, vom zweiten Bronchialast (erster hyparterieller Bronchus) 9,8, des letzteren vom dritten dagegen 16,1 mm (*274*). Ein medianwärts und nach hinten bis gegen den Lungenrand hin verlaufender Ast wird als *Stammbronchus* aufgefaßt, von dem die übrigen Bronchialäste, *Seitenbronchi*, abgehen. Der Querschnitt des ersteren, in Prozenten der Stammweite der Trachea ausgedrückt, sowie der relative Querschnitt der Seitenbronchi ergiebt sich (*274*) aus folgender Tabelle:

Relativer Querschnitt der Bronchien.

In den beiden letzten Columnen beziehen sich die Prozentzahlen auf die betreffenden Bronchialäste selbst.	Stammbronchus		Bronchialäste	
	rechts	links	rechts	links
An der Abgangsstelle von der Trachea	70	50		
Unter der Abgangsstelle d. ersten Bronchialastes	34	—	20	—
- - - - zweiten -	30	30	20	20
- - - - dritten -	30	30	8	8
- - - - vierten -	30	30	8	8
- - - - fünften -	20	20	4	4

Die Infundibula sind, wie Korrosionspräparate zeigen, nicht weiter oder stellenweise sogar enger, als die feinsten zugehörigen Bronchialäste (*856*).

Über das Lungenepithel s. *790*. — Einsprengungen lymphadenoiden Gewebes finden sich an Zweigen der A. pulmonalis und an den feineren Bronchien (*609*). Über die Lymphgefäße der Lunge vergl. *747*.

Nerven. Vergl. über dieselben *685*. An der hinteren Wand der Bronchien finden sich mikroskopische Ganglien (*275*).

Pathologische Anatomie. Die Veränderungen nach Durchschneidung der Nn. vagi bestehen in einer lobulären Bronchopneumonie; man kann grünes Futter in den Alveolen finden. (Vergl. eine speziellere Schilderung in *276*.)

Tuberkulose der Lungen scheint selten vorzukommen (vergl. *277*), obgleich Laënnec sie für häufig hielt, wenigstens fehlen die beim Menschen und Affen gewöhnlichen Erscheinungen der Phthise: käsige Pneumonie, Peribronchitis, Kavernenbildung u. s. w. Eine frühere Angabe (*278*) beruhte auf einem Mißverständnis. — Über experimentelle Erzeugung von Tuberkeln durch Impfung tuberkulöser Sputa vom Menschen u. s. w. s. *277*; von anderer Seite (*829*)

ist jedoch die Tuberkelnatur der experimentell erzeugten miliaren Knötchen bestritten worden. — Über Fütterungstuberkulose vergl. *655*.

Lobäre Pneumonie ist im Winter namentlich bei jungen Kaninchen häufig und verursacht große Sterblichkeit. Der Tod erfolgt im Stadium der roten Hepatisation. Die Kohlensäureausscheidung ist bei Pneumonie und Pleuritis, die durch Injektion von rothem Wein in die Pleurahöhle hervorgebracht worden war, bedeutend vermindert, wie aus folgender Tabelle hervorgeht (*279*).

1 kg Kaninchen exzerniert in 1 Morgenstunde:

in trockener Luft bei	+ 12,5°	= 0,606	Kohlensäure,
- - - -	+ 37,5°	= 0,451	-
in feuchter - -	+ 37,5°	= 0,677	-

Dagegen exzernierte z. B. ein 2037 g schweres männliches Kaninchen bei mittlerer Temperatur:

vor der Operation	in 3 Morgenstunden	= 3,820	Kohlensäure,
unmittelbar nachher	in 3 -	= 3,877	-
den 1. Tag	in 3 -	= 2,951	-
- 2. -	in 3 -	= 3,217	-
- 3. -	in 3 -	= 2,308	-
- 4. -	in 3 -	= 1,838	-
- 4. -	in 3 Nachmittagsstunden	= 1,731	-

Lungenödem kommt vor, auch neben Tuberkeln (*24*, S. 398). — Über letztere s. S. 213.

Parasiten. In den Lungen findet sich eingekapselt *Pentastomum denticulatum* Rudolphi (identisch mit *Linguatula serrata* Frölich, *Pentastomum serratum* Rudolphi in den Lungen von Hasen). Das Weibchen hat 4,5—5,5 mm Länge, vorn 1,1 mm, hinten 0,7 mm Breite. Von Schiff (*280*) wurde dasselbe in den Lungen bei anscheinenden Typhusepidemieen mit Ulzerationen der Peyer'schen Drüsen des Dünndarmes und der Lymphfollikel des Blinddarmes im Jahre 1846 beobachtet (s. Pathologische Anatomie des Darmkanales S. 219).

Ferner kommt in den Lungen *Strongylus commutatus* s. retortaeformis vor (*281*) und zwar ziemlich häufig (*829*). Die erwachsenen Tiere liegen in den Bronchien zu oft schwer entwirrbaren Knäueln zusammengeballt, Eier und Embryonen finden sich in den Alveolen. Diese Parasiten erzeugen starken Bronchialkatarrh, ferner diskrete tuberkelartige Knötchen, auch größere Infiltrationen und Pneumonie (*829*).

Pleura. *Ligamenta pulmonalia dextrum* und *sinistrum* gehen vom Diaphragma zum hinteren unteren Rande der unteren Lungenlappen.

Pathologische Anatomie. *Hydrops pleurae*, Wassererguß, ist in der Pleurahöhle zuweilen in geringer Quantität vorhanden (*24*, S. 401).

Eröffnung der Pleurahöhle. Die rechte Seite ist vorzuziehen. Hautschnitt in der Medianlinie des ganzen Sternum bis abwärts zum oberen Rande des Processus xiphoideus. Ablösung des M. pectoralis major von seinem Ursprunge am Sternum oder Durchschneidung desselben parallel der Faserrichtung. Die Mammae werden eventuell mit der Haut bei Seite gezogen. Durchbohrung des vierten oder fünften Interkostalraumes mit der Hohlsonde. Einführung eines trichterförmigen Ohrspiegels, durch welchen bei jedem Atemzuge ein Luftstrom austritt, der ein Licht ausblasen kann. Der Luftzutritt allein bedingt selten Pleuritis; Einführung von Schrotkörnern oder Injektion von Kochsalzlösung veranlaßt sie.

Exstirpationen von Teilen einzelner Lungenlappen werden leicht ertragen; man benutzt am besten die Vorderfläche des dritten oder vierten Interkostalraumes

ohne Rippenresektion (*285*). Auch eine ganze Lunge kann man nach solcher Resektion exstirpieren (*826*).

Nach künstlich erzeugtem Pneumothorax erhält man durch Injektion von der Trachea aus zierliche Korrosionspräparate (*282*). Man kann Rose'sches leichtflüssiges Metallgemisch auch zu Bronchialausgüssen der normalen Lunge benutzen (*274*, S. 2).

Die Lungenbewegung kann man ohne Eröffnung des Thorax nach Bloßlegung des Herzens (s. Angiologie, Herz) beobachten. Die Exkursion des vorderen Teiles des unteren Randes der linken Lunge beträgt bei tiefen Inspirationen fast zwei Interkostalräume.

Über die Atembewegungen siehe *284* u. *285*. Die Inspiration verhält sich zur Exspiration der Zeit nach wie 100 : 126 (*286*). Die Anzahl der Inspirationen beträgt 80—100 — nach anderen Angaben (*287*) nur 36 in der Minute.

Thymus.

Die Thymus ist eine große Lymphdrüse. Bei jüngeren Tieren ist sie stark entwickelt. Sie wiegt, von Fett thunlichst befreit, 1,1 g; ihre Länge beträgt ca. 2,5 cm, die Breite 2 cm, die größte Dicke 4 mm. Der Längsdurchmesser liegt senkrecht, der obere Rand ist konvex, der untere konkav. Sie besteht aus zwei Lappen, die in ihrem oberen Teile vereinigt sind. Sie wird von dichtem Fettgewebe eingehüllt, das im Winter an die Struktur einer Winterschlafdrüse erinnert. Dasselbe besteht nämlich aus einem dichten Kapillargefäßnetz, in dessen Maschen ein feines Bindegewebsnetz und das Fett eingelagert sind (vgl. *57*, S. 359). — Die Thymus liegt im oberen Teil des Thorax, hinter dem Sternum, hinter den Knorpeln der ersten bis dritten Rippe, in den obersten beiden Interkostalräumen, vor dem Arcus aortae, den Vv. cavae superiores, den Nn. vagi, sowie dem oberen Teil der beiden Herzatrien.

Über die Entwickelungsgeschichte der Thymus s. *810*, S. 876.

Digestions-Apparat.

Pharynx.

Der Pharynx stellt ein muskulöses Rohr dar, in welchem einzelne Bündel schwer zu unterscheiden sind; nach vorn hängt dasselbe mit dem Zungenbein oder Kehlkopf, nach oben mit den Mm. levator und tensor veli palatini zusammen. Seine Länge beträgt 32 mm (*827*). Nur der M. constrictor pharyngis medius (M. syndesmopharyngeus. — Fig. 83, *15*, S. 201) ist relativ stark entwickelt (*769*).

M. stylopharyngeus. Ursprung: Processus styloideus (s. Zunge, M. styloglossus, S. 202). Insertion: Verläuft abwärts zur lateralen Fläche der Seitenwand des Pharynx.

Oesophagus.

Der Oesophagus (Fig. 83, *21*, S. 201) besteht aus der Pars cervicalis, thoracica und abdominalis; verläuft am Halse hinter der Trachea, linkerseits über deren lateralen Rand hervorragend. Geht durch das Foramen oesophageum des Diaphragma; sein in der Bauchhöhle gelegener Teil bis zur Kardia hat ca. 2 cm Länge.

Die Schleimhaut enthält acinöse Drüsen (*288*; vergl. dagegen *789*). Die Muskelschicht des Oesophagus besteht in seiner ganzen Länge aus quergestreiften Fasern. — Die Bewegungen haben den Charakter animalischer Kontraktionen (*299*).

Nerven. Die motorischen Nerven verlaufen in der Bahn der Nn. vagi und accessorii; die für den oberen Teil ausschließlich im N. recurrens des N. vagus (*300*). Die quergestreiften Muskelfasern haben zahlreiche motorische Endplatten (arborisations terminales, *581*).

Über Ganglien im Oesophagus s. *301*. Sie finden sich zuweilen an den Ästen des N. recurrens des N. vagus zum oberen Teil des Oesophagus (*302*, einmal).

Unterbindung des Oesophagus, Oesophagotomie. Operation wie bei der Unterbindung der A. carotis communis (s. Angiologie). Man benutzt die linke Seite, an welcher der Oesophagus leichter zugänglich ist; die großen Gefäßstämme und Nerven werden lateralwärts gezogen. Zwischen den hinteren Enden der Knorpelringe der Trachea führt man mittels der Pinzette oder Unterbindungsnadel den Faden hindurch.

Magen.

Der Magen ist in transversaler Richtung bedeutend ausgedehnt, der Umfang der großen Kurvatur beträgt beispielsweise 26 cm. Der *Fundus* bildet links von der Kardia einen tiefen Sack; die Kardia stellt eine Wölbung von ellipsoidischer Gestalt dar, in deren Mitte sich der etwas erweiterte Oesophagus einsenkt. Links vom Pylorus findet sich ein einigermaßen abgeschnürter Sack, *Antrum pylori*, welcher viel dickere Muskelhaut besitzt; letztere ist am Pylorus etwas gewulstet. An den übrigen Partieen des Magens ist die Muskularis dünn.

Über rhythmische Kontraktionen des Magens s. *303*; über den Magen von Lepus borealis *304*. — Sehr selten wird der Magen leer angetroffen, dann enthält der Schleim polygonale Zellen (*37*, S. 210).

Als *Pförtnerwulst* der Muskelschicht wird ein sehr in die Länge gezogenes Ovoid beschrieben (*582*), dessen schmalerer Teil gegen den Magen, der dickere gegen das Duodenum gerichtet ist. Die vom Magen herkommende Längsmuskelfaserschicht verdickt sich auf das 6—8fache, die Quermuskelschicht ist ebenso dick, bildet zwei gebogene Linsen, welche die Hälfte der erstgenannten Schicht umgreifen und nach außen von der letzteren liegen. Die ovalen Linsen sind in der Mitte durch einen schmalen Strang querverlaufender Muskeln verbunden.

Der Pylorusteil enthält schlauchförmige Drüsen mit zylindrischem Epithel, welche an den Enden gewunden und oft gabelig geteilt sind (*654*, vergl. *604*, *652* und *655*). Die Drüsen in den übrigen Gegenden enthalten große, körnige, polygonale Zellen (Belegzellen), die sich mit Überosmiumsäure schwärzen (*686*), und haben kein deutliches Lumen; die Teilungsstellen liegen oft der Mündung ziemlich

nahe (*505*). Zur Demonstration frischer Magendrüsen ist das Kaninchen wegen leichter Isolierbarkeit der Drüsenschläuche und der Differenz zwischen polygonalen Zellen (Belegzellen) einerseits, den kegelförmigen Zellen (Hauptzellen) andererseits am meisten zu empfehlen (*584*). Erstere kommen auch in den Drüsen des Pylorusteiles vor (*652*), während die Pars pylorica vielleicht mit Ausnahme einer schmalen, intermediären Zone nach anderer Angabe (*655*) nur Schleimdrüsen enthält. — In der Schleimhaut finden sich solitäre Lymphfollikel (*288*, S. 21).

Nerven des Magens. Die Ganglien in der Magenwand beschrieb Remak (*506*).

Pathologische Anatomie. Nach Überziehen der Haut mit einem luftdicht schließenden Firnis (S. 172) bilden sich konstant in der Magenschleimhaut, nahe der großen Kurvatur, mehr oder weniger zahlreiche dunkle, stecknadelkopf- bis erbsengroße Ekchymosen von meist kreisrunder, zum Teil mehr ovaler Form, mit konvexer, die über ihnen liegende Schleimhautschicht in die Höhe drängender Oberfläche (*150*, S. 72). — Gastritis (*515*) und Magenerweichung (*516*) sind sehr selten.

Parasiten. *Taenia pectinata* Goeze ist selten (siehe Parasiten im Dünndarm, S. 219).

Anlegung einer Magenfistel. Hautschnitt in der Medianlinie am Processus xiphoideus beginnend, Zusammennähung der Wundränder des Magens und der Bauchwand.

Injektionen in den Magen. A. Mittels der Schlundsonde. Man sperrt mit einem passenden Kork die Schneidezähne des kauernden Tieres auseinander, führt hinter demselben einen nassen elastischen Katheter vorsichtig und langsam in den Pharynx, Oesophagus und Magen. An der größeren Beweglichkeit des Katheters fühlt man, wenn man im Magen angekommen ist. Man injiziert mittels eines Trichters oder einer Spritze durch den Katheter. — B. Mittels Einstichs in die Bauchdecken. Man perkutiert den Magen, der einen matten Ton giebt und sich dadurch nach links und unten von dem tympanitischen Ton des Dünndarmes abgrenzt. Einstoßen einer Spritzenkanüle mit scharfer Spitze oder eines feinen Troikars und Injektion. Die Wunden verkleben leicht (*507*).

Auffällig ist die Immunität des Kaninchens gegen Atropin (*755*).

Darmkanal.

Der Darmkanal besteht aus dem Duodenum, Dünndarm, Coecum mit dem Processus vermiformis, Colon, Dickdarm und Rektum. Über die Dimensionen vergl. S. 60.

Das Duodenum ist anfangs etwas weiter, ohne Falten; es bildet eine bedeutende bogenförmige Krümmung (s. Fig. 97, S. 225).

Der Dünndarm zeigt Längsfalten der Schleimhaut; er enthält in seinen unteren Falten nur 4 bis 6 Peyer'sche Haufen (vergl. S. 49). Abbildung eines Durchschnittes durch die Darmwandung s. in *814*.

Das Coecum ist enorm entwickelt, übertrifft den Magen wenigstens zehnmal an Inhalt. In dem größeren, der Valvula coli benachbarten Teile, dem eigentlichen Coecum, ist dasselbe dünnhäutig, die Schleimhaut glatt, aber mit solitären Lymphfollikeln besäet. Von außen sieht man an diesem Teile Falten, welche durch eine inwendig verlaufende Spiralfalte von etwa 5 mm Breite be-

dingt werden. Die Windungen, ca. 25 an Zahl, stehen etwa 2 cm von einander entfernt. Gegen den blind geschlossenen Teil des Coecum hin werden sie niedriger, rücken näher zusammen und verschwinden schließlich. Der letztgenannte, kolbig endigende Teil, der *Processus vermiformis*, ist von wechselnder Länge, 7—10 cm lang, er macht $^1/_6$—$^1/_4$ des ganzen Coecum aus. Seine Wandung ist stark verdickt durch dichtgedrängte Lymphfollikel: der ganze Processus vermiformis stellt eine einzige, sehr große, flächenhaft ausgebreitete Lymphdrüse dar. In den Anfang des Coecum öffnet sich mit weiter Mündung ein weißlicher, ovaler, 2 cm langer drüsiger Anhang: der *Sacculus rotundus*, dicht neben dem Übergange des Dünndarmes in den Dickdarm. Die Wandung desselben enthält ebenfalls dichtgedrängte Lymphfollikel und hat ca. 2 mm Dicke. Die Valvula coli und ihre Nachbarschaft ist ebenfalls mit Lymphfollikeln besetzt.

Das Colon zeigt nur in seinem Anfangsteil, der fast ebenso weit als das Coecum ist, drei Längsstreifen, *Taeniae coli*, zwischen welchen ebenso viele Reihen von kleinen sackartigen Erweiterungen gelegen sind; beide Anordnungen hören weiter nach dem Rektum hin auf, indem sich die Taenien am Colon adscendens aufwärts eine nach der anderen verlieren. Die Schleimhaut des Colon enthält solitäre Follikel. Der Durchmesser des Colon nimmt bald bedeutend ab; dasselbe wird dünnwandig wie der Dünndarm; der untere Teil des Dickdarmes, welcher ohne scharfe Grenze in das Rektum übergeht, sowie letzteres selbst, enthalten in ziemlich regelmäßigen Abständen feste rundliche Kotmassen. Das Rektum hat Längsfalten der Schleimhaut wie der Dünndarm.

Gl. analis s. Geschlechts-Apparat.

Muskeln des Rektum s. Muskeln am Beckenausgang.

Über die Beschaffenheit des Darminhaltes im Normalzustande s. *307*, S. 73. — In den Dünndarmzotten, die im oberen Teile des Dünndarmes 0,75 mm Höhe, 0,25—0,75 mm Breite haben (*760*), beginnt das venöse Kapillargefäß in der Zottenspitze (*716*). Die Schleimhaut des untersten Teiles des Colon hat 0,37—0,45, die Muskularis 0,28—0,32, die Serosa 0,12 mm Durchmesser (*288*) Im Duodenum und noch darüber hinaus (*604*) finden sich Brunner'sche Drüsen, im übrigen Darmkanal schlauchförmige Lieberkühn'sche Drüsen, sowie solitäre Lymphfollikel; die Lymphfollikel des Sacculus rotundus haben 2—3 mm Durchmesser. Im Anfang des Coecum trägt die Schleimhaut Zotten, welche 0,20—0,22 mm lang und an der Basis 0,25—0,37 mm breit sind; im weiteren Verlauf des Colon werden sie breiter und flacher, so daß gegen das Colon descendens hin ihre Länge 0,1, ihre Breite 0,16—0,18 mm beträgt; dann verschwinden sie ganz. Sie enthalten schlauchförmige Drüsen von 0,19—0,22 mm Länge und circa 0,05 mm Durchmesser.

Über die Blutgefäße s. *288* u. *308*; über die Lymphgefäße *308* u. *760*; über die Brunner'schen Drüsen *604*.

Die Epithelialzellen des Dünndarmes zeigen die sogenannten Porenkanäle der Basalmembran besonders deutlich. Ganz frisch untersucht finden sich zwischen denselben in regelmäßigen Abständen glänzende Becherzellen, die auch im Dickdarm vorkommen (*309*; vergl. *787*).

Lymphfollikel. Im Processus vermiformis werden dieselben von 0,1—0,7 mm weiten Lymphsinus umgeben, die Endothelzellen der letzteren messen

0,03—0,058 mm (*656*, S. 419, Fig. 296). — Ihre Oberfläche trägt eine niedrige Zotte, die Muskularis der Mukosa durchbrechen sie nicht (*57*, S. 215).

Nerven des Darmkanales. Die Ganglien des Kaninchendarmes wurden von Manz zuerst gesehen (*510*. — Vergl. *511* u. *512*.) — Die Anzahl der Ganglien wurde zu ca. 100 auf 733 qmm im submukösen und zu 2000 auf derselben Fläche (1 □″) im intermuskulären Geflecht geschätzt (*515*). Vergl. a. *746*. — Im Rektum fand Billroth (*514*) Ganglienzellen.

Pathologische Anatomie des Darmkanales. *Invagination* des Darmkanales ist zweimal beobachtet (*515*, S. 102 u. 105). *Typhus* tritt epidemisch auf, ohne bestimmtere Symptome als Apathie, Verschmähen der Nahrung, Durst, Durchfälle, welche letztere die Haare der Aftergegend und der Hinterbeine schmutzig-gelb färben. In den Leichen zeigen sich Hyperämieen des Dünndarmes und Blinddarmes, Infiltration sämmtlicher Lymphfollikel des Darmkanales und der Mesenterialdrüsen mit Detritus, welcher aus zerfallenen Lymphkörperchen herstammt (*515*). Bemerkenswert ist, daß Schiff bei einer solchen Epidemie Pentastomum denticulatum in den Lungen antraf (s. Parasiten der Lunge, S. 214).

Chronische Diarrhöen sind eine sehr häufige Todesursache junger Kaninchen; in der Leiche findet man den Anus beschmutzt, den Inhalt des Dünndarmes dünnflüssig, größtenteils aus Gas bestehend, den Kot im Kolon sehr weich, die Schleimhaut gerötet. Häufig sind die Gl. mesentericae geschwellt, gelblich weiß, fester, selbst käsig, ganz wie bei sog. Skrophulose des Menschen. Psorospermien (S. 222) finden sich in großer Menge bei diesen Zuständen, doch scheinen sie nicht die einzige Veranlassung zu bilden.

Akuter Darmkatarrh. Symptome: Durchfall, Appetitlosigkeit, Durst, rasche Abnahme der Kräfte. Der Tod erfolgt meist binnen 24 Stunden. Die Sektion ergiebt Injektion und Schwellung der Darmschleimhaut; zu den Ursachen werden bereiftes oder gefrorenes Grünfutter etc. gerechnet (*24*, S. 29).

Enteritis mit Fibrin-Auflagerungen auf der Schleimhaut kann als akute epidemische Krankheit auftreten.

Tympanitis wurde zuweilen beobachtet (*518*).

Parasiten im Dünndarm: *Taenia pectinata* Goeze, 3—50 cm lang, Kopf mit vier Saugnäpfen, ohne Hakenkranz. *Echinorhynchus cuniculi* Bellingham, nur in Irland beobachtet. *Distomum lanceolatum* Mehlis, kann aus dem Ductus choledochus überwandern (s. Parasiten der Leber, S. 222). — Über *Psorospermien* und Gregarinose vergl. S. 23.

Rhabdonema strongyloides Leuckart s. Strongylus papillosus Perroncito s. Anguillula intestinalis wurde in der Lombardei ziemlich häufig beim Kaninchen angetroffen (*858*). — Das Genus Rhabdonema Leuckart zeichnet sich dadurch aus, daß dasselbe, wie es zuerst von Rhabdonema nigrovenosum s. Ascaris nigrovenosa bekannt geworden ist, heterogon ist, d. h. eine Wechselfolge freier und parasitischer geschlechtlich entwickelter Generationen aufweist (Leuckart, *859*). Die freie Generation ist als Anguillula stercoralis beschrieben.

Oxyuris ambigua Rudolphi, kommt im Coecum und Colon vor, namentlich während des Herbstes und Winters. Länge des Männchens 4,5—7 mm, des Weibchens 9—14 mm, Dicke 0,8 mm. Das Schwanzende trägt einen spitzen Stachel. — In der Darmwandung wurden bisweilen gelbliche Flecken beobachtet, die aus Tausenden von Oxyuris-Eiern bestehen (*24*, S. 45).

Pilzfäden auf den Darmzotten sind einmal konstatiert (*517*).

Im Inhalt des Darmkanales kommen die Sporen der *Puccinia graminis* (sog. Puccinia favi) mitunter in sehr großer Menge vor (W. Krause).

Prolapsus ani ist bei chronischem Darmkatarrh beobachtet (*24*, S. 45).
Über *Neoplasmen* am Anus s. S. 23 (Syphilis).
Punktionen von Dünndarmschlingen mit feinen Nadeln werden gut ertragen (*863*).

Lage des Darmkanales.

Der vordere Teil der Bauchhöhle wird größtenteils und namentlich rechterseits von dem enorm entwickelten Coecum ausgefüllt. Dasselbe bildet eine doppelte rechtläufige (läotrope) Spirale, deren Achse ziemlich horizontal in der Höhe des Nabels gelegen und von hinten nach vorn gerichtet ist. Die Lage bietet beim toten Kaninchen vielfache Verschiedenheiten. Gewöhnlich liegt der Anfang jener Spirale neben der Medianlinie nach rechts und unten vom Nabel, woselbst das untere Ende des Dünndarmes und das obere des Dickdarmes sich mittels des Coecum vereinigen. Die erste volle Umdrehung der Spirale liegt der Bauchwand unmittelbar an; der Anfangsteil derselben liegt in der Mitte zwischen dem absteigenden und aufsteigenden Schenkel; die Längsachse des Anfangsteiles ist vom Anfang des Coecum schräg nach oben, rechts und hinten gerichtet. Zwischen Anfangsteil und aufsteigendem Schenkel der ersten Windung liegt der Anfangsteil des Colon, ebenfalls unmittelbar an der vorderen Bauchwand. Der aufsteigende Schenkel der zweiten Hälfte der ersten Windung ragt nach links über die Medianlinie hinüber. Die zweite Windung wird hauptsächlich durch den nach rechts und unten abwärts steigenden Processus vermiformis gebildet. Derselbe biegt sich dann wieder aufwärts und endigt, von Dünndarmschlingen umgeben, zwischen großer Kurvatur des Magens und der vorderen Wand der linken Niere, links von der Medianlinie, fast in der Gegend, wo Magen und linke Niere sich am nächsten sind. Der Processus vermiformis ist auf beiden lateralen Seiten von dem Colon adscendens umgeben, welches am Anfang des Processus vermiformis sich abwärts biegt und eine Schlinge um sein blindes Ende bildet, deren auf- und absteigender Schenkel untereinander parallel und etwas schräg nach unten gerichtet sind. Hinter dem Anfangsteil des Colon adscendens, ebenfalls hinter dem Anfange der zweiten halben Windung des Coecum und dem Processus vermiformis verläuft der unterste Teil des Dünndarmes; vom Coecum an gerechnet erst aufsteigend, dann nach rechts umbiegend und absteigend. Das obere Ende des aufsteigenden Schenkels der den Processus vermiformis umgebenden Dickdarmschlinge biegt sich nach links und verläuft als Colon transversum hinter der großen Kurvatur des Magens, um sich in das Colon descendens fortzusetzen.

Der vom Coecum entferntere obere Teil der ersten ganzen Windung desselben wird nach oben von der großen Kurvatur des Magens durch einige Dünndarmschlingen abgegrenzt. Nach Eröffnung der Bauchhöhle in der Medianlinie bekommt man einen großen Teil des Dünndarmes zunächst gar nicht zu sehen, da derselbe von der ersten ganzen Windung des Coecum fast vollständig verdeckt wird und nur nach links und oben mehr frei liegt, an die vordere Bauchwand grenzend. Der untere Rand des absteigenden Teiles der ersten halben Windung des Coecum grenzt nach unten an die Harnblase.

Die erwähnte Dünndarmschlinge bildet das untere Ende des Dünndarmes, begleitet den Processus vermiformis auf seinem ganzen Wege, sowie das

Coecum, indem sie an der konkaven Seite der von dem letzteren gebildeten Schlinge verläuft, und mündet nach unten in das Coecum.

Das Colon adscendens macht einen nach unten konvexen Bogen, welcher schlingenförmig von der Gegend des zweiten Lendenwirbels sich abwärts erstreckt. Nur von dem unteren Ende dieses Bogens an zeigt das Colon descendens die Taeniae coli, welche, wie erwähnt, dem übrigen Colon des Kaninchens fehlen. Hinter diesem Bogen, entlang der A. mesenterica superior, liegen die großen Lymphdrüsen des Mesenterium. Kleinere finden sich einzeln auch in unmittelbarer Nachbarschaft des Dünndarmes. Der aufwärts steigende Teil der Schlinge gelangt lateralwärts an die konkave Seite der Pars verticalis des Duodenum, folgt derselben aufsteigend bis zur großen Kurvatur des Magens, hinter welcher die Fortsetzung des Colon als Colon transversum in transversaler Richtung nach links verläuft. Oberhalb der linken Niere biegt sich das linke Ende des Colon transversum schlingenförmig nach unten (oder erst nach rechts, so daß eine nach links konkave Schlinge oberhalb der linken Niere liegt), verläuft als Colon descendens linkerseits nahe der Medianebene links von der Aorta descendens abdominalis und der V. cava inferior nach unten, und gelangt unter unbedeutenden Biegungen zum Eingang des kleinen Beckens, woselbst das Colon descendens in das Rectum übergeht.

Von der Lage des Darmkanales beim Hasen gab schon Caspar Bartholinus eine Abbildung (s. *520*). Thom. Bartholini, Acta Hafniensia). — *Situs inversus* der Eingeweide scheint nur einmal beobachtet zu sein (*865*).

Leber.

Braunrot, sehr weich, unelastisch, wiegt z. B. 82,4 g, zerfällt in vier Hauptlappen und mehrere kleinere. Der obere hintere Rand ist fast ebenso zugeschärft, wie der untere vordere Rand. Die *Fossa transversa* bildet mit der *Fossa longitudinalis dextra* die Form eines Γ. Letztere enthält in ihrem vorderen Teile die Gallenblase, welche vom vorderen, freien Rande der Leber beträchtlich entfernt bleibt. — Die Form der Leber und ihrer einzelnen Lappen bieten sehr mannigfaltige Varietäten dar, die hier nicht berücksichtigt zu werden brauchen.

Der *Lobus sinister* wird durch die Incisura interlobularis von dem übrigen Teil der Leber abgegrenzt; am vorderen oberen Rande der genannten Incisur endigt das Ligamentum suspensorium (S. 226). Der linke Lappen zerfällt in einen *Lobulus sinister anterior* und *posterior*, von denen der erstere der kleinere und mehr nach rechts gelegene ist.

Der *Lobus dexter* zerfällt ebenfalls in einen großen vorderen und einen kleineren hinteren Lappen, den *Lobulus dexter anterior* und *posterior*, die noch einige kleinere Einschnitte zeigen. Der Lobulus dexter posterior ist an der hinteren Fläche konkav; er ahmt die Form des oberen Teiles der vorderen Fläche der rechten Niere nach, vor welcher er liegt.

Der *Lobus quadratus* liegt unterhalb der Fossa transversa, ist sehr unregelmäßig geformt, erstreckt sich mit seinem Längsdurchmesser in sagittaler Richtung abwärts bis zum vorderen unteren Rande der Leber oder bis in die Nähe des letzteren. Derselbe hängt durch einen brückenförmigen Fortsatz mit

dem Lobulus sinister anterior zusammen. Nahe vor demselben setzt sich das Ligamentum teres an einen Ast der V. portarum.

Varietät. Das Ligamentum teres bleibt durchgängig. — Der Lobus quadratus fehlt.

Der *Lobus caudatus* ist unregelmäßig, verwächst an seinem oberen Teile mit dem Lobulus dexter posterior oder auch mit dem Lobulus dexter anterior; zwischen beiden geht an dieser Stelle die V. cava inferior hindurch; nahe der Verwachsungsstelle heftet sich das Ligamentum coronarium dextrum an. Der untere Teil des Lobus caudatus läuft in eine zungenförmige Spitze aus: *Tuberculum papillare.*

Die Maschen der Blutkapillaren sind eng (*57*, S. 226), die Gallenkapillaren leicht injizierbar, z. B. mit Berlinerblau oder Argentum nitricum (*755*), aber auch ohne Injektion in der durch Alkohol gehärteten Leber zu erkennen (*656*); ihr Durchmesser beträgt 0,0018—0,0025 (*657*, S. 545). Jede Leberzelle ist mit drei bis vier Gallenkapillaren in Berührung, die mithin zahlreicher sind als z. B. beim Menschen (*659*). — Über die Körnchen in den Leberzellen vergl. *717*. — Über die Lymphgefäße der Leber s. *759* und *765*. — Sternförmige Bindegewebszellen, sog. Sternzellen, liegen im interstitiellen Bindegewebe der Läppchen (*676*). — Das Blut der V. portarum enthält im cmm 3 210 000—5 540 000, das der Vv. hepaticae nur 2 430 000—3 480 000 Blutkörperchen (*866*). — Die Leber enthält 431,35 Teile organische Substanz, 8,12 unorganische Stoffe, 560,52 Wasser (*525*).

Parasiten der Leber. In der Substanz sind gelbe käsige Knötchen von unregelmäßiger Form sehr häufig. Dieselben bestehen seltener aus abgestorbenen verfetteten und verkalkten Exemplaren des Pentastomum denticulatum (s. Parasiten der Lunge S. 214), häufiger aus solchen des Cysticercus pisiformis (s. Parasiten des Peritoneum S. 227), am gewöhnlichsten aber aus Psorospermien (S. 23). Letztere infiltrieren mitunter die Lymphgefäße der Leber (W. Krause); sie kommen in Leberzellen eingeschlossen vor (*521*); sie können auch verkalken (*522*). Außerdem kommen in der Leber, den Gallenwegen und der Gallenblase *Distomum hepaticum* und *lanceolatum* Mehlis vor. Ersteres ist platt, bräunlich, wird 18—32 mm lang, 8—14 mm breit; letzteres ist schlanker, lanzettförmig, 4,5—9 mm lang, 1—2 mm breit. Es vermag in den Dünndarm überzuwandern.

Exstirpation von Stücken der Leber. Hautschnitt in der Medianlinie, am Processus xiphoideus beginnend, ca. 6 cm nach abwärts, Abtrennung kleiner Stücke mit der galvanokaustischen Schneideschlinge (Meißner, mündliche Mitteilung).

Ductus choledochus. Mündet in die obere Wand des Anfangsteiles des Duodenum, etwa 1 cm nach rechts von der Kardia. Ist so weit, daß er die Einführung einer Kanüle gestattet. Derselbe teilt sich in die *Ductus cysticus* und *hepaticus*. Letzterer führt die Galle aus dem Lobus hepaticus sinister ab; in den Ductus cysticus münden successive kleinere *Ductus hepatocystici*, gewöhnlich drei an Zahl, welche für die übrigen Lappen der Leber bestimmt sind.

Gallenblase. Ihr Fundus enthält Ganglienzellen (*57*, S. 228); über die Nerven vergl. *715*.

Auch beim Rinde sind Ductus hepatocystici vorhanden.

Pathologische Anatomie. Der Ductus choledochus ist stellenweise erweitert und verengert; die Erweiterungen stellen cystenartige Säcke dar. — In der Gallenblase sind Psorospermien gefunden und es wurde vermutet, daß sie durch den Ductus choledochus dahin, sowie in die Gallengänge der Leber gelangen (*862*).

Aufsuchung des Ductus choledochus. Hautschnitt in der Medianlinie, am Pro-

cessus xiphoideus beginnend bis zur Nabelgegend. Der Pylorus wird stark nach abwärts, vorn und lateralwärts, die Leber in die Höhe gezogen. Der Ductus cysticus und choledochus verläuft von der Gallenblase (s. Fig. 97, S. 225) zum Anfang des Duodenum, dicht neben und nach rechts von dem Pylorus. Etwas nach links von letzterem kommt die A. hepatica hinter dem Magen her, sie läuft aufwärts zur Leber, in schräger Richtung von links nach rechts und oben vor den Ductus choledochus (Fig. 96) tretend. Der Ductus cysticus wird zum Teil von vorn her durch den Ramus dexter der A. hepatica bedeckt. Bedeutend lateralwärts, resp. hinter dem Ductus choledochus und der A. hepatica liegt die Vena portarum. — Unterbindung des Ductus choledochus führt nach etwa einer Woche den Tod herbei und bewirkt Anfüllung der Gallengänge in der Leber (*718*).

Fig. 96.

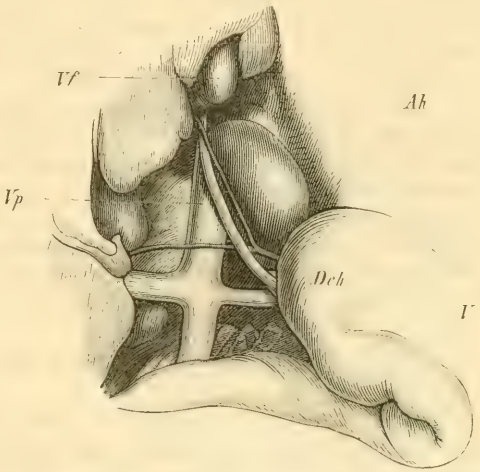

D ch Ductus choledochus in das Duodenum mündend. *V* Magen. *V f* Gallenblase, in die Lebersubstanz teilweise eingebettet. *Ah* A. hepatica, sich in den R. dexter, welcher neben dem Ductus choledochus verläuft, und den R. sinister teilend. *Vp* V. portarum, hinter den letzteren verlaufend, mit ihren Ästen. Die Leber mit der Gallenblase ist nach oben geschlagen.

Anlegung einer temporären Gallenfistel (*596*). Hautschnitt wie oben, eine Kanüle wird in die entleerte Gallenblase eingebunden, der Ductus choledochus doppelt unterbunden, die austropfende Galle gewogen. Die Leber produzierte im Ruhestande bei (sechs) Kaninchen von 694—1107 g Körpergewicht (ohne den zu 20% angesetzten Darminhalt) im Mittel 115,7 g Galle, ein Kilogramm Kaninchen 133 g oder fast 10% des Körpergewichtes. Der Blutgehalt der Leber beträgt ca. 1% des Körpergewichtes (S. 66), die Leber wiegt 4,2% des letzteren (vergl. jedoch S. 26). Jene hohe Ziffer der Gallenausscheidung im Vergleich zum Menschen (1,4% des Körpergewichtes) oder zu Fleischfressern (Katze, 1,45%) entspricht der permanenten Verdauungsthätigkeit des Pflanzenfressers.

Milz.

Klein, länglich, blaßrötlich, ihre Lymphfollikel sind dem bloßen Auge sichtbar. Sie wiegt 0,65 g. Zum Gewicht des ganzen Körpers verhält sich ihr Gewicht 12 Stunden nach der Mahlzeit wie 3600 : 1; 8 Stunden nach der Mahlzeit wie 2552 : 1; bei jungen Tieren ist die Milz relativ schwer (*527*). Nach Daubenton (*524*) wiegt sie beim wilden Kaninchen 0,18—0,43 g und es verhält sich ihr Gewicht zu demjenigen der Leber wie 1 : 270, während das Verhältnis beim zahmen Kaninchen 1 : 120 beträgt, womit Meckel (*525*) nach einer Mittelzahl aus sechs Wägungen übereinstimmt. Aus den im Text angeführten Zahlen folgt das Verhältnis wie 1 : 127. — Der Überzug der Milz enthält glatte Muskelfasern (*526*); nach Vagusreizung kontrahieren sich die Trabeculae (*700*).

Die Milz enthält 316,09 Teile organische Substanz, 5,16 unorganische Stoffe, 678,75 Wasser (*525*).

Septicämie. Die Milz ist bei dieser Krankheit vergrößert, weich, blaurot und hyperämisch oder graurot. Die Affektion hat bei Einimpfung eine Inkubationsdauer von 10—12 Stunden, die Temperatur steigt bis zu 42°, die Respirationsfrequenz sinkt. Später verhält sich beides umgekehrt, der Tod tritt gewöhnlich unter klonischen Krämpfen 16—20 Stunden nach der Impfung ein. Im Blut und in den Geweben finden sich Bakterien, die doppelt so lang als breit sind, die Endstücke lassen sich durch Methylenblau färben, nicht aber die Mittelstücke (*856*— vergl. a. *671* und *857*, S. 210 u. 343).

Exstirpation der Milz. Schnitt durch Haut und Muskeln, 6 cm lang; entweder in der Medianlinie am Processus xiphoideus beginnend, oder vom vorderen Ende der durchzufühlenden elften linken Rippe gerade nach abwärts. Bei der ersteren Methode tritt keine Blutung ein, der Magen muß aber hervorgezogen werden; hinter dem oberen Teile der großen Kurvatur verbirgt sich die längliche, im Leben bläulichrote Milz. Nach der Exstirpation fand Maggiorani Abnahme des Faserstoffes, des Albumins und der roten Blutkörperchen im Blute.

Pankreas.

Das Pankreas (Fig. 97) oder die Bauchspeicheldrüse ist von sehr länglicher Form, erstreckt sich vom oberen Ende des Duodenum vor der A. hepatica, V. portarum und V. cava inferior schräg abwärts und nach links; reicht an der linken Seite am oberen Rande des Colon transversum bis hinter das untere Ende der Milz. Es hat ca. 18 cm Länge, 2 cm Breite, wiegt 0,64 g, ist sehr flach ausgebreitet in der Mesenterialfalte, welche die Partes horizontales superior und inferior des Duodenum mit der Pars verticalis verbindet. Der Kopf ist vom Körper nicht gesondert; die Läppchen liegen bei mageren Tieren wie präpariert da.

Der Ausführungsgang, *Ductus pancreaticus* s. Wisungianus, liegt etwa in der Ausdehnung von 3 mm frei, ist sehr dünnwandig, hat ca. 1 mm Durchmesser, mündet ca. 40 cm vom Pylorus und folglich fast eben so weit vom Ductus choledochus entfernt in die Pars horizontalis inferior des Duodenum.

Acini des Pankreas. Zwei Zonen — eine peripherische radiär gestreifte, aber blasse und eine dem Lumen des Acinus benachbarte, mit dunkeln, in Alkalien erblassenden Körnchen, die also kein Fett sind, angefüllte Zone — lassen sich in den Zellen der Acini während der Verdauung unterscheiden; beide Zonen werden durch den Zellenkern getrennt (*528*), dessen Lage jedoch nicht konstant ist (*144*, S. 176). In das Innere der äußersten Acini setzt sich eine dem Epithel der feinsten Ausführungsgänge angehörende, spindelförmige Zelle (sog. zentro-acinäre Zelle, *528*) fort; zwischen den Zellen sollen injizierbare Drüsenkapillaren verlaufen (*528* und *529*) oder diese Räume mit Lymphe gefüllt sein (*677*). — Im Hungerzustande nehmen die erwähnten Körnchen indessen den größten Teil der Zelle ein (*144*, S. 201).

Blutgefäße. Die äußerste Peripherie der Drüsenläppchen soll von Blutkapillaren nicht erreicht werden (*677*), was beim Menschen sich jedoch anders verhält (*57*, S. 229, Fig. 136). Über eine Methode den Blutlauf am lebenden Tiere zu beobachten, vergl. *677*.

Lymphgefäße. Schon mit freiem Auge sind meistens trübe aussehende bis 1—2 mm messende *Lymphfollikel* (sog. intertubuläre Zellenhaufen) sichtbar, deren

Blutgefäße eigentümliche, den Nierenglomeruli ähnelnde Konvolute von weiten Kapillaren darstellen. — Die ausführenden Lymphgefäßstämmchen verlaufen entlang dem Mesenterium zum Anfang des Ductus thoracicus (Cisterna chyli, *330*).

Die Nerven des Pankreas sind wahrscheinlich Ganglien-führend wie die des Menschen (*331*); sie verlaufen mit den Arterien.

Aufsuchung des Ductus pancreaticus. Schnitt in der Medianlinie, mindestens 6 cm lang, Verfolgung des Duodenum vom Magen an in einer Strecke von etwa 40 cm, Abtrennung des Processus vermiformis von der Pars horizontalis inferior des Duodenum. Der Ductus pancreaticus (Fig. 97 *DW*) mündet in die obere Wand des letzteren.

Fig. 97.

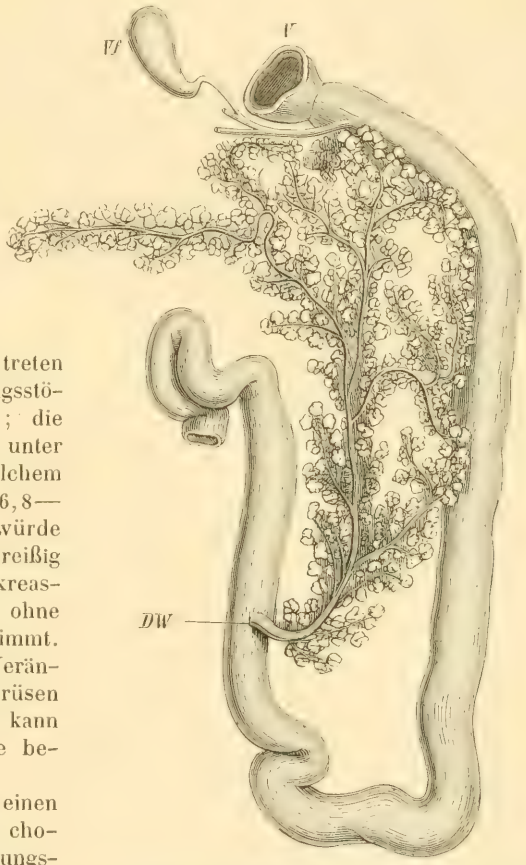

D W Ductus pancreaticus, im Pankreas sich verästelnd. *V* Magen, nahe dem Pylorus abgeschnitten. *Vf* Gallenblase nebst den Ductus cysticus und choledochus, und den abgeschnittenen Ductus hepatici dexter und sinister; zum Teil nach Bernard (*334*). Vergr. etwa $^1/_2$.

Nach Unterbindung des Ductus pancreaticus treten keine merklichen Ernährungsstörungen beim Kaninchen auf; die Absonderung, die anfangs unter einem Druck stattfindet, welchem eine Quecksilbersäule von 16,8—17,3 mm Höhe entsprechen würde (*770*), dauert wenigstens dreißig Tage nach Anlegung einer Pankreasfistel unverändert fort (*333*), ohne daß das Körpergewicht abnimmt. Über die mikroskopischen Veränderungen an so behandelten Drüsen s. *144*. — Die Sekretion kann 0,6—0,7 ccm in der Stunde betragen (*770*).

Varietät. Bernard hat einen accessorischen, in den Ductus choledochus mündenden Ausführungsgang des Pankreas beschrieben, dessen Existenz zur Beweisführung für eine übrigens längst als unrichtig erkannte Theorie Bernard's in betreff der Funktion des pankreatischen Saftes, die Fette zu emulsionieren, unentbehrlich erschien. An der von Bernard (*334*) angegebenen Stelle verläuft ein Ast der A. gastro-epiploica dextra (S. 260), welcher vom Pankreas und Duodenum her zum unteren Ende des Ductus choledochus in schräger Richtung, fast parallel demselben sich begiebt und an letzterem sich verästelt. An nicht injizierten Präparaten ist eine Verwechslung dieser Arterie von nur 0,2 mm Dicke mit einem Drüsenausführungsgange immerhin möglich. Hiervon abgesehen, so könnte der fragliche zweite Ausführungsgang, den Bernard selbst keineswegs immer fand, wenigstens als seltene Varietät vorkommen, was ich jedoch ebenso wenig gesehen

habe, als es von seiten Schiff's (535) der Fall gewesen zu sein scheint. Aber von vornherein ist einleuchtend, daß die Existenz eines Ausführungsganges, der in den Ausführungsgang einer anderen Drüse einmündet, ein anatomisch ziemlich exzeptionelles Faktum darstellen würde (vergl. jedoch S. 206). Durch die hier gegebene Nachweisung ist wohl die Quelle des Irrtumes genügend aufgedeckt.

Peritoneum.

Das Peritoneum ist eine sehr dünnwandige, glatte Membran, welche die Baucheingeweide durch Falten, *Ligamenta peritonei*, mit der Bauchwand und untereinander verbindet. Die vorzüglichsten sind folgende:

Ligamenta coronaria hepatis. Das *sinistrum* geht vom Diaphragma zum oberen Rande des Lobulus sinister posterior hepatis; das *dextrum* an den hinteren Rand des Lobulus dexter anterior.

Ligamentum suspensorium hepatis. Verläuft in sagittaler Ebene, nahe der Medianebene vom Diaphragma zur Leber, den Lobus dexter vom sinister scheidend.

Omentum minus geht von der Fossa transversa hepatis aus, heftet sich an die Curvatura minor des Magens; geht nach rechts in das schmale *Ligamentum hepatoduodenale* über, welches von der Fossa transversa zur oberen Wand des Anfanges des Duodenum sich erstreckt.

Eine Falte, die *Ligamentum antri pylori* genannt werden kann, setzt sich zum linken Rande der Vorderfläche des Antrum pylori fort.

Ligamentum phrenicogastricum geht linkerseits vom hinteren Rande des Zwerchfelles zur Kardia in transversaler Richtung und hängt mit dem Ligamentum gastrolienale zusammen.

Ligamentum gastrolienale befestigt die konkave Fläche der Milz an den Fundus des Magens; ist sehr breit und lang.

Ligamentum gastrocolicum geht von der großen Kurvatur und hinteren Fläche des Magens zum Colon transversum.

Mesocolon adscendens erstreckt sich von der hinteren Wand des Peritoneum, in der Höhe des zweiten Lendenwirbels schräg nach abwärts, wickelt außer dem Colon adscendens die Windungen der Pars horizontalis inferior und verticalis des Duodenum, nebst dem Coecum und dem Processus vermiformis ein. Die verbindenden Blätter heißen *Ligamenta duodenocolicum* und *coecocolicum*.

Mesocolon transversum. Erstreckt sich vom rechtsseitigen Ende der kleinen Kurvatur des Magens, von der hinteren Fläche desselben und vor dem Pankreas nach vorn. Nach rechts geht die Wurzel desselben in das *Ligamentum hepatocolicum* über, welches sich zum oberen Rande des Lobulus dexter posterior erstreckt. Außerdem lassen sich Faserzüge des Saccus peritonei an der hinteren Bauchwand verfolgen, welche von der Wurzel des Mesocolon transversum vor der Vorderfläche der rechten Niere sich ausdehnen und *Ligamentum duodenorenale* genannt werden können.

Mesocolon descendens ist mehrere Centimeter breit, oben schmaler als unten; erstreckt sich senkrecht nahe der Medianlinie der Wirbelsäule von der-

selben nach vorn, indem es vom zweiten Lendenwirbel bis zum Os sacrum abwärts reicht. In demselben verlaufen die A. und V. mesentericae inferiores.

Mesenterium geht in der Höhe des zweiten Lendenwirbels von der Rückenwand des Bauches aus, hängt mit dem Mesocolon adscendens zusammen.

Mesorectum bildet die Fortsetzung des Mesocolon descendens nach unten.

Omentum majus. Dasselbe zeichnet sich durch seine durchlöcherte Struktur aus; die Löcher sind bedeutend kleiner als die bindegewebigen Balken zwischen denselben (*660*). Dasselbe enthält Lymphfollikel (*552* — vergl. *57*, S. 297).

Die Lymphgefäße des Diaphragma kommunizieren durch offene Mündungen mit der Bauchhöhle (*556*; vergl. *57*, S. 341 und S. 344); ebenso mit den Pleurahöhlen (*557*).

Im Mesocolon fand Hassall (*558*) zwei Vater'sche Körperchen. Herbst bestätigte das Vorkommen (*559*).

Pathologische Anatomie. In der Bauchhöhle kommen zuweilen freie Körper vor: *Eisäcke*, welche reife Embryonen enthalten können (*540*). Beim Hasen sind sie häufiger (*541*); ich selbst habe einen solchen Fall beobachtet (*542*). Ohne Zweifel ist das Ei sekundär, etwa durch Abschnürung eines Stieles frei geworden.

Hydrops ascites ist nicht selten bei herabgekommenen Kaninchen (*24*, S. 49).

Parasiten des Peritoneum. Am Omentum majus, Mesenterium, dem serösen Überzuge der Leber, besonders aber im Becken ist *Cysticercus pisiformis* Zeder häufig. Die Blasen haben 9—14 mm Länge, 5—7 mm Dicke. Sie sind von einer Bindegewebshülle umgeben; in der Blase selbst findet sich Kopf und Hals eines Bandwurmes, der Taenia serrata Goeze, welcher im Dünndarm des Hundes lebt, vier Saugnäpfe trägt und mit einem schönen Hakenkranz bewaffnet ist. Der weißliche Hals enthält zahlreiche Kalkkörperchen. Vielleicht gehört zum Cysticercus pisiformis das Monostomum leporis Kuhn. Auch Cysticercus elongatus Leuckart ist am Peritoneum beobachtet, ebenso einmal Coenurus cerebralis frei in der Bauchhöhle (*543*).

[Einmal habe ich eine seltene Mißbildung: einen Cysticercus cellulosae mit sechs Saugnäpfen, beim Menschen gefunden — Erste Aufl. S. 165].

Injektionen in die Bauchhöhle geschehen am besten in der Linea alba mittels einer Einstichkanüle. Man kann auch Gase, z. B. Kohlensäure (*825*), auf diese Art injizieren. Bei mäßigen Quantitäten folgt danach Sichschütteln des Tieres, Absinken der Körpertemperatur, auch der Puls- und Respirationsfrequenz, nach Injektion von mehr als 400 ccm tritt Dyspnoe und der Tod ein (*825*).

Harn-Apparat.

Nieren.

Jede Niere wiegt 7,3—7,5 g; die linke scheint etwas schwerer zu sein. Im Nierenbecken ist nur Eine Papille, resp. Malpighi'sche Pyramide vorhanden. Die rechte Niere reicht vom unteren Rande der rechten elften Rippe bis zum oberen Rande des zweiten Lendenwirbels, die linke Niere von der Mitte des zweiten bis zur Mitte des vierten Lendenwirbels; die linke Niere liegt mithin bedeutend weiter abwärts als die rechte (Fig. 98, S. 228).

In betreff des mikroskopischen Baues vergl. *545*. Die Glomeruli tragen kein Epithel (*679*); über deren verschiedene Größe s. *761* und vergl. *58*, S. 75.

Füllt man das *Nierenbecken* vom Ureter aus mit Injektionsmasse und isoliert die letztere durch Korrosion, so erhält man die Form des Nierenbeckens im Abguß; dasselbe zeigt sich mit blattartigen Ausstülpungen versehen, von denen bei Lepus vulgaris vier an der Dorsalfläche, drei an der Ventralfläche, je einer am oberen und unteren Ende des Nierenbeckens liegen (*546*).

Die Niere enthält 404,03 Teile organische Substanz, 5,85 unorganische Stoffe, 590,11 Wasser (*525*).

Pathologische Anatomie. Nach Exstirpation einer Niere nimmt die andere binnen 24 Stunden im Verhältnisse von 1 : 1,06—1,28 an Gewicht zu; die Durchmesser der gewundenen Harnkanälchen steigen von 0,04—0,045 mm auf 0,047—0,05 mm (*544*).

In Folge einer Unterbindung der A. und V. renales kann die betreffende Niere, wenn das Leben des Tieres erhalten bleibt, zu Grunde gehen. Auf diese Art verändert und sekundär verkalkt, bildete eine linke Niere einen steinharten Knoten von 1 cm Länge, 8 mm Breite, 5 mm Dicke.

Fig. 98.

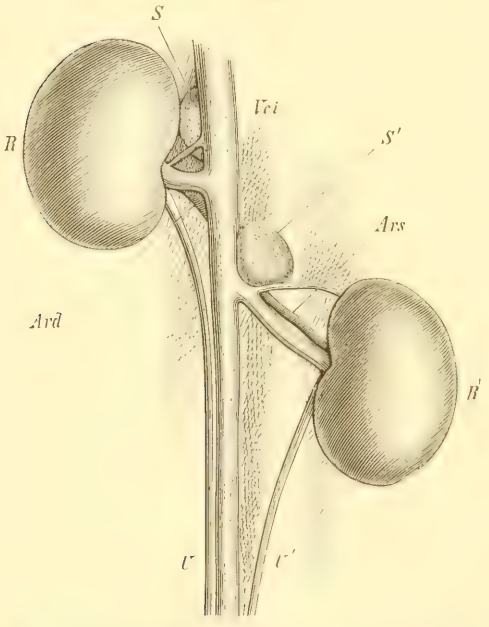

R Rechte Niere. *R'* Linke Niere. *S S'* Rechte und linke Nebenniere. *Vci* V. cava inferior. *Ard*, *Ars* Aa. renales dextra und sinistra. *U U'* Rechter und linker Ureter; der rechte verläuft ganz nahe neben der V. cava inferior, der linke etwas mehr schräg, abwärts.

Nach Unterbindung der V. renalis füllen sich die schleifenförmigen Kanälchen der Nierenpyramide, welche übrigens im frischen Zustande auf Längsschnitten leicht ohne Zusatz (*547*) nachzuweisen sind, mit einer feinkörnigen, zum Teil aus Fett bestehenden Masse. Im Urin finden sich, neben Eiweiß, sparsame, öfters mit Epithelialzellen besetzte Fibrinzylinder, die aus den offenen Kanälchen herstammen dürften (*548*). Dieselben Veränderungen zeigen sich in Nieren von Kaninchen, die durch Überziehen mit Gummilösung (s. Haut, S. 172) getödet worden sind (*549*). Nach Injektion von Quecksilberchlorid (0,004—0,006 g) in das Unterhautbindegewebe infiltrieren sich nach einigen Tagen die Ferrein'schen Pyramiden der Rindensubstanz mit Calciumphosphat (*550*).

Nach Einwirkung von Chloroform (s. Großhirnrinde) tritt Kolloidmetamorphose der Epithelien der gewundenen Harnkanälchen auf (*510*).

Werden die A. und V. renales (sinistrae) nebst dem Ureter einerseits vor dem Tode unterbunden, so wird das spezifische Gewicht des Organes geringer gefunden (Rindensubstanz 1,049), als bei der nicht unterbundenen Niere (Rindensubstanz 1,051—1,060), und auch geringer, als wenn der Tod durch Verblutung herbeigeführt wird, sowohl in der unterbundenen Niere (Rindensubstanz 1,054—

1,059, Marksubstanz 1,048), als in der nicht unterbundenen Niere (Rindensubstanz 1,059—1,064, Marksubstanz 1,052). Diese Thatsache erklärt sich aus dem geringen spezifischen Gewicht (1,0425) des Kaninchenblutes. Das ersterwähnte spezifische Gewicht (1,049) ist als das der Rindensubstanz während des Lebens zukommende zu betrachten, während dieser Substanz selbst, vom Blut größtenteils befreit, die Zahl von mindestens 1,064 beizulegen sein dürfte (*351*).

Exstirpation der Nieren. Operation wie bei Unterbindung der Aa. renales (s. Angiologie).

Exstirpiert man die linke Niere beim neugeborenen Kaninchen und untersucht das Tier, nachdem es ausgewachsen ist, so findet man die rechte Niere auf das Volumen und Gewicht beider normalen Nieren herangewachsen, die Zahl der Glomeruli aber nicht vermehrt (*603*. — vergl. a. *674*). Über die Folgen zeitweiliger Unterbindung der A. renalis, Verkalkung der Harnkanälchen, Herstellung eines Kollateralkreislaufes vergl. *672*; über sekundäre Hypertrophie des linken Herzventrikels und das normale Verhältnis des Gewichtes beider Nieren zum Herzgewicht (wie 3,5 : 1 bei älteren; 2,6 : 1 bei jüngeren Tieren) vergl. *675*; über die Zerstörung des Plexus renalis s. A. renalis (S. 261).

Ureteren.

Der rechte Ureter verläuft medianwärts von der Spitze des Processus transversus des zweiten Lendenwirbels, vor dem M. psoas major dexter an die rechte Seite der V. cava inferior geschmiegt (Fig. 98) senkrecht abwärts, kreuzt sich in der Höhe der Teilungsstelle der Aorta abdominalis mit den A. und V. spermaticae internae dextrae, die vor dem Ureter liegen. Letzterer gelangt dann vor den A. und V. iliolumbales dextrae und vor der A. iliaca communis dextra herabsteigend in das kleine Becken.

Der linke Ureter verläuft vom Hilus der linken Niere, welcher dicht lateralwärts neben der Spitze des Processus transversus des dritten Lendenwirbels liegt, schräg abwärts und medianwärts, nach vorn und medianwärts von den Processus transversi des vierten bis sechsten Lendenwirbels und vor dem M. psoas major sinister.

Über die Nerven und Ganglien des Ureters und Nierenbeckens vergl. *57*, S. 248 und *697*.

Unterbindung der Ureteren s. A. renalis (S. 261).

Harnblase.

Ist sehr dünnwandig; wenn sie gefüllt ist, drängt sie die untere Mündung des Coecum in die Höhe. Sie ist alsdann birnförmig, das stumpfe Ende oder der Scheitel jedoch gegen den Urachus hin zugespitzt. Die Aa. und Vv. vesicales dextrae und sinistrae laufen an den Außenflächen ihrer lateralen Wände in die Höhe und anastomosieren am Scheitel. Von ihrem oberen Ende reicht der *Urachus* in der *Plica vesicalis media* bis zum Nabel. Die *Plicae vesicales laterales* für die ligamentösen Reste der Aa. umbilicales sind sehr flach, die *Plicae rectovesicales* des Männchens dagegen stark vorspringend.

Die gefüllte Harnblase soll bis zu den Rippen reichen können (*352*). Dieser Angabe dürfte jedoch ein Mißverständnis oder eine Verwechslung zu Grunde gelegen haben.

Über den Verschluß der Harnblase vergl. *719*. — Das Epithel wird im Zustande starker Ausdehnung der Harnblase ganz niedrig und platt (*687*).

Nerven der Harnblase. Im submukösen Bindegewebe finden sich Ganglien-führende Nervenplexus und Bündel glatter Muskelfasern, welche letztere gegen die Schleimhaut hin in elastische Fasern als Sehnen übergehen (*555*; vergl. *742*).

Der Harn ist trübe, gelblich, von unangenehmem Geruch, alkalisch. Die Trübung kommt her von Erdphosphaten und -carbonaten, auch von Ammonium-Magnesiumphosphat; das Calciumcarbonat erscheint meistens in Form der sog. Dumb-bells: zwei oder mehrere aus Nadeln bestehende Kugeln werden durch ein Mittelstück verbunden, welches letztere aber fehlen kann, so daß die Kugeln oder Halbkugeln direkt mit einander verschmolzen sind. Außerdem finden sich Oktaëder von Calciumoxalat. Der Harn enthält Harnstoff, viel Hippursäure, sehr wenig Phosphorsäure, auch Milchsäure. Es soll darin normalerweise ein Eiweißkörper vorkommen (*354*). Durch Fleischfütterung wird der Harn sauer; ebenso bei Inanition (*355*). Der Brechungsindex beträgt 1,3445 (*772*).

Pathologische Anatomie. Blasensteine sind beobachtet worden (*24*, S. 64)

Nebennieren.

Jede wiegt ca. 0,22 g, ist rundlich, weißgelblich, in der Rindensubstanz sehr fettreich (*57*, S. 251).

Fig. 99.

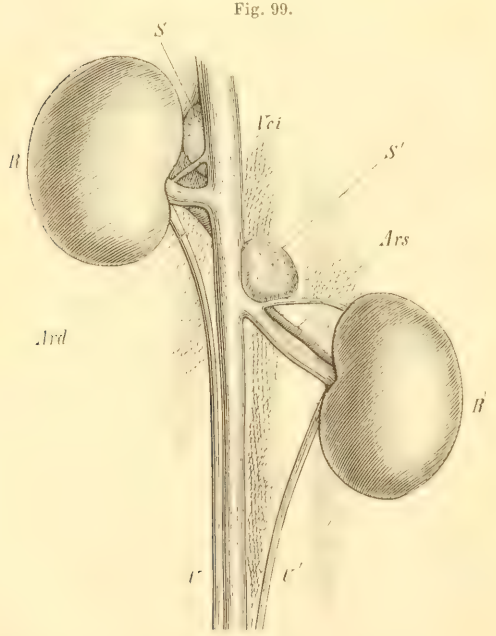

R Rechte Niere. *R'* Linke Niere. *S S'* Rechte und linke Nebenniere. *Vci* V. cava inferior. *Ard*, *Ars* Aa. renales dextra und sinistra. *U U'* Rechter und linker Ureter.

Die rechte Nebenniere liegt links neben dem oberen Teile der rechten Niere, an deren linken Rand geheftet (Fig. 99). Nach rechts grenzt sie an die V. cava inferior und die A. coeliaca, nach unten an die V. renalis dextra, nach hinten an die Pars lumbalis des Diaphragma. Sie liegt in der Höhe des zwölften Rückenwirbels.

Die linke Nebenniere liegt viel tiefer als die rechte, in der Höhe des oberen Randes des zweiten Lendenwirbels, links von der Aorta abdominalis, über den A. und V. renales sinistrae, vor der A. lateralis abdominis sinistra.

Bei einem Männchen in der Brunst wurde das Gewicht beider Nebennieren zusammen zu 1,01 g gefunden.

Nerven. Die Nervenstämmchen in der Marksubstanz bestehen aus blassen Fasern und enthalten zahlreiche Ganglienzellen (Holm, *357*. — W. Krause).

Varietät. Einmal wurde eine accessorische Nebenniere von der Größe einer kleinen Erbse vor der V. cava inferior beobachtet, während die eigentliche rechte Nebenniere hinter der genannten Vene lag (*24* und *356*).

Exstirpation der Nebennieren. s. Fig. 99. Hautschnitt in der Medianlinie, am Processus xiphoideus beginnend, mindestens 6 cm lang. Die Operation ist binnen 24 Stunden tötlich.

Geschlechts-Apparat.

Männliche Geschlechtsorgane.

Hoden.

Jeder Hoden wiegt etwa 1,45 g, ist z. B. 3 cm lang, 12 mm dick, birnförmig, nach unten dünner werdend; das Volumen und Gewicht nimmt in der Brunst zu. Derselbe ist von zylindrischer Form, geht mit einer Art von Abschnürung in die an der hinteren Seite des Hodens gelegene längliche *Epididymis* über, welche aus Caput und Cauda besteht und wesentlich durch Windungen des Vas deferens gebildet wird.

Vergl. über den Bau der männlichen und weiblichen Geschlechtsorgane überhaupt *578*. — Die Membrana propria der Samenkanälchen ist 0,001 mm dick (*622*).

Epididymis. Das vordere 5 mm lange Ende des Caput epididymidis ist zungenförmig, es kann als *Processus capitis epididymidis* bezeichnet werden (*38*, S. 92). Die Epididymis enthält glatte Muskelfasern (*358*). — Über die Zwischensubstanz (resp. die Zwischenzellen) der Samenkanälchen vergl. *579* u. *611*.

Ovarium masculinum. Stellt ein solides rötliches oder bei Blutleere blasses und dann schwer aufzufindendes Pünktchen von 1 mm Länge auf 0,75 mm Breite unterhalb des Processus capitis epididymidis dar, der Stiel ist 0,3 mm breit, das Flimmer-Epithel der Oberfläche 0,028 mm dick (*38*, S. 92). — Auf Grundlage seiner Entwickelungsgeschichte wird das Organ von anderer Seite für einen Rest des oberen Endes des Müller'schen Ganges gehalten (*811*).

Fig. 100.

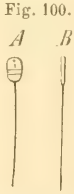

Samenfäden des Kaninchens. **A.** der Kopf von der Fläche gesehen, mit einem dunklen Querbande. **B.** auf der Kante stehend.

Samenfäden. Sie bestehen aus einem Kopf, welcher eine ovale, vorn abgerundete Scheibe darstellt, nebst schwanzförmigem Anhang. Ersterer ist länger als beim Menschen, vorn breiter und stumpfer abgerundet (Fig. 100); auch der Schwanz ist bedeutend länger. Die Dimensionen des Kopfes betragen: Länge 0,005 mm, Breite 0,0036 mm, Dicke 0,001 mm; die Länge inkl. des Schwanzes beträgt 0,045 mm. Manche haben ein dunkleres mittleres Querband (Valentin *359*, W. Krause). An eingetrockneten Samenfäden sah Valentin (*359*) mitunter

zwei bis vier dunklere Querbänder, die an die Reifen eines Fasses erinnerten. Leeuwenhoek (*560*), der die Samenfäden des Kaninchens zuerst abbildete, glaubte auch im Kopfe eine Anzahl kleiner Körnchen und ein größeres in der Nähe des Schwanzes zu erkennen. — Über die Entwickelung der Samenfäden s. *792*.

Die chemische Beschaffenheit des Samens ist bei einem brünstigen, alten Männchen untersucht worden (*561*). Die Reaktion im Hoden war neutral, in der Epididymis leicht alkalisch. Im Filtrat fand sich etwas Albumin; der Rückstand war löslich in Alkalien, wurde durch Essigsäure gefällt; nur ein kleiner Teil war im Überschuß löslich. Ferrokaliumcyanür bewirkte eine geringe Trübung.

Kastration. Hautschnitt nach der Länge der Skrotaltasche. Der Hoden wird hervorgezogen und mit dem Skalpell kurz abgeschnitten. Unterbindung von Blutgefäßen ist wenigstens bei jungen Kaninchen gewöhnlich nicht nötig. Man hat auch den Samenstrang unterbunden, ohne ihn abzuschneiden, und den Rest der Natur überlassen. Es besteht die Gefahr einer tötlichen Peritonitis, weil die Höhle der Tunica vaginalis propria mit der Bauchhöhle kommuniziert. — Vergl. a. *554*.

Lage der Hoden.

Canalis inguinalis. Der Annulus inguinalis stellt eine längliche, medianwärts von der A. epigastrica inferior, sehr nahe der Medianlinie gelegene Spalte dar, durch welche das Vas deferens und die Vasa spermatica interna (beim Weibchen das Ligamentum uteri rotundum) gehen. Der kurze Leistenkanal wird beiderseits vom oberen Teil der Hoden mit ausgefüllt; dieselben liegen nebst der Epididymis und dem unteren Teile des Vas deferens im *Processus vaginalis peritonei*. Letzterer steht mit der Bauchhöhle in offenem Zusammenhange, so daß die Hoden in dieselbe zurücktreten können; seine untere Wand ist in einer, der Hälfte eines Skrotum entsprechenden Falte der Bauchhaut: der *Skrotaltasche*, jederseits neben der Symphysis oss. pubis durch das aus quergestreiften Muskelfasern bestehende *Gubernaculum testis* s. Hunteri festgeheftet. Die Skrotaltasche enthält unter der Haut die *Tunica dartos*, welche aus dünnen Bündeln von glatten Muskelfasern besteht, und den *M. cremaster*, der gut entwickelt ist (s. M. obliquus abdominis internus S. 157).

Vasa deferentia.

Das Vas deferens ist ziemlich weit, weich, die Muscularis wenig entwickelt, deren glatte Längsmuskelfasern überwiegen. Verläuft in Begleitung der Vasa spermatica interna an deren medialer Seite und an der hinteren medialen Seite des Hodens aufwärts und nach hinten, gelangt durch den Annulus inguinalis in die Bauchhöhle, und sich umbiegend und an der lateralen Wand der Harnblase abwärtssteigend in das kleine Becken. Das Vas deferens verläuft dann nahe vor dem Ureter, an der lateralen und Vorderfläche der Vesicula prostatica, mit dem der anderen Seite konvergierend, zeigt nahe seinem Ende eine längliche Erweiterung und mündet in die Vesicula prostatica.

Aufsuchung des Vas deferens. A. Ohne Eröffnung der Bauchhöhle. Hautschnitt in senkrechter Richtung durch die Skrotaltasche, am Leistenringe beginnend, ca. 3 cm lang, Hervorziehen der Hoden.

B. Mit Eröffnung der Bauchhöhle. Hautschnitt in der Medianlinie, am oberen Rande der Symphysis oss. pubis beginnend, mindestens 6 cm lang. Hervorziehen der Hoden aus dem Skrotum nach aufwärts, Durchschneidung des Gubernaculum testis (*358*, S. 11).

Über die Folgen der Unterbindung des Vas deferens s. *688*.

Vesicula prostatica.

Die Vesicula prostatica s. Utriculus masculinus stellt eine unpaare längliche, von vorn nach hinten abgeplattete, nach oben mit zwei kurzen, den Uterushörnern des Weibchens analogen Ausstülpungen: *Cornua vesiculae prostaticae*, versehene, ziemlich dünnwandige Blase von fast 3,5 cm Länge, 1,5 cm Breite dar. Dieselbe liegt in der Medianlinie hinter dem unteren Teile der Harnblase (Fig. 101). Sie beginnt in der Mitte des Colliculus seminalis urethrae mit einem einfachen *Os utriculinum vesiculae prostaticae*, welches als eine transversale, dem Orificium uteri externum entsprechende, 2—3 mm breite Spalte in einem Bogen um den Colliculus seminalis herumläuft, so daß letzterer nach vorn konvex, nach hinten konkav erscheint. Von da an erweitert sich die Vesicula prostatica allmählich bis 11—13 mm über ihrer Mündung, woselbst sich auf der Vorderfläche eine Einschnürung zeigt. Dieser untere Teil hat eine an der Hinterwand dickere Schleimhaut, die von der Mündung an mit 5—7 in der Mitte 0,3 mm dicken Längsfalten, die durch Seitenäste zu einem zarten Netze verbunden werden: *Arbor vesiculae prostaticae*, versehen ist. Der obere Teil der Vesicula prostatica oberhalb der Einschnürung ist weit, seine Innenwand glatt; ihre Höhle einfach, ihre Wandung kontraktil und enthält glatte Muskelfasern, die geflechtartig verbunden sind. An ihrem oberen Ende besitzt sie zwei laterale Zipfel (Fig. 101 *Vpr*). Die Vasa deferentia münden ca. 2 mm von einander entfernt und 3—7 mm oberhalb des Os utriculinum nebeneinander mit ziemlich großen Öffnungen, jeder auf einer ca. 1,5 mm breiten Papille in die Vorderwand der Vesicula prostatica.

Fig. 101.

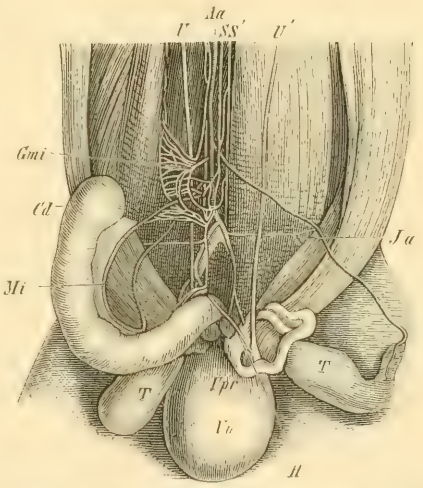

Vu Harnblase. *Vpr* Cornua vesiculae prostaticae, als kleine runde Höcker oberhalb der Harnblase erscheinend. *T T* Testikel. *Cd* Colon descendens. *U U'* Rechter und linker Ureter. *Aa* Aorta abdominalis. Nach Loeb und Eckhard (*418*). S. »Neurologie, Bauchteil des sympathischen Nervensystems.

In der Schleimhaut finden sich rundliche Drüsen eingebettet (*562*).

Die Vesicula prostatica entspricht vermöge ihrer Muskulatur, ihrer Mündung, die einer Uterusmündung analog ist, ihrem Arbor etc. vollkommen dem Uterus,

oder genauer dem vom Peritoneum überzogenen oberen Teil der Scheide beim weiblichen Kaninchen; gewöhnlich wird sie jedoch für eine unpaare Vesicula seminalis gehalten (*563*), wofür sich anführen läßt, daß sie nach Kölliker (*810*, vergl. *811*) aus einer Erweiterung und Verschmelzung der Wolff'schen Gänge des Embryo hervorgehen soll. Sie enthält in ihrem weißlichen Inhalt konstant Samenfäden (*564*), und ist also ihrer Funktion nach immerhin als Samenreservoir zu betrachten. Entwickelungsgeschichtlich entspricht sie so sehr dem Uterus, daß es nach E. H. Weber noch beim neugeborenen Kaninchen beinahe unmöglich fällt, beide Organe mit bloßem Auge zu unterscheiden (*565*).

Prostata.

Die Prostata ist wenig entwickelt, länglich-oval, dünn, gelblich; ihre Ränder sind abgerundet. Sie besteht aus einem *Lobus medialis* und zwei *Lobi laterales*; sie liegt hinter dem unteren Teile der hinteren Wand der Vesicula prostatica. Der untere Teil der lateralen Ränder kann sich unterhalb der Vesiculae seminales an der lateralen Wand der Vesicula prostatica fortsetzen. Ihre Acini liegen zwischen Zügen von glatten Muskelfasern; ihre Ausführungsgänge öffnen sich am Colliculus seminalis.

Über den mikroskopischen Bau der Prostata s. *794*.

Nerven. Die Nervenstämmchen innerhalb der Prostata führen mikroskopische Ganglien (Leydig, *566*. — W. Krause), welche teils kleiner (4—6 Ganglienzellen), teils größer (15—20 Zellen) sind (*665*).

Pathologische Anatomie. Die Acini der Prostata sind häufig erweitert und erhalten konzentrisch geschichtete Konkretionen. Sie besitzen Zylinder-Epithel (*566*, Taf. I. Fig. 1—3, und *562*, S. 499, Fig. 242 — s. a. *665*).

Samenbläschen.

Die Vesiculae seminales sind groß, in aufgeblasenem Zustande von 3—4 mm Durchmesser, weißlich; sie erstrecken sich unterhalb der Vesicula prostatica zwischen derselben und der Prostata nach oben und hinten, münden nach vorn jede mit einer besonderen Öffnung neben den Mündungen der Vasa deferentia in die Harnröhre.

Sie bestehen aus verhältnismäßig weiten, dünnwandigen, gewundenen Schläuchen.

Die Vesiculae seminales können im leeren Zustande leicht übersehen werden; sie enthalten schleimige Flüssigkeit, die Samenfäden führen kann. Man hat sie als ein zweites Prostatapaar betrachtet (*566*).

Harnröhre.

Die Urethra ist eng; die *Pars prostatica* kurz, enthält den *Colliculus seminalis*, in dessen Mitte die Vesicula prostatica mündet; hinter demselben liegen die Einmündungsstellen der Vasa deferentia und über letzteren diejenigen der

Vesiculae seminales. Die *Pars membranacea* ist lang; an ihrem vorderen Ende liegen die Glandulae Cowperi. Die *Pars cavernosa* stellt einen gleichmäßig weiten Hohlzylinder dar.

Die Muskeln der Harnröhre bieten nichts bemerkenswertes (*567*).

Penis.

Ist 2,5 cm lang, fast gerade nach abwärts gerichtet; seine Glans lang und spitz.

Gl. Cowperi.

Jede ist ca. 1 cm lang; 2 mm breit; liegt jederseits vor der Prostata, unter der Pars membranacea urethrae; ihr Ausführungsgang verläuft eine Strecke weit nach vorn, mündet in schräger Richtung in den Anfang der Pars cavernosa urethrae.

Das Epithel der stark gelappten (*799*) Drüse ist in den Acini pyramidenförmig, in den Ausführungsgängen zylindrisch, in der Umgebung der letzteren finden sich quergestreifte Muskelfasern (*800*).

Gl. praeputiales.

Jede Gl. praeputialis s. inguinalis wiegt 0,12 g, ist länglich-oval, 13 mm lang, 4—5 mm breit, 2 mm dick. Liegt mit ihrer Längsachse in transversaler Richtung an der lateralen Seite der Wurzel des Penis, läßt sich mit der Haut aufheben, die an der lateralen Seite des Praeputium in einer halbmondförmigen Stelle haarlos ist. Der grössere mediale Teil hat bräunliche Farbe, der laterale Teil zeigt weißliche Knötchen, liegt unterhalb des unteren Endes der Skrotaltasche. Das eigentümliche Sekret ergießt sich auf die erwähnte haarlose Hautstelle.

Der bräunliche mediale Teil besteht aus gewundenen, mit Ausführungsgängen versehenen Kanälen, die denjenigen der Schweißdrüsen homolog sind. Letztere fehlen im übrigen der Haut des Kaninchens (S. 170). Die Kanälchen der Gl. praeputialis enthalten bräunliche Fettröpfchen, ähnlich wie sich in der Schwanzdrüse des Hirsches finden (*568*). Der weißliche höckrige laterale Teil der Gl. praeputialis besteht aus großen Talgdrüsen, welche in Haarbälge einmünden (*566*, S. 32. Taf. III. Fig. 25—28). — Beim Biber liefern diese Drüsen das Castoreum; das Sekret des bräunlichen Teiles ist beim Kaninchen sehr stark riechend.

Gl. anales.

Die Gl. analis ist ca. 1,5 cm lang, 3—4 mm breit, abgeplattet; liegt jederseits an der lateralen Außenwand des Rektum, in der Höhe des siebenten Schwanzwirbels, etwa 8 mm oberhalb des Anus.

Ihre Acini enthalten sehr viel Fett; ihr Sekret hilft offenbar die Oberfläche der harten rundlichen Kotmassen für den Durchtritt durch den Anus geschmeidig zu machen.

Weibliche Geschlechtsorgane.

Eierstöcke.

Jedes Ovarium wiegt ca. 0,25 g, ist oval, etwas abgeplattet, ungefähr doppelt so lang als breit, weißlich. Die Oberfläche ist mit einer Anzahl von kleinen wasserhellen Bläschen: den *Graaf'schen Follikeln* besetzt, von denen die größeren etwas hervorragen und der Oberfläche ein höckriges Ansehen verleihen. Die Ovarien liegen jederseits in der Höhe des vierten Lendenwirbels vor dem M. psoas major; das linke unterhalb des unteren Randes der linken Niere. Die Längsachse ist vertikal gestellt; die vordere Fläche ist vom Mesometrium und den Fimbrien der Tuba Falloppiae bedeckt.

Die kleinsten Follikel, in denen man ein Ovulum unterscheiden kann, haben 0,11—0,27 mm Durchmesser; in seltenen Fällen finden sich zwei Ovula in demselben Follikel (*569*, zweimal). Das reife Ovulum hat 0,17 mm Durchmesser, das Keimbläschen 0,045 mm; ersteres wurde von De Graaf (*570*) entdeckt. Das Keimbläschen enthält ein Kernfadenwerk, dessen Fäden nach Chromsäure-Behandlung eine körnige Struktur zeigen (*807*). — Die Follikel werden erst eine Zeit lang nach der Geburt sichtbar.

Die *Corpora lutea* sind bald nach ihrem Entstehen deutlich hervorragend, sternförmig, zu dieser Zeit nicht gelb gefärbt, stark injiziert (*818*), der Bluterguß soll aber pathologisch oder traumatisch sein (*817*). Wenn keine Befruchtung stattgefunden hat, so erreichen sie am fünften Tage (*571*) den höchsten Grad ihrer Entwickelung.

Über die Nerven des Ovarium vergl. *754*.

Exstirpation des Ovarium, Ovariotomie, s. *776*.

Gebärmutter.

Der Uterus ist zweihörnig, der untere Teil eines jeden *Cornu uteri* ist in der Länge von etwa 7 mm mit dem der anderen Seite zusammengeheftet, mündet aber getrennt mittels des doppelten *Orificium uteri externum* in die Scheide. Jedes *Cornu uteri* ist bei erwachsenen, nicht trächtigen Tieren etwa 7 cm lang, 3—4 mm weit und bogenförmig lateralwärts gekrümmt.

Die Schleimhaut trägt im Cervikalkanal Flimmer-Epithel, übrigens kleine, mehrfach geschichtete Platten-Epithelien und einzeln stehende Zotten (*572*). Sie enthält gedrängt stehende schlauchförmige Drüsen (*573*), deren Zylinder-Epithel flimmert (*707*). Zur Zeit der Brunst ist die Innenfläche des Uterus mit rötlichem, Blutkörperchen führendem Schleime bedeckt.

Über die Lymphgefäße vergl. *57*, S. 288; über die Nerven *808*. Das Platzen eines Graaf'schen Follikels erfolgt etwa 9—10 Stunden nach der Begattung. Gleich nach der Geburt findet letztere zwar auch statt, aber keineswegs jedesmal; gewöhnlich erfolgt sie im ersteren Falle 6—8 Stunden nach der Geburt. Bringt man dagegen im Winter isoliert gehaltene Weibchen während der Sommermonate zum Männchen, so kann man mit Sicherheit auf Befruchtung rechnen (*581*). Das

Eindringen der Spermatozoen, deren Anzahl gegen 50 betragen kann, durch die Zona pellucida des Eies erfolgt in der Regel 13 Stunden nach der Begattung (*581*, vergl. *756*), der Eintritt des Eichens in den Uterus etwa um die 70ste Stunde. Daß Spermatozoen in den Dotter selbst eindringen, ist mehrfach konstatiert (*582*, *756*); es werden auch der Zona pellucida Porenkanäle, die als Mikropylen fungieren können, zugeschrieben (*597*). — Über die weiteren Vorgänge im Kaninchen-Ei s. *749*.

Während der Schwangerschaft vergrößert sich auch ein zufällig nicht schwangeres Horn des Uterus so sehr, daß es am Ende derselben einem Uterushorn gleicht, welches halbreife Früchte enthält (*572*, S. 30). Abbildungen von Kaninchen-Embryonen verschiedenen Alters s. in *577*.

Bei der Geburt kann Inversio uteri eintreten; durch Lufteintritt in die Venen des Uterus soll unter diesen Umständen der Tod erfolgt sein (*574*). Vorfall des Uterus und der Harnblase ist einmal beobachtet (*578*).

Die Plazenta jedes Eies hat eine runde, kuchenartige Form; sie zeigt sich meistens in zwei, auch in drei Abteilungen oder Kotyledonen gesondert (*569*, S. 137). Über ihren feineren Bau siehe z. B. *575*, *748* und *840*.

Reizung des Uterus durch den Induktionstrom erzeugt (*585*) bei trächtigem Uterus intensive Kontraktionen, wenn die hintere Wand der Vagina — bei nicht trächtigem Uterus, wenn die Hörner besonders in den Abschnitten, wo sie parallel verlaufen, mit den Elektroden berührt werden. Warmes Wasser von 45—55° gehört zu den kräftigsten Erregungsmitteln bei trächtigem, wie bei leerem Uterus.

Zuklemmen der Aorta descendens abdominalis (s. letztere S. 259) nach Isolierung der vor ihr verlaufenden sympathischen Nervenstämmchen, ebenso Verblutung, sowie durch Atmungssuspension (Kurare, S. 31) bewirkte dyspnoische Blutbeschaffenheit verstärken die rhythmischen Kontraktionen des Uterus in der Regel nur bei trächtigen Tieren, bei diesen aber konstant (*585*). Diese Kontraktionen treten auch dann noch auf, wenn vor dem Zuklemmen der Aorta descendens abdominalis die vor der Aorta verlaufenden Nerven des Plexus aorticus abdominalis und die den Uterus mitversorgenden Nn. sacrales III und IV durchschnitten, sowie das Ganglion mesentericum exstirpiert worden waren (*585*).

Verminderung der Blutzufuhr mittels Unterbindung der Aa. uterinae (s. letztere S. 264) hebt die rhythmischen Kontraktionen des trächtigen Uterus nicht auf (*585*, S. 391).

Ebenso erfolgen bei nichtträchtigen Kaninchen auch nach Durchschneidung des Plexus aorticus noch Kontraktionen, wenn man den Lumbalteil des Rückenmarkes zwischen den Wirbeln hindurch mittels eingestochener Elektroden reizt (*585*, S. 387). Vergl. a. *712* u. *871*.

Elektrische Reizung des peripherischen Teiles des durchschnittenen Plexus aorticus abdominalis, wobei man die Nerven an den Unterbindungsfäden hervorhebt (*584*, S. 424), ändert die Ursprungsstelle der rhythmischen Kontraktionen der Uterushörner. Sie beginnen nicht an dem oberen Ende der Vagina, sondern von den Tuben, seltener von dem Mesometrium aus, wie es überhaupt bei nichtträchtigem Uterus die Regel ist. In letzterem werden durch elektrische Reizung des Sympathicus Kontraktionen ausgelöst, die vielleicht nur durch Gefäßstauung bewirkte, vielleicht wahre, den peristaltischen Bewegungen ähnliche Zusammenziehungen sind (*585*, S. 384).

Auf die Exstirpation des Ganglion mesentericum (s. letzteres, Fig. 101 *Gm i*, S. 233) kann man die Entfernung von zwei Nervenstämmchen folgen lassen (*585*), welche vom Ganglion nach oben zum Plexus coeliacus verlaufen. Die nach abwärts ziehenden Nerven werden bis zur Spaltungsstelle der Aorta abdominalis streckenweise abgetrennt. Die Plexus hypogastrici werden an der lateralen Seite des Rektum ab-

wärts bis zu den Ganglia uterina verfolgt. Ferner werden die Äste der Nn. sacrales III und IV, nachdem letztere aus den betreffenden Foramina sacralia hervorgetreten sind, durch Ablösung desjenigen lockeren Bindegewebes mittels stumpfer Werkzeuge zerrissen, welches das Rectum mit der Vagina und der hinteren Beckenwand verbindet. Auch die im Mesenterium bogenförmig sich verzweigenden Nervenstämmchen und die Nn. spermatici werden, nach doppelter Unterbindung der Blutgefäße, mit welchen sie verlaufen, in mehreren Partieen durchschnitten. In gleicher Weise werden die in beiden Platten des Mesometrium mit den Gefäßen verlaufenden Nervenzweige abgeklemmt, unterbunden und durchschnitten.

Unmittelbar nach Durchschneidung aller dieser Nerven findet man die inneren Geschlechtsorgane intensiv gerötet, die Blutgefäße erweitert und stärker hervortretend. Die Erregbarkeit des Uterus und der Vagina auf direkte Reizungen ist wesentlich gesteigert. Sekundär entsteht Peritonitis; ferner beim trächtigen Tiere in der Anfangsperiode der Trächtigkeit Abortus während der Operation oder gewöhnlich in den ersten 36 Stunden nach derselben. Ist dagegen die Trächtigkeit schon weiter fortgeschritten, so sterben die Embryonen ab und werden in der Regel am 7—10ten Tage nach der Operation ausgestoßen, vielleicht in Folge von Ernährungsstörungen, da die operierten Kaninchen sehr wenig fressen (*385*).

Über Reflexbewegungen des Uterus nach Reizung peripherischer Nerven, auch der Mammae, vergl. *839*.

Superfötation. Da das Kaninchen einen zweihörnigen Uterus besitzt, so wäre es theoretisch möglich, daß während der Trächtigkeit des einen Cornu eine Befruchtung im anderen stattfände. Von nicht-wissenschaftlicher Seite liegen eine Anzahl von Angaben vor (*379*), wonach z. B. 8 Tage nach der Geburt von anscheinend reifen Jungen eine zweite Serie ebenfalls ausgetragener Embryonen gefolgt sein soll. Die Fälle sind indessen nicht hinreichend genau untersucht, um die Fehlerquellen auszuschließen. Trächtige Weibchen scheinen das Männchen niemals anzunehmen; jene Beobachtungen können eben so wohl teils als partielle Spätgeburten, teils als Frühgeburten gedeutet werden, und selbst an gröbere Irrtümer ist zu denken, indem ein fremdes Weibchen im gemeinschaftlichen Stalle ein Nest mit Jungen besetzt haben und nachher von der Eigentümerin, deren Jungen gestorben waren, vertrieben worden sein kann, welche letztere die fremden Kinder zu säugen übernahm.

Künstliche Befruchtung von Eiern aus den größten Follikeln auf Unterlage der Uterusschleimhaut ist versucht worden (*380*). Man wählt trächtige Tiere, die dem Werfen nahe sind, um reife Eierstocksfollikel zu erhalten.

Verschließung eines Cornu uteri. Entleerung der Harnblase durch Druck; Hautschnitt in der Medianlinie, dicht oberhalb der Symphysis pubis, 3 bis 6 cm lang, Vorziehen der Uterushörner, Querschnitt in der Nähe des unteren Endes; das Mesometrium wird ca. 1 cm weit eingeschnitten, um eine zufällige Wiedervereinigung zu hindern (*376*).

Exstirpation eines Cornu uteri kann nach vorgängiger doppelter Unterbindung desselben nebst dem Mesometrium ohne Blutung vorgenommen werden (*569*, S. 85).

Muttertrompeten.

Die Tuben, *Tubae Falloppiae*, setzen sich von den lateralen Enden der Cornua uteri bis zu den Ovarien fort; sie sind viel dünner, von dunklerer Farbe, ziemlich stark geschlängelt, im Ganzen 8—10 cm lang. Sie verlaufen in senk-

rechter Richtung lateralwärts von den Processus triangulares der drei untersten Lendenwirbel, vor den Mm. psoas major und quadratus lumborum.

Sie bestehen aus einem engeren medialen und einem weiteren lateralen Teil (Isthmus und Ampulle, *659*); ersterer beginnt am Uterus und ist ca. 3,5 cm, letzterer 6,5 cm lang. Der engere Teil ist relativ zur Größe des Tieres doch ziemlich weit, verläuft vom Uterus ab eine Strecke weit gerade, zeigt einige Windungen, ehe der weitere Teil anfängt. Letzterer verläuft in mehr flachen Windungen und am freien Ende ganz gestreckt, wo derselbe in die vom Peritoneum gebildete, von Flimmer-Epithel ausgekleidete Tasche, in welcher das Ovarium liegt, mündet. Die Falten im weiteren Teile bieten nichts besonderes; am oberen freien Ende des letzteren finden sich die *Fimbrien*.

Wenn das uterine Ende einer Tube verschlossen ist, so können sich in ersterer bis 100 unbefruchtete Eier nach und nach anhäufen (*585*).

Über die Technik zur Aufsuchung der Eier in der Tube vergl. *584*.

Unterbindung und Durchtrennung einer Tube nebst Exstirpation des Ovarium schließt Schwangerschaft im Uterushorn derselben Seite nicht aus (*795*): es tritt offenbar Überwanderung des Ovulum aus dem gesunden Eierstock durch die Bauchhöhle hindurch ein.

Scheide.

Die Vagina ist bei Weibchen, die geboren haben, etwa so lang wie ein Cornu uteri, ca. 8 cm, und weit genug, um den kleinen Finger einzuführen. Sie liegt zum Teil unter der Symphysis pubis, etwas schräg nach vorn verlaufend. Dieser Teil ist fast 2 cm lang. Die Vagina erstreckt sich durch das kleine Becken in das große und verbindet sich nach oben mit dem Uterus. Ihr oberer, hinter der Harnblase gelegener Teil wird vom Mesometrium mit eingewickelt, welches bis zur Höhe des oberen Randes der Symphysis pubis hinabreicht und auch hinter der Scheide zwischen derselben und dem Rektum die *Excavatio recto-uterina* s. Douglasii auskleiden hilft. Von da an nach unten wird die Vagina mit dem Rektum durch eine Bindegewebshülle vereinigt, so daß beide Organe zusammen scheinbar einen einfachen Schlauch darstellen.

Der vom Peritoneum überkleidete Teil der Scheide enthält glatte Muskelfasern in seiner dicken Wandung; derselbe repräsentiert eigentlich das Corpus uteri und ist der Vesicula prostatica des Männchens analog (*585*).

Das Epithel der Vagina besteht aus Platten-Epithel, doch zeigen die Orificia uteri externa Flimmer-Epithel (*572*, S. 7). Auch Drüsen finden sich in der Vagina (*586*). Nach der Begattung enthält die Scheide Urin und Samenfäden. Über die Art und Weise der Begattung siehe S. 6 (*569*, S. 41).

Verschließung einer Stelle der Vagina. Operation wie bei Obliteration eines Cornu uteri (S. 238). Querschnitt durch den oberen Teil der Scheide; der obere Scheidenteil wird an die Bauchwunde angenäht; letztere durch Naht geschlossen. Die Operation ist gefährlich; man wählt halberwachsene Weibchen, die noch nicht geboren haben. Tiere, welche sie überstanden haben, lassen fortwährend die Männchen zu (*576*).

Exstirpation eines Stückes der Vagina. Hautschnitt in der Medianlinie des Bauches über der Symphyse beginnend. Die auszuschneidende (*585*, S. 390),

nach abwärts sich verschmälernde Partie von 2,5 cm Länge auf 1,5—2 cm Breite wird markiert und mit zwei Pinzetten in eine Falte gefaßt. An den vorgezeichneten Konturen werden unter den Pinzetten feine Katgutfäden durchgeführt und nach Exzision der ganzen Wanddicke zusammengeknüpft. Das ausgeschnittene Stück kontrahiert sich lebhaft. Die Folge der Operation ist Stillstand der Fötus-Entwickelung bei trächtigen Tieren, Aufhören aller rhythmischen Kontraktionen des Uterus, die Geburt tritt nicht ein und die Embryonen sterben ab (*585*).

Mesometria.

Das Ovarium liegt in einer dem Ligamentum uteri latum entsprechenden Falte des Peritoneum, dem *Mesometrium*. Beiderseits entspringt das letztere in der Höhe des vierten Lendenwirbels, linkerseits nahe unterhalb des unteren Randes der linken Niere, vor dem M. psoas major, in einer fast senkrechten Linie, die bis zum oberen Rande des siebenten Lendenwirbels hinabreicht. Das Mesometrium geht nach vorn zum Ovarium, welches etwa in der Höhe des vierten Lendenwirbels vor dem M. psoas major liegt.

Das Mesometrium setzt sich an die Cornua uteri näher deren Vorderfläche und seine vordere Platte gelangt direkt zur Vorderfläche der Scheide, während sich die hintere an den vorderen Rand der lateralen Außenfläche der Vagina ansetzt, indem sie erst die genannte Fläche und darauf die hintere Fläche der Scheide überzieht. In der Medianlinie verschmelzen an der Scheide und den vereinigten unteren Teilen der Uterushörner das rechte und linke Mesometrium miteinander.

An der vorderen Platte jedes Mesometrium haftet eine Schicht von glatten Muskelfasern, welche von einem in der Medianlinie auf der Vorderfläche der Scheide gelegenen Faserzug nach beiden Seiten lateralwärts ausstrahlen und sich untereinander vielfach geflechtartig verbinden. An der hinteren Platte finden sich zwei solche senkrechte Faserzüge, von denen Muskelfaserbündel nach oben zu den Uterushörnern gehen; der mediale liegt benachbart und parallel der lateralen Außenfläche der Scheide, der laterale ungefähr in der Mitte des Mesometrium. Letzterer sendet auch Faserbündel in lateraler Richtung aus. Zwischen den beiden Muskelschichten verlaufen die Gefäße und Nerven des Uterus. Auch in dem Teile des Mesometrium, welcher zu den Tuben geht, finden sich etwa 20 Bündel von glatten Muskelfasern (*587* — s. a. *588*).

Einmal wurde eine »Wimperblase« an dem freien Rande des Mesometrium, in der Nähe des Ovarium gefunden (*589*). Die Wimperblasen stellen mit Flimmer-Epithel ausgekleidete, mutmaßlich durch Einstülpung und Abschnürung der Schleimhaut entstandene Säcke dar.

Spritzt man feingeriebene suspendierte Tusche u. dergl. in das Abdomen, so sind die Körnchen später mikroskopisch im Uterus und selbst in der Vagina nachzuweisen (*630*).

Ligamentum uteri rotundum. Entspringt von dem oberen Ende des Cornu uteri, verläuft im Annulus inguinalis und Canalis inguinalis, entsprechend dem Gubernaculum testis beim Männchen.

Äufsere weibliche Geschlechtsorgane.

Introitus vaginae.

Der Scheideneingang ist von einem Paar Falten: den *Labia*, eingefaßt, welche große Talgdrüsen enthalten; kleine Schamlippen fehlen. Am oberen Teil des Introitus stehen jederseits 5—6 stärkere Haare, weiter lateralwärts findet sich eine zweite Reihe (*818*).

Die *Clitoris* ist ca. 2 cm lang, an der Basis 5 mm breit, also fast so lang als der Penis, aber dünner; die Glans ist sehr spitz zulaufend. Das *Lig. suspensorium clitoridis* ist schwach, es verläuft in einer Furche zwischen den Corpora cavernosa clitoridis. Ein *M. retractor praeputii clitoridis* entspringt jederseits von der lateralen Fläche des Corpus clitoridis, ist schmal und sehr dünn, verläuft nach oben und vorn zum Praeputium clitoridis (*818*), welches er zurückzieht. — Die Haut des Introitus kann man so zurückziehen, daß die Glans clitoridis 5—8 mm weit frei hervorsieht (*818*).

Urethra. Hinter der Clitoris, 4 cm (— 5 cm, *818*) oberhalb des Scheideneinganges, mündet die kurze, 4 mm weite Urethra.

Nach Experimenten, die von mir im Frühjahr 1883 in Göttingen angestellt wurden, scheinen die Kämpfe zwischen Kaninchen und Hasen (S. 11) auf geschlechtliche Beziehungen, die unten (S. 243) nochmals erwähnt werden, zurückführbar zu sein. Indem das Männchen (Kaninchen) den (weiblichen) Hasen mit den Schneidezähnen faßt und festzuhalten sucht, während letzterer sich gewaltsam losreißt, werden ihm große Hautlappen, nebst Hautvenen und Muskelfetzen abgerissen, wobei schließlich infolge der Eiterungen das Tier zu Grunde zu gehen pflegt. Daß Hasen mit Kaninchen desselben Geschlechtes sich nicht vertragen werden, liegt auf der Hand. Somit erklärt sich die erwähnte (S. 11) Feindschaft zwischen beiden Arten in der einfachsten Weise und es bleibt nur die Frage übrig, wie sich wohl der Regel nach ein Kaninchenweibchen zum Hasenmännchen verhält; gerade dies ist die Modifikation, wobei Conrad Bastarde erzielte.

Gl. Cowperi.

Die Gl. Cowperi ist länglich, etwas größer als die des Männchens, ca. 1,5 cm lang, 3 mm breit, 2 mm dick. Sie liegt parallel der lateralen Außenfläche der Scheide, an die Wand der letzteren und den lateralen Rand der Clitoris geheftet, dicht unter dem Ramus inferior oss. pubis, lateralwärts vom unteren Rande der Symphysis pubis. Sie wird bedeckt vom lateralen Rande der Gl. praeputialis (*818*) — (s. männliche Geschlechtsorgane, S. 235).

Gl. praeputiales.

Die Gl. praeputialis s. inguinalis liegt jederseits lateralwärts vom Scheideneingang, ist ca 1,5 cm lang, 3 mm breit, 2 mm dick, wiegt 0,1 g; verhält sich übrigens wie beim Männchen (S. 235). Der laterale Teil der Drüse ist gelblich, etwa 4 mm lang, 3 mm breit (*818*).

Gl. anales.

Die Gl. analis liegt jederseits weiter abwärts als die Gl. Cowperi, an die laterale Außenfläche des Rektum geheftet (s. männliche Geschlechtsorgane, S. 235).

Varietät. Die Gl. analis ist in mehrere kleinere Drüsen zerfallen.

Mammae.

Die Milchdrüsen liegen am Bauche neben der Medianlinie und bilden beim Weibchen eine scheinbar zusammenhängende weißliche Drüsenmasse, die jedoch in eine Anzahl von einzelnen Drüsen abgeteilt ist, deren Ausführungsmündungen auf den Zitzen sich öffnen. Während der Laktation haben die Mammae jeder Seite z. B. 27 g Gewicht, 40 cm Länge, 2—4 cm Breite, 3—5 mm Dicke. Bei säugenden Weibchen sind die Zitzen (6—10) stark entwickelt; beim Männchen ganz rudimentär. In jeder Zitze finden sich 5 weite Milchgänge (*590*). Die Zitzen liegen in einer Linie, die vom Knorpel der 7ten, 8ten oder 9ten Rippe beginnt und zur Symphysis pubis verläuft, mithin von beiden Seiten her nach unten konvergiert. Die oberste Zitze findet sich entweder an der bezeichneten Stelle des Thorax oder oberhalb derselben vor dem M. pectoralis superficialis in der Höhe des oberen Randes des Sternum oder z. B. in der Höhe des Ansatzes des fünften Rippenknorpels an das Sternum. Die übrigen Zitzen liegen in regelmäßigen Abständen von einander und dem oberen Rande der Symphysis pubis. Die einzelnen Mammae stellen ganz flach ausgebreitete rundliche Scheiben dar, deren Zentrum in der Zitze liegt; nach Entfernung der Haut zeigen sich die einzelnen Läppchen wie präpariert.

In den Acini sind nach Injektion von Zinnober etc. in eine Vene keine Farbstoffkörnchen aufzufinden (*795*). — Zwischen den Drüsenläppchen kommen glatte Muskelfasern vor (*754*), sowie Zwischenzellen (*755*), erstere finden sich auch in der Zitze (*842*). — Über die Entwickelung der Mamma s. *842*.

Varietät. Bei hasenfarbigen französischen (belgischen) Kaninchen fand Darwin (*8*, S. 106) in der Regel nur 6 Zitzen — was jedoch auch bei anderen Rassen vorkommt. Die Differenz wird mit einer geringeren Fruchtbarkeit in Beziehung gebracht. Bei deutschen Kaninchen sollen öfters nur 8 Zitzen vorhanden sein (*14*) — hierbei ist das oberste Paar übersehen worden.

Die Milch ist so dicht wie die beste Sahne, sparsam; man erhält durch Melken in der Stunde kaum einige Tropfen (*864*). Sie scheint nur einmal analysiert worden (*864*) zu sein; der Fettgehalt beträgt ca. 22%. Dieses Fett ist durchsichtig, farblos, flüssig selbst bei Wintertemperatur. Eine Vergleichung (*864*) ergab in Prozenten:

Fettgehalt	Ölsäure	Feste Fettsäuren
Milch, erste Analyse	72,5	10,3
– zweite –	69,2	13,4
Subkutanes Fettgewebe	59,2	34,5
Eingeweide und Nieren	57,1	39,0
Fett des Hafers	80,8	11,0

Der Gehalt an flüchtigen Säuren muß im Vergleich zur Kuhmilch bedeutender sein (*864*).

Muskeln am Beckenausgang.

Das Perinaeum ist in beiden Geschlechtern wenig ausgedehnt; dasselbe wird vom Rektum mit den Gl. anales, den Mm. flexores caudae, ischiocavernosi und der Urethra, resp. der Vagina begrenzt.

M. pubocavernosus. Ursprung: Unterer Rand der Symphysis pubis. Ist stark entwickelt, bauchig. Insertion: Dorsum penis.

M. ischiocavernosus entspringt unter dem Corpus cavernosum penis resp. clitoridis von dem Ramus inferior oss. ischii. Insertion: Laterale Fläche des Penis resp. der Clitoris. Der Muskel hebt den Penis nach vorn.

M. bulbocavernosus ist sehr dünn, hängt nach hinten mit dem M. sphincter ani zusammen, entspringt in der Medianlinie von einem sehnigen Streifen des Corpus cavernosum urethrae, strahlt unterhalb des letzteren nach vorn aus.

M. constrictor pudendi s. cunni hängt mit dem M. sphincter ani zusammen, liegt in den Labien, ist homolog dem M. bulbocavernosus des Männchens.

M. levator ani. Ursprung: Ramus inferior oss. pubis und Ramus inferior oss. ischii. Ist sehr dünn, verläuft abwärts. Insertion: Peripherie des Rektum.

M. rectococcygeus ist unpaar. Ursprung: Vorderfläche des unteren Randes des zweiten Schwanzwirbels. Langer, schmaler Muskel, z. B. 4 cm lang, 2 mm breit, durchscheinend. Läuft hinter dem Rektum aufwärts, teilt sich in einen rechten und linken Schenkel. An der Teilungsstelle tritt ein weißer, vom Plexus mesentericus inferior abstammender Nervenzweig in den Muskel, der aus glatten Muskelfasern besteht. Insertion: Hintere Wand des Rektum.

Dieser Muskel ist bei anderen Säugetieren viel stärker entwickelt und stülpt z. B. beim Pferde die Rektumschleimhaut am Schluß der Kotentleerung nach außen um. Die Arterien kommen von der A. mesenterica inferior; die Venen gehen zu der gleichnamigen Vene; die Nerven stammen von zwei Hauptästen des erwähnten Nervenstammes, in welche sich letzterer vor seinem Eintritt teilt. Sie bilden einen reichhaltigen Plexus, der viele doppeltkonturierte neben blassen Nervenfasern und Ganglien enthält. Erstere zeigen häufig wiederholte Teilungen. Da dieser Muskel, obwohl aus glatten Muskelfasern bestehend, großenteils von doppeltkonturierten Nervenfasern versorgt wird, deren Endigungspunkte im Verhältnis zur Anzahl der glatten Muskelfasern sehr sparsam sind, — es kommen Hunderte von Muskelfasern auf jede Nervenstammfaser (*591*) — so eignete sich derselbe vielleicht zur Feststellung der Nervenendigung an den glatten Muskelfasern, über welche die neueren Arbeiten zu sehr widersprechenden Resultaten geführt haben. Anscheinend sind motorische Endplatten vorhanden (*591*). Durch Goldchlorid färben sich die Nervenfasern im Muskel schwarz und ebenso ein dichtes Netzwerk in dem umgebenden Bindegewebe, welches dem Lymphgefäßsystem angehören dürfte.

M. sphincter ani ist wenig entwickelt.

Durchreißungen des M. sphincter ani können bei geschlechtlichen Kämpfen vorkommen: indem das Männchen das nicht brünstige Weibchen mit den Schneidezähnen zu fassen und festzuhalten sucht, kann die Afteröffnung verletzt werden. Die prolabierte Rektumschleimhaut wächst polypenähnlich aus, bedeckt sich mit geschichtetem Platten-Epithel und bildet auf diese Art die erwähnten (S. 23) papillären Excrescenzen.

Angiologie.

Herz.

Das *Pericardium* ist ein sehr dünnhäutiger geschlossener Sack.

Das *Herz* selbst wiegt im leeren Zustande und inkl. des Anfangsteiles der großen Gefäße ca. 4,5 g.

Die Muskelfasern des Herzens zeigen im Normalzustande deutliche Fibrillen; bei Tieren, die mit subkutanen Injektionen von Nitrophenylpropiolsäure vergiftet wurden (1,25—1,5 g führen in wenigen Minuten den Tod herbei), zeigen sich nach Anwendung saurer Tinktionsmittel die Querlinien in auffälliger Weise gefärbt und körnig (*656*).

Die Zuckungsdauer des Herzmuskels beträgt 0,33 Sekunden (*801*, vergl. S. 52).

Die doppeltkonturierten Nervenfasern des Herzmuskels endigen mit motorischen Endplatten, wie sie den quergestreiften Muskelfasern z. B. von Fischen zukommen. Die eigentümlichen Wirkungen der Herznerven lassen sich also keinenfalls aus ihrer Endigung erklären. — Obige Angabe (Erste Auflage S. 178) ist für einen Schreibfehler gehalten, jedoch indirekt bestätigt worden (*592* — vergl. *58*, S. 99).

Das *Atrium dextrum* trägt an seiner vorderen Wand die *Auricula dextra*, welche sich nach links und aufwärts biegt, vor dem Anfangsteil der Aorta descendens. In das Atrium dextrum münden die Vv. cavae superiores und inferior; das Ostium der V. cava superior dextra hat eine starke, sichelförmige, fleischige Leiste als Andeutung einer Klappe; das Ostium der sinistra besitzt eine große, halbmondförmige, häutige Valvula Thebesii.

Der *Ventriculus dexter* zeigt an seinen Öffnungen die Valvula tricuspidalis und drei Valvulae semilunares pulmonales, welche am vorderen rechten, am vorderen linken und am hinteren Umfang des Ostium arteriosum angeheftet sind.

Das *Atrium sinistrum* trägt an seiner vorderen Wand die aufwärts gekrümmte, neben der Wurzel der A. pulmonalis liegende *Auricula sinistra*. In dasselbe münden die Vv. pulmonales.

Der *Ventriculus sinister* hat glattere Innenwand und stärkere Muskulatur als der Ventriculus dexter; an seinen Öffnungen befinden sich die Valvula

bicuspidalis und die drei Valvulae semilunares aorticae. Letztere sitzen am vorderen, am rechten hinteren und am linken hinteren Umfange des Ostium arteriosum.

Die Lage des Herzens betreffend, so befindet sich dasselbe im Thorax hinter dem Sternum und den Knorpeln der ersten und zweiten Rippe beiderseits, und zwar reicht es vom unteren Rande des ersten bis zum unteren Rande des zweiten Rippenknorpels. Die Spitze ragt bis in den dritten linken Interkostalraum links vom Sternum.

Im Leben reicht das Herz etwas weiter nach unten. Sticht man fünf Nadeln durch die fünf oberen linken Interkostalräume in das Herz und läßt das Tier verbluten, so richten sich die Köpfe der Nadeln abwärts (*595*). Nach Durchschneidung der beiden Nn. vagi rückt das Herz noch etwas weiter abwärts (*594*).

Der (negative) Druck innerhalb des Herzbeutels wurde am lebenden Tiere zu einigen Millimetern ermittelt (*586*).

Höchst wahrscheinlich verläuft die Kontraktion der Herzkammern von der Spitze nach der Basis (*588*).

Die Lymphgefäße des Herzens bieten nichts besonderes (*595*).

Pathologische Anatomie. Chronische Endocarditis hinterläßt mitunter Veränderungen, die nicht mit den durch akute Endocarditis erzeugten verwechselt werden dürfen (*596*).

Einführung einer Nadel in das Herz. An der Stelle des Herzstoßes im 3ten Interkostalraum, ca. 1 cm links vom Sternum, wird eine ca. 8 cm lange, dünne, an der Spitze mit einem Widerhaken versehene Middeldorpf'sche, richtiger Jung'sche Nadel nach aufwärts in die Muskelsubstanz des linken Ventrikels eingestochen. Die Schwingungen der Nadel zeigen die Bewegungen des pulsierenden Herzens im verkehrten Sinne. Wenn die Nadel an ihrem anderen Ende einen Knopf trägt, so kann durch Anschlagen desselben an ein Trinkglas die Zahl der Herzschläge vielen Beobachtern hörbar gemacht werden. Oder man kann einen mit roter Seide umsponnenen Draht als leicht sichtbaren Zeiger benutzen (*598*). Sicherer geschieht die Zählung mit dem Stethoskop (*599*). Man kann auch mit der schwingenden Nadel einen leichten Hebel verbinden, dessen einer Arm in ein Quecksilbernäpfchen taucht, einen galvanischen Strom öffnet und schließt und dadurch ein Zählerwerk von Siemens und Halske auslöst (*400*).

Bloßlegung des Herzens.

A. Mit Eröffnung des Thorax. Kurare-Vergiftung, Tracheotomie und Einleitung der künstlichen Respiration. Hautschnitt in der Medianlinie längs des Sternum, Durchschneidung der Rippenknorpel mit der Schere beiderseits, Ablösung von den Bauchmuskeln, die Knorpel der ersten Rippen bleiben unverletzt, um die Aa. und Vv. mammariae internae zu schonen, das Sternum wird nach oben zurückgeklappt und mit Haken festgehalten. Die Blutung aus den Aa. und Vv. intercostales anteriores steht von selbst.

B. Ohne Durchschneidung der Rippenknorpel und ohne Eröffnung der Pleurahöhlen. Injektion von Opiumtinktur in die V. jugularis externa, Hautschnitt in der Medianlinie längs des Sternum, Ablösung des M. pectoralis major sinister vom Sternum und des sehnigen Ursprunges des M. rectus abdominis, Entfernung der Mm. intercostales im 2ten—5ten linken Interkostalraum mit Schonung der Pleura und der A. mammaria interna sinistra, die nötigenfalls im zweiten Interkostalraum unterbunden wird. Die Einatmung weniger Tropfen Chloroform macht die Herzbewegung zeitweise so langsam, daß man bei der Systole die Anschwellung des an seiner Vorderfläche sichtbaren linken Ventrikels, die Lokomotion des Herzens nach abwärts, die Rotation nach rechts deutlich beobachten kann (*401*).

C. Von der Seite. Beide Aa. mammariae internae werden mit dem Sternum in eine Ligatur gefaßt, letzteres bleibt in seiner Lage (*758*). — Oder einfach durch Resektion einiger Rippen (*779*).

Das *Foramen ovale* schließt sich am 12. Tage nach der Geburt, der Ductus arteriosus ist erst am 26. Tage obliteriert (*597*).

Arterien des grofsen Kreislaufes.

Aorta.

Aorta adscendens. Sie steigt fast geradlinig in der Medianlinie aufwärts, reicht vom oberen Rande des zweiten Rippenknorpels bis zum oberen Rande des ersten. Verläuft anfangs innerhalb des Herzbeutels, links vom Anfang der A. pulmonalis, nach rechts und vorn an den oberen Teil der Auricula dextra, nach links und vorn an den oberen Teil des rechten Ventrikels grenzend. Dann geht sie hinter der Thymus aufwärts, nach rechts manchmal durch Fett von dem N. vagus dexter und der V. cava superior dextra geschieden und setzt sich in den Arcus aortae fort. Äste:

Aa. coronariae cordis dextra und *sinistra* s. magna (*592*). Die dextra entspringt aus dem vorderen Sinus Valsalvae, die sinistra aus dem hinteren linken. Die drei Sinus Valsalvae stellen leichte Erweiterungen der Wurzel der Aorta adscendens dar. Die Mündungen der A. coronariae können mit den Valvulae semilunares der betreffenden Sinus bedeckt werden. Die A. coronaria cordis sinistra verläuft anfangs etwas unter der oberflächlichsten Muskelschicht; sie giebt den *R. anterior* ab, welcher auf der Vorderfläche des Herzens herabläuft.

Der R. anterior kann mit der Klemmpinzette komprimiert werden. Durchschnitten spritzt sein oberer Teil systolisch (*402*). — Schiebt man die A. pulmonalis nach rechts, so kann man, zwischen letzterer und Auricula sinistra (Fig. 102) eindringend, die A. coronaria sinistra an der konkaven Seite der Aorta adscendens aufsuchen und mit der Klemmpinzette schließen. Man kann auch die einzelnen Äste durch die oberflächliche Herzmuskulatur oder die A. coronaria dextra fassen. Die Vv. coronariae cordis entleeren sich fast vollständig (*592*). Oder man umsticht die A. coronaria cordis sinistra (*670*).

Vergl. über die Unterbindung der Aa. coronariae cordis *540*; über artifizielle Erzeugung von Klappenfehlern des Herzens resp. Zerstörung der Aortenklappen mittels einer Sonde s. *850*. — Die Aa. coronariae sind Endarterien in dem Sinne, daß stärkere Anastomosen fehlen (*664*).

Varietät. Es ist eine A. coronaria cordis dextra accessoria vorhanden, die ebenfalls aus dem vorderen Sinus Valsalvae entspringt.

Die Anzahl elastischer Lamellen beträgt in der Media der Aorta überhaupt 16—25 (*658*).

Arcus aortae.

Arcus aortae verläuft von rechts nach links in transversaler Richtung und zugleich ein wenig nach hinten in der oberen Apertur des Thorax vor dem

Körper des zweiten Rückenwirbels. Seine obere Wand ist konvex, die untere konkav; er liegt hinter dem Manubrium sterni, vor der Trachea, links von der V. cava superior dextra. Sein linker Teil biegt sich über den Bronchus sinister und endigt an der linken Seite des dritten Rückenwirbelkörpers hinter der V. cava superior sinistra. Sehr nahe der Medianlinie entspringen aus seiner konvexen oberen Fläche rechterseits der Truncus anonymus, linkerseits die A. subclavia sinistra.

Varietät. Der Arcus aortae verläuft über den Bronchus dexter (*403*).

Aus dem Arcus entspringen zuweilen kleine Nackengefäße direkt (*404*).

Truncus anonymus s. cleidocaroticus. Verläuft hinter dem obersten Teile des Sternum und der Thymus, hinter dem Knorpel der ersten Rippe und der V. cava superior dextra, an der rechten Seite der Trachea, nahe der Medianlinie senkrecht und etwas nach rechts aufsteigend, giebt unmittelbar nach seinem Ursprunge die A. carotis communis sinistra ab. Der Truncus anonymus ist nur kurz und spaltet sich in die Aa. carotis communis dextra und subclavia dextra.

Varietät. Die Länge des Truncus anonymus wechselt beträchtlich und reduziert sich zuweilen beinahe auf Null. Bei zwei Kaninchen unter mehr als 80 kamen aus dem Truncus anonymus nur die beiden Aa. carotides communes, während die A. subclavia dextra links neben der A. subclavia sinistra entstand und sich hinter dem Oesophagus zum rechten Arm wendete (*404*, S. 15). Diese Varietät beruht auf dem Offenbleiben eines Teiles der fötalen Aorta descendens dextra (*405*).

Unterbindung des Truncus anonymus. Hautschnitt in der Medianlinie 4 cm lang, dessen Mitte auf den oberen Rand des Sternum fällt. Abtrennung des Ansatzes der Mm. sternomastoidei, des M. pectoralis major im ersten Intercostalraum vom Sternum. Isolierung des oberen Endes des Sternum oberhalb der ersten Rippen, Abtrennung desselben mit der Schere. Ablösung des Ursprunges der Mm. sternohyoidei und sternothyreoidei mittels Pinzette und Messer, Durchschneidung des Bindegewebes, welches als Fortsetzung der Fascia cervicalis die Äste des Arcus aortae von vorn her bedeckt. Entfernung des Fettgewebes mit zwei Pinzetten. Lateralwärts liegen beiderseits die Vv. cavae dextra und sinistra mit ihren Ästen und die Nn. vagi. Weiter rückwärts können die Nn. sympathici, der Ductus thoracicus, die Pleurasäcke, nach unten das Pericardium verletzt werden. Der Truncus ano-

Fig. 102.

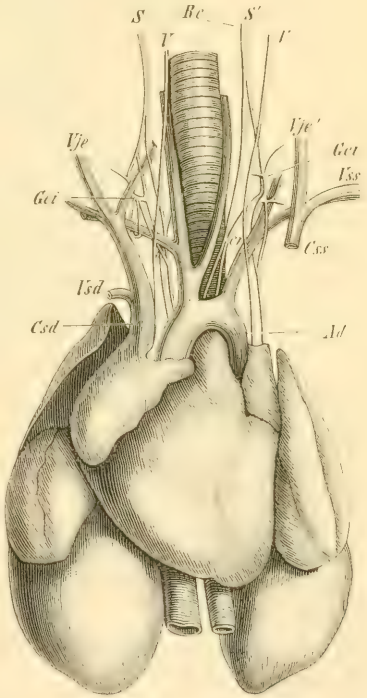

Herz mit dem Truncus anonymus, aus welchem die Aa. carotides dextra und sinistra und die A. subclavia dextra hervorgehen. Nach Ludwig (*99*). Die A. subclavia sinistra kommt aus dem Arcus aortae. *Ad* Aorta descendens. *Csd* V. cava superior dextra. *Css* V. cava superior sinistra, abgeschnitten. *Vsd* V. subclavia dextra. *Vss* V. subclavia sinistra. *Vje* V. jugularis externa dextra. *Vje'* V. jugularis externa sinistra. Siehe auch Neurologie, Brustteil des sympathischen Nervensystemes.

nymus (Fig. 102, S. 247) wird nach rechts und vorn gezogen, an seiner linken Seite führt man die Unterbindungsnadel ein. Die A. subclavia sinistra liegt an der linken Seite der A. carotis sinistra, an der rechten Seite des N. vagus sinister sehr tief; sie läuft schräg nach links und oben. Sie wird etwas nach vorn mittels der Pinzette gezogen und mit einer kleinen Unterbindungsnadel dicht an ihrem Ursprunge umschlungen, wobei der N. sympathicus sinister zu vermeiden ist. Der Truncus anonymus und die A. subclavia sinistra können auch mit der Klemmpinzette geschlossen werden. Die Operation dauert 10—30 Minuten, nach Unterbindung beider Stämme treten binnen 3—45 Sekunden, selten später, allgemeine Muskelkrämpfe auf.

Als Klemmpinzetten benutzt man Serres fines von Neusilber, 6 cm lang, die Arme laufen hinter der Kreuzung noch 3,5—4 cm fast parallel fort und endigen mit stumpfrandigen glatten Plättchen von 5 mm Länge und 3 mm Breite (*406*).

Der Arcus aortae kann bei derselben Operation mit einer größeren Klemmpinzette von 8,5 cm Länge, deren Branchen an ihrem freien Ende in der Länge von 3,5 cm genau aufeinander passen, glatt an den Rändern abgerundet und 3,5 mm breit sind, genau verschlossen und dadurch das Rückenmark zeitweise der Blutzufuhr beraubt werden. Beim Weibchen ist der Arcus aortae wegen der Bildung des Thorax leichter zugänglich, als beim Männchen; halberwachsene Tiere sind bei weitem vorzuziehen (*407* und *404*, S. 14 u. 60).

A. carotis communis.

A. carotis communis (Fig. 103, *20*) verläuft hinter dem M. sternohyoideus, in ihrem oberen Teile auch hinter dem M. sternothyreoideus, an der lateralen Seite der Trachea, die sinistra auch vor dem Oesophagus aufwärts, dann lateralwärts vom Kehlkopf bis zur Höhe des Angulus maxillae inferioris, lateralwärts vom oberen Ende des M. sternohyoideus und hinter dem unteren Teile der Gl. parotis. Daselbst teilt sie sich in die Aa. carotis interna und externa. Äste:

A. thyreoidea superior (Fig. 103, *21*) entspringt in der Höhe des ersten bis vierten Trachealringes, verläuft bogenförmig medianwärts und abwärts, versorgt die Gl. thyreoidea und giebt Rr. tracheales, oesophagei, sowie einen *R. descendens* ab, der an der medialen Seite der V. jugularis interna, neben der Trachea herabsteigt.

Varietät. Die A. laryngea entspringt aus der medialen Wand der A. carotis communis, anstatt aus der A. carotis externa. — Nach Schneider (*250*) kommt in der Norm eine *A. laryngea inferior* (Fig. 95 *li*, S. 212) aus der A. carotis communis.

A. pharyngea adscendens entsteht nahe dem oberen Ende aus der A. carotis communis.

Unterbindung der A. carotis communis, s. Neurologie, Durchschneidung des N. vagus.

A. carotis externa.

A. carotis externa ist stark entwickelt im Verhältnis zur A. carotis interna, macht einen kleinen, medianwärts konvexen Bogen, giebt von ihrer

medialen vorderen Wand die A. laryngea, dann die Aa. lingualis und maxillaris externa, deren Ursprung öfters gemeinschaftlich ist, ab, von ihrer hinteren

Fig. 103.

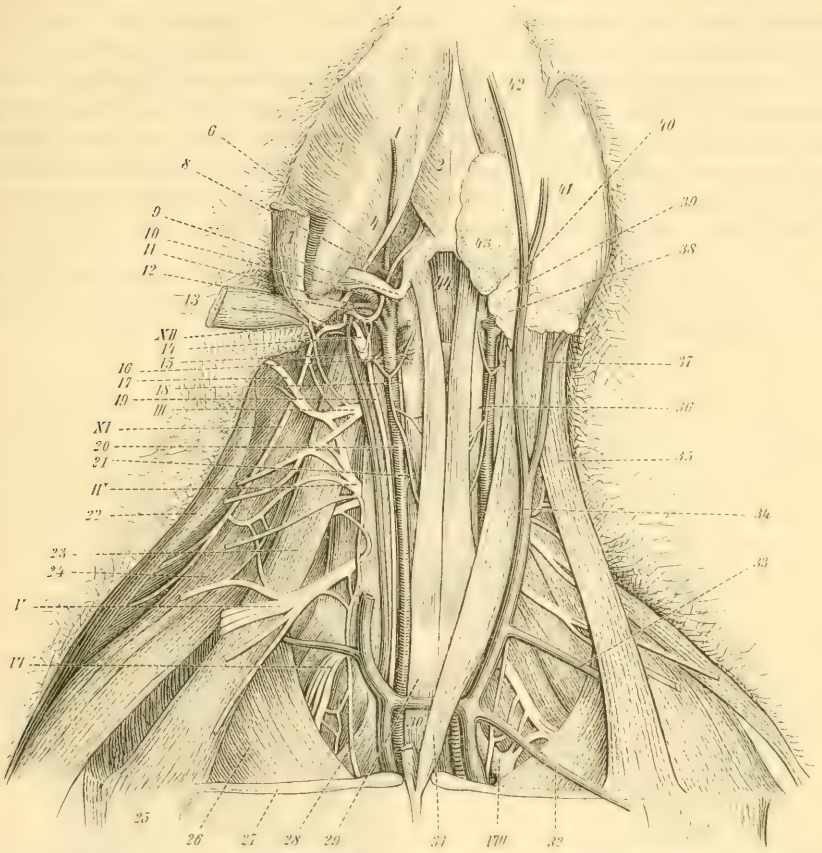

Ansicht des Halses von vorn, mit injizierten Arterien und Venen. Nach Schneider (*250*). Rechterhand oberflächliche Schicht, linkerhand tiefe Schicht. *1* A. maxillaris externa. *2* M. mylohyoideus. *3* M. masseter. *4* M. pterygoideus internus. *5* M. styloglossus. *6* Sehne des M. mandibulae. *7* Oberes Ende des M. sternomastoideus, abgeschnitten. *8* A. lingualis. *9* Cornu majus oss. hyoidei, an welches sich der M. stylohyoideus major inseriert. *10* A. carotis externa, nach Abgabe der Aa. occipitalis etc. *11* A. occipitalis. *12* A. carotis interna. *13* Oberes Ende des M. cleidomastoideus, abgeschnitten. *XII* N. hypoglossus. *14* Plexus ganglioformis des N. vagus. *15* V. jugularis interna. *16* N. laryngeus superior. *17* N. auricularis magnus. *18* N. sympathicus. *19* N. vagus. *III* N. cervicalis tertius. *XI* N. accessorius. *20* A. carotis communis. *21* A. thyreoidea superior. *IV* N. cervicalis quartus. *22* M. cucullaris. *23* M. basiohumeralis dexter. *24* M. levator scapulae major. *V* N. cervicalis quintus. *VI* N. cervicalis sextus. *25* M. deltoideus. *26* M. pectoralis minor. *27* Clavicula. *28* N. phrenicus. *29* M. sternohyoideus. *30* V. jugularis transversa. *31* M. sternomastoideus (linkerhand abgeschnitten). *VIII* N. cervicalis octavus. *32* Subkutane Vene der oberen Extremität (Varietät). *33* V. transversa scapulae, abgeschnitten. *34* V. jugularis externa. *35* M. basiohumeralis sinister. *36* R. descendens n. hypoglossi. *37* V. facialis posterior. *38* A. laryngea (superior). *39* Unterer Teil der Gl. parotis. *40* V. facialis anterior. *41* V. maxillaris externa, abgeschnitten. *42* V. submentalis, in die linke V. facialis anterior mündend. *43* Gl. submaxillaris. *44* Membrana hyothyreoidea.

Wand die A. occipitalis, verläuft dann an der lateralen Seite des M. stylohyoideus major (Fig. 103, *9*), an der medialen des M. pterygoideus internus aufwärts und spaltet sich in die Aa. temporalis superficialis und maxillaris interna (Fig. 104, S. 250).

Varietät. Die A. maxillaris externa entspringt aus der Teilungsstelle der

A. carotis externa. — Die A. auricularis posterior wird direkt von der A. carotis externa abgegeben. Überhaupt ist die Verästelung der letzteren Arterie mannigfachen Verschiedenheiten unterworfen.

A. laryngea s. laryngea superior (Fig. 95 *ls*, S. 212. — Fig. 103, *38*, S. 249) läuft nach vorn und medianwärts, versorgt den M. hyothyreoideus, das obere Ende der Mm. sternothyreoideus und sternohyoideus und den Kehlkopf.

A. occipitalis (Fig. 103, *11*) entspringt von der hinteren Wand der A. carotis externa, verläuft rückwärts, aufwärts und lateralwärts am oberen Rande des Processus transversus des Atlas, bedeckt vom M. cucullaris, giebt Äste zur Hinterhauptsgegend, die bis zur Scheitelgegend aufwärts reichen und einen starken *R. inferior*, der sich bogenförmig zu den hinteren Halsmuskeln wendet und mit einem Aste der A. transversa colli anastomosiert.

Varietät. Sie giebt die A. auricularis posterior ab. — Angeblich in der Norm (*408*) konstant den Ast der A. auricularis posterior für den vorderen medialen Ohrrand.

Fig. 104.

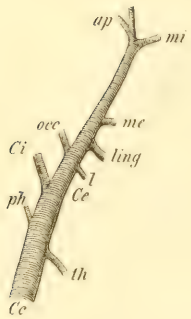

Äste der Aa. carotis communis und externa, schematisch. *Cc* A. carotis communis. *th* A. thyreoidea superior. *ph* A. pharyngea adscendens. *Ci* A. carotis interna. *Ce* A. carotis externa. *l* A. laryngea (superior). *ling* A. lingualis. *occ* A. occipitalis. *me* A. maxillaris externa. *mi* A. maxillaris interna. *ts* A. temporalis superficialis. *ap* A. auricularis posterior.

Fig. 105.

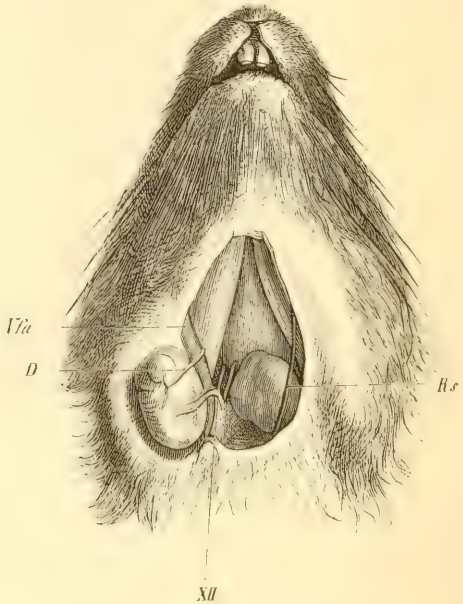

A. und V. submaxillares. Rechterseits ist die Gl. submaxillaris aus ihrer Nische lateralwärts geschlagen. *D* Ductus submaxillaris. Weiter rückwärts treten die A., dahinter die V. submaxillares in die Drüse. *Vfa* V. facialis anterior. Nach der Medianlinie hin erscheint das Cornu majus oss. hyoidei und parallel demselben der N. hypoglossus. *XII* N. hypoglossus. *Rs* Ramus submentalis sinister aus der A. maxillaris externa sinistra.

A. lingualis (Fig. 103, *8*) verläuft am oberen Rande des Cornu majus oss. hyoidei, an der medialen Seite des sehnigen Ursprunges des M. mandibulae, giebt *Rr. sublinguales* zu den Zungenmuskeln, erstreckt sich im M. genioglossus nach vorn und verästelt sich in der Zunge.

A. maxillaris externa (Fig. 103, *1*) verläuft nach vorn und lateralwärts an

der medialen Fläche des M. mandibulae, oberhalb der Gl. submaxillaris. Auf dieser Strecke giebt sie einen *R. submentalis*, einen oder zwei *Rr. submaxillares* (Fig. 105) für die genannte Drüse, Rr. masseterici, pterygoidei und parotidei. Alsdann biegt sie sich am vorderen Rande des M. masseter um den Körper der Maxilla inferior, steigt an dem vorderen Rande des M. masseter aufwärts, giebt Äste an die Gl. infraorbitalis, die Haut und die Muskeln der Wangen- und Nasengegend, ferner die *Aa. coronariae labii superioris* und *inferioris* ab, welche Zweige zu den Gesichtsmuskeln und der Haut der oberen, sowie der unteren Lippe entsenden, und endigt als *A. angularis* am vorderen Teile des unteren Augenlides.

A. temporalis superficialis verläuft hinter dem Angulus maxillae inferioris, oberhalb der Sehne des M. mandibulae, vor der Bulla tympani, giebt die Aa. auriculares anterior und posterior, sowie Rr. masseterici und pterygoidei interni ab. Alsdann steigt sie vor dem Ohr oberhalb des M. temporalis senkrecht zur Scheitelgegend aufwärts und entsendet vor dem Ohre noch die A. transversa faciei. Äste:

A. auricularis posterior ist stark entwickelt, steigt hinter dem äußeren Ohre aufwärts zur medialen Fläche desselben, teilt sich in die drei Äste: *Rr. auriculares anterior*, *medius* und *posterior*, die gegen die Spitze des Ohres hin bogenförmig anastomosieren und an der medialen Fläche desselben verlaufen.

Die Äste der A. auricularis posterior zeigen rhythmische Erweiterungen und Verengerungen ihres Lumens, 2—8 mal, meistens 3—5 mal in der Minute. Die Kontraktionsdauer ist größer als die Expansionsdauer. Bei schwarzohrigen Kaninchen sind diese Bewegungen, die von dem unteren Teile des Centrum ciliospinale des Rückenmarkes (s. letzteres) abhängen, am besten zu sehen (*409*). Vergl. a. *695*. — Samuel (*408*, S. 220) unterband die Arterie an der Ohrwurzel; er zog Albinos vor.

Eine Abbildung der Arterien des Kaninchenohres s. in *155*.

A. auricularis anterior verläuft aufwärts und versorgt die Muskeln an der Vorderfläche des äußeren Ohres.

A. transversa faciei verläuft nach vorn, unterhalb des Arcus zygomaticus, an der lateralen Seite des M. masseter, verteilt sich in demselben und der Haut des Gesichtes; versorgt auch den hinteren Teil des unteren Augenlides.

A. maxillaris interna ist stark entwickelt. Verläuft aufwärts an der medialen Seite des M. pterygoideus internus, hinter dem N. maxillaris inferior, giebt die *A. tympanica* ab, welche durch die Fissura Glaseri in die Paukenhöhle gelangt, dann die starke A. alveolaris inferior, von ihrer hinteren Wand die A. meningea media; außerdem Äste für die Kaumuskeln. Dann geht sie durch das Foramen pterygoideum anterius in der Wurzel des Processus pterygoideus oss. sphenoidei, giebt dicht vor demselben die Aa. ophthalmica inferior und alveolaris superior ab, wendet sich nach vorn, verläuft an der medialen Seite der Alveolen der hinteren Backenzähne des Oberkiefers nach vorn und spaltet sich in die Aa. infraorbitalis und pterygopalatina.

A. alveolaris inferior verläuft nach vorn, gelangt in den Canalis maxillaris, giebt Rr. dentales ab, tritt aus dem Foramen mentale hervor.

A. meningea media dringt durch das Foramen spinosum zwischen bei-

den Flügeln des Keilbeines in die Schädelhöhle, läuft im Sulcus meningeus der Ala magna aufwärts und lateralwärts zur Dura mater.

A. alveolaris superior versorgt die Zähne des Oberkiefers.

A. ophthalmica inferior verläuft an der vorderen Fläche der Pars superior alae magnae oss. sphenoidei, biegt sich über den N. opticus nach vorn, und gelangt so an dessen vordere Seite; anastomosiert daselbst mit der A. ophthalmica superior (s. unten A. carotis interna). Äste:

A. lacrymalis, welche sich als *A. supraorbitalis* durch das Foramen supraorbitale posterius in das Gesicht fortsetzt.

A. frontalis, welche in derselben Weise durch das Foramen supraorbitale anterius geht; gleich nach ihrem Ursprunge giebt sie meistens die stark entwickelte *A. ethmoidalis anterior* ab, welche durch das Foramen ethmoideum in die Nasenhöhle gelangt.

Rr. musculares an die Augenmuskeln.

Aa. ciliares longae nasalis u. *temporalis* (*648*), die erstere unter Beteiligung der A. ophthalmica superior (Fig. 106 *cn*); sie geben Äste zur nasalen und temporalen Seite der Chorioidea.

A. infraorbitalis verläuft oberhalb des N. infraorbitalis, geht durch den Canalis infraorbitalis in das Gesicht. Sie versorgt den Zwischenkiefer, die Glandulae infraorbitalis und Harderiana und die Palpebra tertia.

A. pterygopalatina verläuft unter dem N. infraorbitalis nach vorn, teilt sich oberhalb des hinteren Randes der Pars palatina oss. palatini in die *Aa. palatina anterior* und *sphenopalatina*. Erstere geht durch das Foramen palatinum zum Gaumen, verläuft nach vorn, indem sie der Schleimhaut des harten Gaumens Äste giebt; letztere gelangt durch das Foramen sphenopalatinum in die Nasenhöhle, verzweigt sich an der Nasenscheidewand, und im hinteren Teile des Labyrinthes der Nase.

A. carotis interna.

A. carotis interna ist schwach entwickelt, wird von der A. carotis externa durch die Mm. styloglossus und stylopharyngeus getrennt, verläuft an der medialen Seite der Bulla tympani oss. temporum aufwärts, tritt in den Canalis caroticus oss. temporum und durch denselben in die Schädelhöhle, verläuft an der medialen Seite des N. trigeminus, an der lateralen Seite des Corpus oss. sphenoidei posterioris im Sulcus caroticus nach vorn; wendet sich aufwärts an der medialen Seite der Eintrittsstelle des N. oculomotorius in die Fissura orbitalis, letzteren Nerven rechtwinklig kreuzend. Auf diese Weise macht sie also drei Biegungen, nachdem sie in das untere Ende des Canalis caroticus getreten ist. Sie giebt dann die Aa. communicans posterior und ophthalmica superior ab und spaltet sich in die Aa. cerebri anterior und media.

Varietät. Sie giebt die A. occipitalis ab, welche so stark ist wie die Fortsetzung der A. carotis interna selbst.

A. communicans posterior geht lateralwärts vom Infundibulum nach hinten, giebt die *A. choroidea* ab und mündet in die A. cerebri posterior.

A. ophthalmica superior Fig. 106 *os*) ist schwach entwickelt; verläuft nach vorn zum Foramen opticum, tritt durch letzteres an der lateralen unteren Seite

des N. opticus in die Augenhöhle, wendet sich unterhalb des N. opticus an dessen vordere Seite, anastomosiert daselbst mit der A. ophthalmica inferior. Sie giebt die *Aa. centralis retinae* (S. 189) und *ciliares posteriores breves* (Fig. 106) ab, beteiligt sich auch an der Bildung der A. ciliaris longa nasalis (Fig. 106 *cn*).

A. cerebri anterior ist stark entwickelt, geht oberhalb des N. opticus nach vorn, verläuft, sich umbiegend, beinahe in der Medianebene, zwischen den Spitzen der Stirnlappen der Großhirnhemisphären aufsteigend, giebt die A. ethmoidalis posterior ab, krümmt sich dann bogenförmig nach hinten, wendet sich lateralwärts und teilt sich in einen R. superior und inferior.

Fig. 106.

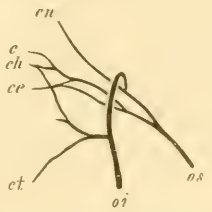

Schema des Ursprunges der Ciliararterien des rechten Auges. Vergr. 2. Nach H. Virchow (*648*). *cn* A. ciliaris longa nasalis. *c* Eine A. ciliaris posterior brevis aus der A. ophthalmica superior. *ch* Eine A. ciliaris posterior brevis, welche aus einer Anastomose zwischen denAa. ophthalmicae superior und inferior hervorgeht. *ce* A. centralis retinae. *ct* A. ciliaris longa temporalis. *oi* A. ophthalmica inferior. *os* A. ophthalmica superior.

Die *A. ethmoidalis posterior* verläuft auf der oberen Fläche des Lobus olfactorius cerebri nach vorn, gelangt mittels feiner Zweige in die Nasenhöhle zu den Conchae posteriores.

Der *R. superior* der *A. cerebri anterior* verästelt sich auf der oberen Fläche des Stirnlappens; der *R. inferior* verläuft an der lateralen Fläche des Stirnlappens und reicht bis zum Hinterhauptlappen. Eine A. communicans anterior ist nicht vorhanden.

A. cerebri media ist schwach entwickelt, versorgt die untere und laterale Fläche des mittleren Teiles der Großhirnhemisphäre, anastomosiert mit den Aa. cerebri anterior und posterior.

A. subclavia.

A. subclavia.

A. subclavia verläuft vor dem M. scalenus anticus, hinter und über der V. subclavia, oberhalb der Nn. cervicalis VIII und dorsalis I, hinter dem Ursprunge des M. sternomastoideus und dem M. pectoralis superficialis.

Unterbindung der A. subclavia. A. Oberhalb der Clavicula. Operation wie bei Unterbindung des Truncus anonymus (S. 247).

B. Unterhalb der Clavicula. Hautschnitt in der Medianlinie, 3 cm lang; die Mitte des Schnittes fällt auf den oberen Rand des Sternum. Abtrennung des M. pectoralis superficialis vom unteren Rande der Clavicula. Der Muskel wird mit der vor demselben liegenden, aus dem M. pectoralis major kommenden Vene nach unten gezogen; die V. jugularis externa bleibt nach oben und medianwärts, die V. subclavia nach unten. Vor dem M. scalenus anticus, über den Nn. cervicalis VIII und dorsalis VIII, unter den Nn. cervicales VII und VI liegt die A. subclavia. (Fig. 107 *As*, S. 254). Man umschlingt sie mit einer sehr stark gekrümmten Unterbindungsnadel, besser mittels zwei Pinzetten.

Äste der A. subclavia.

Truncus cervicovertebralis entspringt von der oberen Wand der A. subclavia, giebt die Aa. vertebralis und cervicalis superficialis ab. Die Aa.

mammaria, intercostalis suprema, cervicalis profunda und transversa colli entstehen mittels eines gemeinschaftlichen kurzen Stammes aus der A. subclavia. Diese Arterien können auch einzeln entspringen oder ihre Ursprünge sich in anderer Weise kombinieren.

A. vertebralis tritt in das Foramen transversarium des sechsten Halswirbels, giebt Rr. musculares und spinales ab, welche sich wie die der Aa. intercostales verhalten, gelangt in das Foramen transversarium des Atlas, biegt sich medianwärts, dann nach vorn und etwas aufwärts, geht durch das Foramen obliquum des Atlas und giebt die *Aa. spinales anterior* und *posterior* ab. Alsdann verläuft sie, die Dura mater durchbohrend, zur vorderen Fläche der Medulla oblongata und fließt am unteren Rande der Pars basilaris oss. occipitis mit der Arterie der anderen Seite zur A. basilaris zusammen. — *A. basilaris* verläuft auf der oberen Fläche der Pars basilaris oss. occipitis unterhalb der Medulla oblongata und dem Pons Varolii, giebt in der Mitte der Länge desselben die *A. cerebelli inferior*, etwas weiter nach vorn die *A. auditiva* ab und spaltet sich in die Aa. profundae cerebri dextra und sinistra.

Fig. 107.

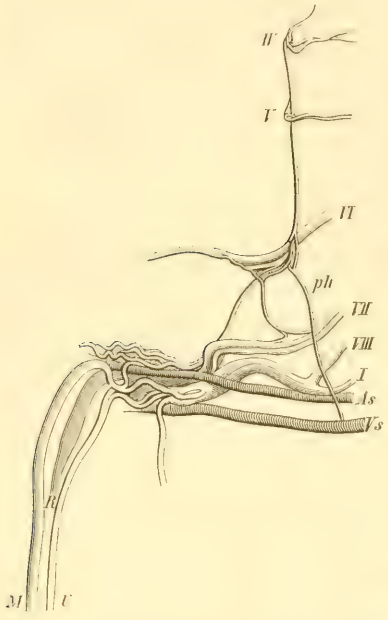

As A. subclavia dextra. *Vs* V. subclavia dextra. *IV—VIII* Nn. cervicales quartus-octavus. *ph* N. phrenicus. *I* N. dorsalis primus. *R* N. radialis. *U* N. ulnaris. *M* N. medianus.

A. profunda cerebri s. cerebri posterior läuft lateralwärts und nach vorn an der lateralen hinteren Seite des Tuber cinereum. Giebt die *A. cerebelli superior* und etwas weiter nach vorn die *A. cerebelli posterior* für den in der Fossa mastoidea oss. temporum gelegenen Flocculus cerebelli ab und versorgt nach Aufnahme der A. communicans posterior mit mehreren Zweigen die untere und hintere Fläche des Hinterhauptlappens der Großhirnhemisphäre.

A. cervicalis superficialis verläuft an der lateralen Seite der V. jugularis externa, hinter den Mm. levator anguli scapulae und cleidomastoideus, denselben Äste gebend.

A. mammaria interna. Entspringt aus der A. subclavia in der oberen Thorax-Apertur, hinter der V. cava superior sinistra, verläuft nach vorn an der medialen Fläche der ersten Rippe, biegt sich dicht lateralwärts von dem lateralen Ende des Knorpels derselben nach unten und verläuft hinter den Knorpeln der zweiten bis siebenten Rippe und den medialen Enden der Mm. intercostales interni, etwa 3 mm vom lateralen Rande des Sternum entfernt, abwärts durch die vorderen medialen Enden der entsprechenden Interstitia intercostalia. Am vorderen Ende des Knorpels der siebenten Rippe setzt sie

sich als *A. epigastrica superior* hinter demselben in den M. rectus abdominis fort, verläuft gerade abwärts steigend bis zur Nabelgegend, woselbst sie mit der A. epigastrica inferior anastomosiert. Sie giebt successive *Rr. intercostales anteriores* an die betreffenden Interstitia intercostalia und die Mm. intercostales interni, welche mit den Aa. intercostales anastomosieren, auch die Haut der vorderen medianen Brustpartie mittels durchbohrender Äste versorgen.

Ferner entsendet sie die *A. pericardiacophrenica*, welche mit dem N. phrenicus verläuft, die *A. musculophrenica* und endigt, wie gesagt, als A. epigastrica superior.

Unterbindung der A. (und *V.*) *mammaria interna.* Schnitt in der Medianlinie auf den Processus xiphoideus, Durchschneidung des M. rectus abdominis in senkrechter Richtung in dem Raume zwischen dem Knorpel der sechsten Rippe und dem Processus xiphoideus. Die V. mammaria interna liegt an der lateralen Seite der Arterie.

A. intercostalis suprema verläuft an der hinteren Wand des Thorax, vor den Köpfen der ersten bis dritten Rippe abwärts; die dextra auch hinter der V. cava superior dextra. Giebt Rr. tracheales, starke Rr. bronchiales, Rr. oesophagei und die Aa. intercostales I—III ab.

A. cervicalis profunda entsteht von der hinteren Wand des Truncus cervicovertebralis, verläuft hinter der A. vertebralis und anfangs an der medialen Seite des N. cervicalis VIII, verästelt sich in den tiefen Halsmuskeln.

A. transversa colli verläuft hinter den Nn. cervicales VII und VI lateralwärts, in einiger Entfernung parallel dem oberen Rande der Scapula, vor und bedeckt vom M. cucullaris, hinter dem M. rhomboideus dorsalis, giebt diesen Muskeln, sowie dem M. supraspinatus Äste.

A. axillaris.

A. axillaris verläuft in der Achselgrube zwischen den Nervenstämmen des Plexus brachialis, entsendet von ihrer vorderen Wand die Aa. thoracico-acromialis und thoracica longa, von ihrer unteren die Aa. subscapularis und circumflexae humeri, von ihrer oberen Wand die A. profunda brachii.

Varietät. Die Aa. thoracico-acromialis und thoracica longa entspringen gemeinschaftlich; ebenso können die Aa. subscapularis und circumflexae humeri mittels eines kurzen gemeinschaftlichen Stammes entstehen; oder letztere werden von der A. profunda brachii abgegeben.

Äste der A. axillaris.

A. thoracico-acromialis verläuft nach oben, giebt einen R. deltoideus ab, sowie einen Ast zum M. pectoralis superficialis.

A. thoracica longa verläuft abwärts, entsendet einen Ast, der am hinteren Ende des Knorpels der ersten Rippe sich abwärts und lateralwärts wendet; versorgt die Mm. pectorales major, minor und superficialis, sowie den M. serratus anticus major.

A. subscapularis ist stark entwickelt, verläuft rückwärts am unteren Rande der Scapula, giebt Äste an den M. anconaeus longus, ferner Rr. musculares in die Fossa infraspinata zum M. infraspinatus und reicht mit langen

Zweigen im M. cutaneus maximus, sowie im M. latissimus dorsi (*R. thoracicodorsalis*) bis zur Höhe des ersten Lendenwirbels abwärts.

Aa. circumflexae humeri anterior und *posterior* umgeben das Oberarmbein unterhalb des Caput humeri.

A. profunda brachii verläuft anfangs hinter dem Nervenbündel der Nn. radialis, medianus, ulnaris (s. Fig. 107, S. 254) nach abwärts, dann oberhalb der Mm. latissimus dorsi und teres major nach hinten; entsendet die *A. collateralis radialis*, welche hinter dem Humerus an der medialen Seite des M. anconaeus medialis verläuft, dann mit dem N. radialis an dessen vorderer und lateraler Seite bis zum Ellenbogengelenk sich erstreckt.

A. brachialis.

A. brachialis verläuft in der Furche zwischen den Mm. gleno-ulnaris und anconaeus medialis, dicht unterhalb der Fascia brachialis zur Ellenbogengrube; sie liegt am Oberarm anfangs hinter und lateralwärts vom N. medianus, gelangt am unteren Dritteil des Oberarmes an die vordere Seite des N. medianus, und kreuzt sich in der Ellenbogengrube nochmals mit dem N. medianus, der an ihre radiale Seite tritt. Etwa 1 cm unterhalb der Ellenbogengrube spaltet sie sich in die Aa. radialis und ulnaris. Die V. brachialis begleitet die Arterie an ihrer hinteren Seite, der N. ulnaris liegt anfangs lateralwärts, später hinter der A. brachialis. Äste:

A. collateralis ulnaris superior zum M. anconaeus longus; zwei bis drei Rr. musculares zum M. gleno-ulnaris.

A. collateralis ulnaris media zum M. anconaeus medialis.

A. collateralis ulnaris inferior zum Ellenbogengelenk.

A. radialis.

A. radialis giebt die starke *A. recurrens radialis* ab und verläuft an der ulnaren Seite des N. medianus, gelangt, an dessen Dorsalseite sich erstreckend, an seine radiale Seite, giebt Muskeläste an das obere Ende des M. flexor digitorum sublimis. Sie liegt am unteren Dritteil des Vorderarmes, nur von der Faszie bedeckt, zwischen der Sehne des M. flexor carpi radialis und dem Radius und wird ulnarwärts begrenzt von den Sehnen der Mm. flexores digitorum sublimis und profundus. Oberhalb des Handgelenkes giebt sie die A. princeps pollicis et indicis ab, gelangt an der Volarseite der Sehne des M. flexor digitorum sublimis, vom Ligamentum carpi volare transversum bedeckt zur Hohlhand. An der Handwurzel giebt sie den R. profundus ab und teilt sich oberhalb des Daumens in die Aa. digitales communes volares II—IV. Äste:

Die *A. princeps pollicis et indicis* ist die A. digitalis communis volaris I. Sie läuft an der radialen Seite der A. radialis, tritt mit derselben in die Hohlhand und sendet die Aa. digitales volares pollicis und indicis radialis ab.

R. profundus der *A. radialis* wendet sich an der Radialseite der Basis oss. metacarpi II in die Tiefe, giebt die *A. interossea metacarpi* I für die Radial- und Ulnarseite des ersten und die Radialseite des zweiten Fingers

ab. Das Ende des R. profundus fließt mit der A. ulnaris zur Bildung des Arcus volaris zusammen.

Aa. digitales volares communes II–IV versorgen die Ulnarseite des zweiten, den dritten, vierten und die Radialseite des fünften Fingers mit je zwei Aa. digitales.

Varietät. Die A. radialis giebt die A. recurrens ulnaris ab.

A. ulnaris.

A. ulnaris verläuft schräg ulnarwärts, anfangs an der Dorsalseite des M. flexor carpi radialis, volarwärts von der Ulna, giebt unmittelbar nach ihrem Ursprunge die A. interossea antibrachii ab, sowie die A. recurrens ulnaris, geht dann zwischen den Mm. flexor carpi ulnaris und flexor digitorum profundus abwärts, verläuft vom unteren Ende des oberen Dritteiles des Vorderarmes an ganz oberflächlich, von der Fascia antibrachii bedeckt, an der Dorsalseite des N. ulnaris, zwischen der Sehne des M. extensor carpi ulnaris und dem M. flexor digitorum sublimis, dann an der Radialseite der Sehne des M. extensor carpi ulnaris, giebt noch am Vorderarm die A. volaris digiti V ulnaris ab. Die A. ulnaris selbst geht an der Ulnarseite des Os pisiforme auf die Volarseite und den ulnaren Rand des M. flexor digiti V über, giebt die A. dorsalis digiti V ulnaris ab, schlägt sich um den letztgenannten Muskel dicht an der Volarseite der Basis der Oss. metacarpi V—II verlaufend und bildet mit dem R. profundus der A. radialis den Arcus volaris. Äste:

A. interossea antibrachii verläuft im Interstitium interosseum an der Volarseite des Vorderarmes bis zur Handwurzel hinab.

A. recurrens ulnaris ist stark entwickelt, anastomosiert mit der A. collateralis ulnaris inferior, entsendet Muskeläste zur ulnaren Seite des Vorderarmes.

A. dorsalis digiti V ulnaris wendet sich am ulnaren Rande der Basis oss. metacarpi V dorsalwärts, giebt auch dem M. flexor digiti V Äste.

Arcus volaris.

Der Arcus volaris liegt an der Volarseite der Basis der Oss. metacarpi II—IV, giebt die *Aa. interosseae metacarpi* II—IV ab, welche in den Interstitia interossea II—IV verlaufen und die Aa. dorsales digiti II ulnaris, digiti III und IV radiales und ulnares, digiti V radialis entsenden.

Aorta descendens thoracica.

Verlauf. Vom Körper des zweiten Rückenwirbels an steigt sie an der linken Seite der Rückenwirbelkörper bis zum Hiatus aorticus des Diaphragma herab. Sie liegt im Cavum mediastini posterioris, hinter dem Pericardium und dem Oesophagus; rechterseits grenzt sie an den Ductus thoracicus und die V. azygos, linkerseits an das linke Blatt des hinteren Mittelfelles. Äste: Außer kleineren Zweigen zu der Luftröhre, dem Oesophagus und dem hinteren Mittel-

raume entsendet sie jederseits acht Aa. intercostales und die Aa. phrenicae superiores.

Aa. intercostales IV—XI. Dieselben entspringen an der rechten und linken Seite der Aorta thoracica; die dextrae gelangen hinter dem Ductus thoracicus und der V. azygos vor der vorderen Fläche der Rückenwirbelkörper auf die rechte Seite. Unter dem Collum costae entsendet jede A. intercostalis einen *R. dorsalis*, der am oberen Rande des Halses der darunter liegenden Rippe nach hinten verläuft, den Wirbelkanal, die Muskulatur und Haut des Rückens in der Gegend seines zugehörigen Rückenwirbels versorgend. Nach Abgabe dieses Astes verläuft jede A. intercostalis unter der zugehörigen Rippe zwischen den Mm. intercostales interni und externi nach vorn; unmittelbar am unteren Rande der Rippe liegt die V. intercostalis, dann folgt die Arterie, dann der N. intercostalis. Sie entsendet nahe dem lateralen Ende der Rippe einen *R. supracostalis*, welcher an der Innenfläche der letzteren an ihre obere Kante gelangt und sich längs derselben verästelt. Die Aa. intercostales versorgen die Muskeln der Thoraxwand.

Aa. phrenicae superiores dextra und *sinistra*. In der Höhe des elften Rückenwirbels entspringen aus der vorderen Wand der Aorta thoracica mittels eines ganz kurzen Stammes die Aa. phrenicae superiores, welche nach vorn zum Diaphragma verlaufen und in der Pars lumbalis des letzteren sich verzweigen.

Varietät. Die Aa. phrenicae dextra und sinistra entspringen aus der A. intercostalis dextra XI.

Unterbindung der Aorta thoracica. Die Unterbindungsnadel wird zwischen 7. und 8. Rippe wie beim Stenson'schen Versuch (S. 259) eingeführt (*729*).

Aorta descendens abdominalis.

Verlauf. Im Hiatus aorticus des Diaphragma beginnend, steigt die Aorta abdominalis in der Furche zwischen den medialen Rändern des rechten und linken M. psoas major herab. Sie liegt vor den Körpern der Lendenwirbel und dem medialen Rande des linken M. psoas major, hinter der Kardia, dem Magen, der Anheftungsstelle des Mesenterium und dem Saccus peritonei.

Im oberen Teile der Bauchhöhle, nämlich in der Höhe des zweiten Lendenwirbels, liegt die V. cava inferior vor der Aorta abdominalis, weiter abwärts an ihrer rechten Seite. Letztere teilt sich vor der Mitte des siebenten Lendenwirbels in die Aa. iliacae communes.

Unterbindung der Aorta descendens abdominalis. A. Mit Eröffnung des Bauches und des Peritoneum. s. Unterbindung der A. iliaca communis (S. 263). — Einspritzung mehrerer Grammen Chloroform in die Aorta veranlaßt eigentümliche Bewegungen der unteren Extremitäten (*409*).

B. Mit Eröffnung des Bauches, ohne Eröffnung des Peritoneum.

Befestigung in der Rückenlage, der linke Schenkel wird von einem Gehilfen gehalten und medianwärts rotiert. Hautschnitt am vorderen Ende der linken zwölften Rippe beginnend, ca. 6 cm lang in senkrechter Richtung abwärts. Durchschneidung des M. quadratus lumborum; die Muskeln werden mit Haken kräftig auseinander gezogen, das Peritoneum wird geschont (*410*).

Man kann die Aorta auch zeitweise mit einer Klemmpinzette schließen, um sie später wieder zu öffnen (*383*, S. 387), ebenso nach Eröffnung des Peritonealsackes. — Über Zuckergehalt des Harnes nach Unterbindung der Aorta unterhalb der Nierenarterien vergl. *691*.

C. Ohne Eröffnung des Bauches, mit Verletzung des Peritoneum. *Stenson*'scher Versuch.

Das Tier wird in sitzender Stellung gehalten, der Kopf zur linken Hand des Operateurs. Kleiner Hautschnitt in der Höhe des Processus spinosus des vierten Lendenwirbels an der rechten Seite der Wirbelsäule lateralwärts neben den Processus transversi. Einführung einer gebogenen Nadel, die einen Halbkreis von 3 cm Radius darstellt, für mittelgroße Tiere bestimmt ist und in einer Scheide von 2,5 mm Durchmesser läuft. Die Nadel ist breit, platt, vorn zugeschliffen; in dem Ohr der Nadel befindet sich eine geölte Plattschnur. Die Nadel wird *langsam* eingeführt; sobald der Widerstand aufhört, die Scheide vorgeschoben, mit dem stumpfen vorderen Ende der letzteren die Wurzel des Mesenterium durchbohrt, was bei größeren Tieren am Widerstand gefühlt werden kann. Das Ende der Scheide wird gegen den linken M. quadratus lumborum angedrängt, so daß man sie mit der linken Hand durch die Haut fühlt; dann die Nadelspitze durch die Muskeln und die Haut gestoßen, die Schnur doppelt langsam um die Aorta geführt. Dieselbe faßt die V. cava inferior und die Ureteren mit. Über den Processus spinosi zusammengebunden, wird der Blutlauf in den unteren Extremitäten sistirt, Lähmung derselben tritt meist nach 5—15 Minuten ein. Löst man die Schnur, so kehrt die Leistungsfähigkeit zurück; dies kann mehrere Male wiederholt werden; Peritonitis pflegt nicht einzutreten (*411*). Der Versuch gelingt leicht, auch mit einer gewöhnlichen gekrümmten Nadel (*412*).

Man kann das Kaninchen in der Mitte bis auf die Aorta descendens abdominalis und die V. cava inferior durchschneiden (*415*), welches Verfahren sich nicht mehr empfiehlt.

Äste der Aorta descendens abdominalis.

Von ihrer vorderen Wand von oben nach unten successive die Aa. coeliaca, mesenterica superior, mesenterica inferior, spermatica sinistra, spermatica dextra. Aus der hinteren Wand die Aa. lumbales I—VI. Rr. musculares für die Mm. psoas majores; seitlich die Aa. renales.

A. coeliaca. Ein kurzer Stamm, der nach vorn verlaufend sich in die Aa. lienalis, coronaria ventriculi sinistra und hepatica teilt. Von seiner oberen Wand entspringen gemeinschaftlich die sehr schwachen *Aa. phrenicae inferiores.*

Unterbindung der A. coeliaca. Man kann von hinten her auf dieselbe eindringen; Hautschnitt wie bei Unterbindung der A. renalis (*414*) s. S. 261.

A. coronaria ventriculi sinistra läuft nach oben und links, giebt einen Ast ab, der sich halbkreisförmig links neben der Kardia um dieselbe nach vorn biegt, kleine Rr. cardiaci und viele starke Rr. gastrici entsendet, von welchen ca. sechs bis acht an der hinteren Fläche der linken Seite des Magens sich verzweigen. Die A. coronaria ventriculi sinistra gelangt zur Mitte der kleinen Kurvatur des Magens und anastomosiert mit der A. coronaria ventriculi dextra.

A. lienalis. Verläuft geschlängelt nach vorn zum oberen Ende der Milz, entsendet vorher die *A. gastro-epiploica sinistra*, welche sich am linken Ende der großen Kurvatur des Magens verästelt; läuft dann, einen nach links kon-

vexen Bogen bildend, längs des medialen Randes der Milz abwärts und sendet zahlreiche Äste in dieselbe; ferner Zweige zum Omentum majus, Rr. pancreatici zur Cauda des Pankreas, sowie vier bis sechs stärkere Rr. gastrici zur großen Kurvatur des Magens. Dieselben anastomosieren untereinander und mit der A. gastro-epiploica sinistra.

A. hepatica. Verläuft an der rechten Seite der Kardia nach oben, hinter dem Pankreas und vor der V. portarum, giebt die *A. coronaria ventriculi dextra* ab, welche die rechte Seite der Kardia und der kleinen Kurvatur des Magens versorgt, wobei sie mit der A. coronaria ventriculi sinistra bogenförmig anastomosiert. Weiter nach vorn entsendet sie die *A. gastroduodenalis.* Dieselbe läuft hinter dem Pylorus abwärts, sendet Äste an die obere Fläche des Anfangsteiles des Duodenum, giebt ferner die *A. gastro-epiploica dextra* ab, welche an der großen Kurvatur des Magens nach links verläuft und mit der A. gastro-epiploica sinistra anastomosiert. Endlich versorgt die A. gastroduodenalis, bogenförmig an der medialen konkaven Seite des Duodenum verlaufend, letztere und die rechte Partie des Omentum majus mit zahlreichen Ästen; sie anastomosiert mit der A. pancreaticoduodenalis inferior (*A. pancreaticoduodenalis superior*).

In der Leberpforte verläuft die schwach gewordene A. hepatica an der rechten Seite und vor der V. portarum, sowie an der linken Seite und vor dem Ductus choledochus. Sie teilt sich spitzwinklig in die *Rr. hepatici dexter* u. *sinister*, welche kleinere Zweige zu den verschiedenen Leberlappen senden. Der erstere giebt auch die an der linken Seite des Ductus cysticus verlaufende *A. cystica* zur Gallenblase ab.

Unterbindung der A. hepatica s. Aufsuchung des Ductus choledochus (S. 322). Man kann auch einen Ast isoliert unterbinden (*730*).

A. mesenterica superior. Entspringt vor dem oberen Rande des zweiten Lendenwirbels, läuft schräg abwärts und nach vorn. Nahe ihrem Ursprunge entsteht aus ihrer linken Seite die *A. colica media*, welche das Colon transversum versorgt und mit der *A. colica sinistra* anastomosiert. An ihrer linken Seite giebt die A. mesenterica superior successive 10—12 *Aa. intestinales* ab, welche im Mesenterium verlaufen, nahe dem Darm untereinander bogenförmig anastomosieren und den ganzen Dünndarm versorgen. Das Ende der A. mesenterica superior verhält sich ebenfalls wie eine A. intestinalis und anastomosiert bogenförmig mit einem Aste der A. ileocolica.

An der rechten Seite der A. mesenterica superior entstehen aus derselben die starke *A. pancreaticoduodenalis inferior*, welche an der konkaven Seite des Duodenum verläuft, letzteres versorgt und mit dem unteren Ende der A. gastroduodenalis anastomosiert. Ferner die *A. colica dextra*, die Äste zum Colon adscendens abgiebt, mit der A. colica media nach oben und der A. ileocolica nach unten anastomosierend. Gegenüber der dritten A. intestinalis entsteht die *A. ileocolica*, welche stärker ist, als die Fortsetzung der A. mesenterica superior selbst. Sie giebt zwei Äste an das Colon adscendens ab, verteilt sich an die ganze Ausdehnung des großen Blinddarmes, sendet die *A. appendicularis* an den Processus vermiformis und endigt am Anfange des Colon adscendens. Einer ihrer Endäste anastomosiert mit dem Ende der A. mesenterica superior.

Unterbindung der A. mesenterica superior. Sie kann von hinten her fast ohne Verletzung des Peritoneum unterbunden werden; Hautschnitt wie bei Unterbindung der A. renalis (*414*, S. 49).

Aa. renales dextra u. *sinistra.* Die dextra entspringt dicht unterhalb der A. mesenterica superior von der Mitte des zweiten Lendenwirbels, läuft lateralwärts und etwas aufwärts zur rechten Niere. Die sinistra entspringt ca. 1 cm weiter abwärts, ist bedeutend länger als die dextra, verläuft schräg lateralwärts absteigend zur linken Niere. Aus der A. renalis entspringt nahe ihrem Anfange jederseits die *A. intercostalis XII.* Dieselbe läuft aufwärts, giebt die *A. suprarenalis* ab; eine A. suprarenalis sinistra accessoria kann aus der A. renalis sinistra direkt entstehen. Etwas weiter aufwärts entsendet die A. intercostalis XII eine *A. lateralis abdominis*, welche stärker ist als die Fortsetzung der A. intercostalis XII selbst. Die A. intercostalis XII verläuft unterhalb des N. intercostalis XII, oberhalb der V. intercostalis XII, von beiden begleitet. Ebenso verhält sich die schräg abwärts steigende A. lateralis abdominis zum N. lumbalis I. Letztere verzweigt sich im oberen Teile der Bauchmuskeln, namentlich des M. transversus abdominis.

Fig. 108.

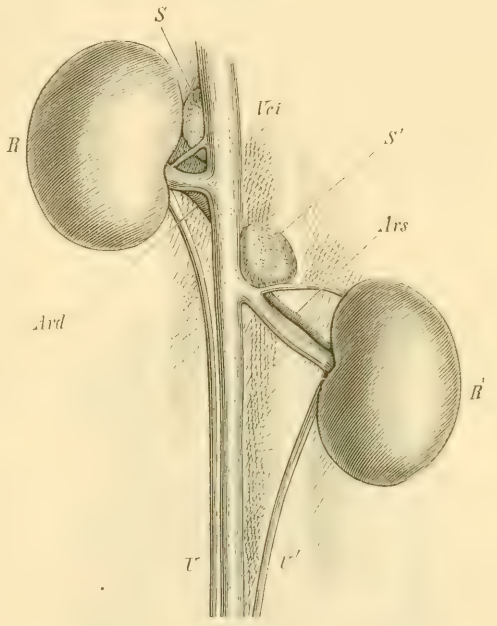

R Rechte Niere. *R'* Linke Niere. *SS'* Rechte und linke Nebenniere. *Vci* V. cava inferior. *Ard*, *Ars* Aa. renales dextra und sinistra. Unter der linken Nebenniere mündet die V. lumbalis I sinistra in die V. renalis sinistra; die V. renalis dextra steht an ihrer Eintrittsstelle in die Niere abnormer Weise durch eine V. aberrans mit der V. cava inferior in Verbindung.

Unterbindung der A. renalis. Hautschnitt in der Medianlinie, ca. 6 cm lang, dessen Mitte auf den Nabel fällt, oder von der Spitze des Knorpels der elften linken Rippe, die man durchfühlen kann, senkrecht abwärts. Im letzteren Falle Schnitt durch die Mm. abdominis, Ablösung der Fascia transversa abdominis mit der Hohlsonde vom M. quadratus lumborum, wenn man die Eröffnung des Peritoneum zu vermeiden wünscht.

Die Darmschlingen werden von einem geübten Assistenten zurückgehalten, der dabei die Bauchwand in eine Art Tasche aufheben kann (Meißner). Man fühlt mit dem Finger nach der Niere neben der Wirbelsäule, durch Druck ist die linke Niere leicht aus der Bauchwunde heraus zu befördern, was man jedoch besser vermeidet. Die rechte Niere (Fig. 108) liegt höher, von einer Aushöhlung des rechten Leberlappens nach oben bedeckt, die Unterbindung ist an dieser Seite viel schwieriger und kann noch durch eine V. aberrans (s. V. renalis) erschwert werden. Zwischen A. und V. renalis, welche letztere unter der Arterie verläuft, liegen die Stämmchen der Nn. renales proprii (Sekretionsnerven der Niere, *415*),

die man exstirpieren kann. Die Gefäßnerven umspinnen die A. renalis (*416*, vergl. a. *695*). Darf man die Bauchhöhle eröffnen, so ist der Schnitt in der Linea alba vorzuziehen, weil Blutungen vermieden werden; will man die Eröffnung vermeiden, so durchschneidet man die Bauchmuskeln nach dem seitlich geführten Hautschnitt und trennt mit der Hohlsonde die Fascia transversa zwischen dem Mm. quadratus lumborum, der Niere und dem Peritoneum durch.

Bei letzterer Operationsmethode ist es vorteilhaft, den Schenkel der zu operierenden Seite von einem Gehülfen halten und im Hüftgelenk medianwärts rotieren zu lassen, wobei das Tier etwas mehr in eine Seitenlage kommt.

Die Nierenkapsel enthält Zweige aus den Aa. suprarenalis und spermatica interna, welche mit Ästen der A. renalis anastomosieren (*417*).

Über die Schwierigkeiten des Eindringens vom Rücken des Tieres her auf die Niere s. *605*. — Über die Folgen der Unterbindung s. S. 228; über die Unterbindung eines Astes der A. renalis s. *791*.

Rr. musculares der Mm. psoas majores. Nahe unterhalb der Abgangsstelle der A. renalis sinistra entspringt ein kurzer Stamm aus der Aorta abdominalis, welcher sich in zwei Rr. musculares für den rechten und linken M. psoas major teilt.

Fig. 109.

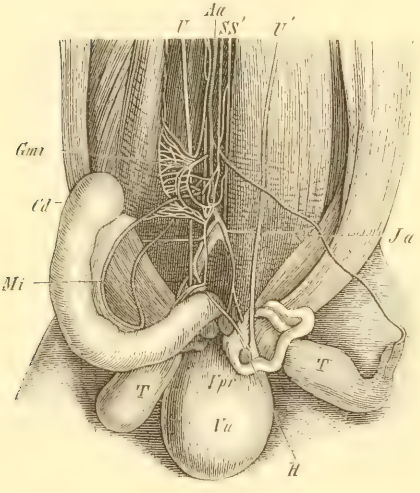

Vu Harnblase. *Vpr* Cornua vesiculae prostaticae. *TT* Testikel. *Cd* Colon descendens. *UU'* Rechter und linker Ureter. *Aa* Aorta abdominalis, aus welcher die Aa. spermaticae internae entspringen. Nach Loeb und Eckhard (*418*). Die A. spermatica interna sinistra verläuft bogenförmig zum Testikel; das untere Ende der etwas tiefer entspringenden dextra wird durch das Colon descendens verdeckt. *Ja* A. iliolumbalis. *Mi* A. mesenterica inferior. S. auch Neurologie, Bauchteil des sympathischen Nervensystems.

Aa. lumbales communes I—VI. Sie entspringen in der Mitte des zugehörigen Lendenwirbels, laufen gerade nach hinten und teilen sich vor den Körpern der betreffenden Lendenwirbel jede in eine A. lumbalis dextra und sinistra, die sich in den Mm. psoas major, minor und quadratus lumborum verästeln, auch Zweige in den Canalis vertebralis, sowie zur Muskulatur und Haut des Rückens in der Lendengegend absenden.

Aa. spermaticae dextra u. *sinistra* entspringen nebeneinander vor dem sechsten Lendenwirbel, ein wenig oberhalb oder unterhalb der A. lumbalis VI, die dextra auch wohl etwas weiter abwärts als die sinistra.

Dieselben verlaufen beim Männchen (Fig. 109) abwärts und lateralwärts, die sinistra vor der Aorta abdominalis und dem M. psoas minor sinister, die dextra vor der V. cava inferior und dem M. psoas minor dexter, kreuzen sich mit der A. iliolumbalis an jeder Seite und gelangen an der unteren Begrenzung des großen Beckens zum Hoden.

Beim Weibchen entspringt regelmäßig die A. spermatica dextra höher als die sinistra (*419*). Die Aa. spermaticae verlaufen dann innerhalb des Me-

sometrium lateralwärts und nur wenig absteigend; sie versorgen das Ovarium und den lateralen Teil der Tuba und anastomosieren an letzterer mit der A. uterina.

A. mesenterica inferior (Fig. 109 *Mi*). Gegenüber der A. lumbalis VI entspringend, teilt sie sich in die *A. colica sinistra*, welche aufwärts steigt und mit der A. colica media anastomosiert und in die *A. haemorrhoidalis interna*, welche den untersten Teil des Colon descendens, sowie die oberste Partie des Rektum versorgt.

A. sacralis media entspringt etwas oberhalb der Teilungsstelle der Aorta abdominalis in die Aa. iliacae communes, entsendet die Aa. lumbales VII dextra und sinistra, oder beide mittels eines gemeinschaftlichen kurzen Stammes: der *A. lumbalis communis VII*, verläuft dann in der Medianlinie an der ventralen Fläche der Schwanzwirbelsäule bis zur Spitze.

Die A. sacralis media giebt Ästchen für Gefäßknäuel ab, welche die Gl. coccygea repräsentieren (*420*, vergl. *640*, S. 620, sowie *57*, S. 325). Dieselben finden sich vom achten Schwanzwirbel an bis zur Spitze des Schwanzes (*421*).

A. iliaca communis.

A. iliaca communis.

A. iliaca communis verläuft schräg lateralwärts, vorwärts und abwärts vor dem M. psoas minor; ist nur kurz und teilt sich in die Aa. iliacae interna und externa.

Unterbindung der A. iliaca communis. A. Mit Eröffnung des Peritoneum. Hautschnitt in der Medianlinie, von der Symphysis pubis beginnend nach aufwärts, 6 cm lang. Durchschneidung der Linea alba; die Darmschlingen, namentlich das Coecum und Colon werden nach oben gehalten. Aufsuchung des unteren Endes der Aorta descendens abdominalis in der Medianlinie; nach hinten und rechts liegt die V. cava inferior. Die Aa. iliacae communes sind verhältnismäßig kurz. Einspritzung von Chloroform durch eine eingebundene Kanüle erzeugt sogleich Totenstarre der zugehörigen Extremität; meistens schreit das Tier.

B. Ohne Eröffnung des Peritoneum. Haut- und Muskelschnitt 6 cm lang, parallel dem vorderen Rande des Os ilium, dessen Spina anterior superior man durchfühlt. Die Darmschlingen werden nach der entgegengesetzten Seite geschoben.

Äste der A. iliaca communis:

A. iliolumbalis ist stark entwickelt, entspringt (Fig. 109 *Ja*) dicht unterhalb des Ursprunges der A. iliaca communis; wendet sich in transversaler Richtung vor dem M. psoas major lateralwärts, teilt sich unterhalb der Spina anterior inferior oss. ilium in einen oberen und unteren Ast. Ersterer verläuft aufsteigend zu den Bauchmuskeln und verzweigt sich mehrfach in der Höhe der Spina anterior superior oss. ilium; letzterer gelangt vor dem M. iliacus und hinter dem oberen Teil des Lig. inguinale zur Haut des Bauches.

A. vesicalis superior entsteht aus der Spaltungsstelle der A. iliaca com-

munis, verläuft anfangs vor dem oberen Ende der V. iliaca interna, beim Männchen auch unterhalb des Vas deferens zur Blase, an der lateralen Seite des unteren Endes des Ureter, sendet eine starke *A. ureterica* nach oben längs des Ureter und eine *A. deferentialis* nach unten längs des Vas deferens zur Epididymis.

A. uterina entspringt beim Weibchen aus der Spaltungsstelle der A. iliaca communis, verläuft unterhalb des Ureter zwischen den Platten des Mesometrium aufwärts, giebt die *A. vesicalis superior*, dann eine *A. vaginalis superior* ab, verläuft gegen die Mitte der Länge des Cornu uteri hin und spaltet sich in zwei Hauptäste, die mit Bogen, welche gegen die Cornua uteri konvex gekrümmt sind, medianwärts und lateralwärts sich erstrecken und der konkaven Seite des Cornu uteri zahlreiche Zweige zusenden. Die medialen Zweige beider Aa. uterinae anastomosieren miteinander in der Medianlinie.

Varietät. Die A. vesicalis superior entsteht beim Weibchen aus dem Anfange der A. iliaca externa.

Unterbindung der A. uterina. Schnitt in der Medianlinie des Bauches. Aufsuchen der Aa. uterinae in den Teilungsstellen der Aa. iliacae communes in die Aa. iliaca externa und hypogastrica, Isolierung der ersteren und doppelte Unterbindung derselben. Man kann hochträchtige Kaninchen ätherisieren (585); s. auch Uterus (S. 237). Für die Blutzufuhr zu den inneren Geschlechtsorganen bleiben die Aa. spermaticae und vaginalis media (letztere aus der A. haemorrhoidalis media) in Funktion. Der Tod erfolgt nach einigen Tagen an Peritonitis.

A. iliaca interna.

A. iliaca interna verläuft schräg lateralwärts absteigend an der hinteren Wand des kleinen Beckens, giebt die A. pudenda interna oder auch die A. haemorrhoidalis media ab und spaltet sich in die Aa. obturatoria und ischiadica; oder letztere entspringt gemeinschaftlich mit der A. pudenda interna.

Äste der A. iliaca interna:

A. haemorrhoidalis media entspringt vor dem Austritt der A. iliaca interna aus dem kleinen Becken, oder von der A. pudenda interna, verläuft zur lateralen Außenwand des Rektum; beim Männchen als *A. prostatica* zur Vesicula prostatica und zur Prostata; beim Weibchen als *A. vaginalis media* zur Scheide, welche Arterie mit derjenigen der anderen Seite anastomosiert.

A. obturatoria gelangt, anfangs an der medialen Seite des M. obturator internus abwärts steigend, zwischen die Mm. obturatores internus und externus, läuft am lateralen Rande des Foramen obturatorium abwärts und verästelt sich hauptsächlich in den genannten Muskeln.

A. ischiadica gelangt unterhalb des M. pyriformis nach hinten aus dem kleinen Becken heraus, giebt einen *R. cutaneus*, der sich außerhalb der Faszie aufwärts erstreckt und in weitem Bogen mit der A. iliolumbalis anastomosiert. Außerdem Äste an den M. biceps femoris; alsdann verläuft die A. ischiadica abwärts, hinter dem M. obturator externus, und spaltet sich in die Aa. sacralis lateralis und pudenda interna.

A. sacralis lateralis verläuft jederseits an der lateralwärts gerichteten dorsalen Kante des Schwanzes.

A. pudenda interna geht vor der A. ischiadica aus dem Becken durch die Incisura ischiadica major hinaus, tritt an der medialen Seite des M. obturator internus in das kleine Becken wieder ein, verläuft an der lateralen Seite des Rektum nach vorn, giebt die A. haemorrhoidalis externa ab und gelangt unter der Symphysis pubis zum Penis, resp. zur Clitoris. Sie entsendet die Aa. profunda und dorsalis penis, resp. clitoridis. — Die *A. haemorrhoidalis externa* entsendet eine starke *A. perinea*, welche an der lateralen Seite des Rektum abwärts läuft, die Gl. analis versorgend, und bis zur Afteröffnung hinabreicht.

A. iliaca externa.

A. iliaca externa läuft lateralwärts und abwärts, vor dem M. psoas minor, an der medialen Seite des M. iliopsoas, geht unter dem Lig. inguinale durch die ovale Lücke, welche die beiden Blätter der Sehne des M. psoas minor zwischen sich lassen, und heißt von hier ab A. cruralis.

Äste der A. iliaca externa:

A. epigastrica inferior entspringt unmittelbar oberhalb des Lig. inguinale, läuft vor dem Peritoneum hinter dem M. rectus abdominis aufwärts, den Bauchmuskeln Äste gebend. Ferner entsendet sie bald nach ihrem Ursprunge die *A. spermatica externa*. Letztere wendet sich hinter dem Lig. inguinale medianwärts, giebt nach kurzem Verlauf einen Ast ab, welcher unter dem Lig. inguinale zum M. adductor brevis gelangt. Alsdann verläuft die A. epigastrica inferior oberhalb des Lig. inguinale beim Männchen zur Tunica vaginalis communis, zur Epididymis und zur Skrotaltasche, beim Weibchen zu den Labia des Introitus vaginae.

Unterbindung der A. iliaca externa s. Unterbindung der A. iliaca communis B. (S. 263).

A. cruralis.

A. cruralis verläuft in der Furche zwischen den Mm. adductores und M. vastus medialis abwärts, durchbohrt den M. adductor magnus nahe seinem untersten Insertionspunkte und gelangt in die Kniekehle, woselbst sie A. poplitea genannt wird. Dicht unterhalb des Lig. inguinale giebt sie die A. profunda femoris aus ihrer hinteren Wand, weiter abwärts aus der lateralen Wand die A. circumflexa femoris lateralis, und bald darauf aus der vorderen Wand die A. circumflexa abdominis, endlich nahe oberhalb ihres Durchtrittes durch den M. adductor magnus aus ihrer vorderen Wand die Aa. articularis genu superficialis und saphena magna.

Varietät. Die A. articularis genu superficialis wird von der A. saphena magna abgegeben. Letztere entspringt schon am mittleren Dritteil des Oberschenkels.

Unterbindung der A. cruralis. Hautschnitt von 3 cm Länge, senkrecht auf

die Richtung des Lig. inguinale; an der Stelle beginnend, wo man dicht unterhalb des Ligamentes die A. cruralis pulsieren fühlt. Durchschneidung der Fascia lata und des M. sartorius nach dessen Längsrichtung. Die A. cruralis liegt in der Mitte (Fig. 110), die V. cruralis medianwärts, der N. cruralis lateralwärts. Die A. profunda femoris entspringt dicht unterhalb des Lig. inguinale und geht sogleich nach hinten; man bindet unterhalb ihrer Abgangsstelle die Kanüle ein, wenn man z. B. durch Injektion von einigen Grammen Chloroform die Wadenmuskeln in Totenstarre versetzen will. Die V. profunda femoris begleitet die gleichnamige Arterie, beide hindern nicht. Die Aa. circumflexae abdominis und femoris werden zur Seite gezogen oder nötigenfalls unterbunden und durchschnitten.

Äste der A. cruralis:

A. profunda femoris verläuft abwärts am lateralen oberen Rande des M. pectineus und hinter dem M. adductor brevis, auf der vorderen Fläche des M. obturator internus und vor dem M. quadratus femoris, verzweigt sich in den Mm. adductor longus und magnus, welche sie nicht durchbohrt. Bald nach ihrem Ursprunge entsendet sie die *A. circumflexa femoris medialis*, die dicht oberhalb des Trochanter minor hinter das Femur gelangt.

Fig. 110.

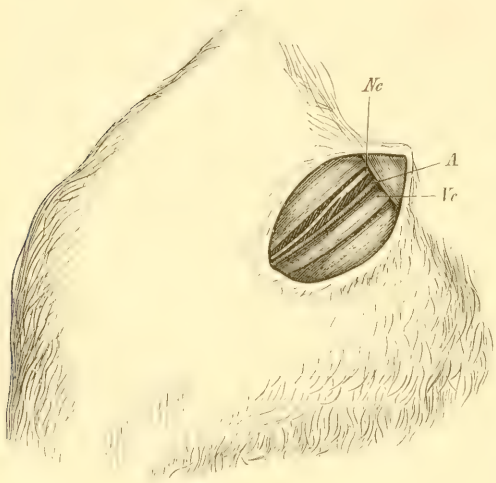

A A. cruralis, unterhalb des Lig. inguinale hervortretend. *Vc* V. cruralis. *Nc* N. cruralis.

A. circumflexa femoris lateralis entsendet einen Ast zum M. vastus medialis, einen anderen zum M. rectus femoris, wendet sich dann aufwärts und rückwärts an der lateralen Seite der Sehne des M. iliopsoas und giebt auch Äste zum M. gluteus minimus.

A. circumflexa abdominis verläuft, die Fascia lata durchbohrend, nach vorn und aufwärts, dann lateralwärts aufsteigend verästelt sie sich in der Haut der Weichengegend und des Bauches bis zur Spina anterior superior oss. ilium.

A. articularis genu superficialis ist sehr lang, verläuft zum Condylus femoris medialis, gelangt an der medialen vorderen Seite der Patella zum Rete articulare genu.

A. saphena magna verläuft am mittleren und unteren Dritteil des Oberschenkels abwärts an der medialen Seite der Mm. adductor magnus und sartorius, hinter letzterem und der sehnigen Ausbreitung des M. gracilis, tritt am unteren Rande des M. gracilis unter die Fascia lata, verläuft dann in zwei Blätter der Faszie eingeschlossen an der medialen Seite des unteren Endes des M. adductor magnus, Äste zum Kniegelenk abgebend, ferner an der medialen Fläche des M. gastrocnemius medialis vor der langen Sehne des M. semimembranosus. Dann giebt sie oberhalb des Fußgelenkes die *A. malleolaris*

ab, welche sich an der hinteren Seite des Unterschenkels zum Malleolus lateralis begiebt, tritt an die mediale und hintere Seite der Sehne des M. flexor digitorum pedis longus, heißt von hier ab *A. tibialis posterior*, welche hinter dem Malleolus medialis und der Sehne des M. extensor digiti I proprius, an letztere geschmiegt, in die Fußsohle gelangt. Sie entsendet den R. plantaris profundus, gelangt unter der für die erste Zehe bestimmten Sehne des M. flexor digitorum pedis longus in das Interstitium interosseum metatarsi I, giebt die *Aa. digitales plantares tibialis digiti I* und *communis I* für die Fibularseite der ersten und die Tibialseite der zweiten Zehe ab und spaltet sich, indem sie sich lateralwärts wendet, in die *Aa. digitales plantares communes II* und *III*.

Varietät. Sie endigt im Rete articulare genu (*422*, zweimal).

Unterbindung der A. saphena magna. Hautschnitt längs der medialen Seite des Oberschenkels. Die Arterie verläuft in der Faszie eingeschlossen, sie ist sehr fein, aber an den begleitenden Vv. saphenae magnae leicht kennbar; die größere V. saphena magna verläuft an ihrer vorderen Seite, die kleinere an ihrer hinteren. Auch der N. saphenus begleitet die Arterie und giebt derselben Gefäßnerven. Durchschneidet man denselben, so erweitert sich plötzlich die Arterie; reizt man den peripherischen Stumpf des Nerven, so verengert sie sich. Sie kann nach Bedürfnis bis zum Fuß verfolgt werden (*422*). — Vergl. a. *710*.

R. plantaris profundus der A. tibialis posterior verläuft oberhalb der Sehne des M. flexor digitorum pedis longus und bildet unterhalb der Fußwurzel mit dem Ende der A. peronaea den Arcus plantaris.

Arcus plantaris.

Aus demselben gehen die *Aa. interosseae plantares* I—III hervor, welche an den vorderen Enden der Interstitia interossea mit den Aa. digitales plantares communes anastomosieren. Ein Ast der A. interossea III tritt durch das Interstitium interosseum nahe an dessen hinterem Ende und anastomosiert mit der A. peronaea.

A. poplitea.

A. poplitea verläuft zwischen den Mm. adductor magnus und biceps femoris, dann zwischen den Köpfen der Mm. gastrocnemii. Im oberen Teile der Kniekehle giebt sie von ihrer hinteren Wand die A. saphena parva ab; ferner von ihrer vorderen Wand Äste an den M. vastus lateralis, an das Kniegelenk, namentlich die *A. articularis genu media* und Äste an die Mm. gastrocnemii, soleus und flexor digitorum pedis longus. Letzterer Ast repräsentiert die A. tibialis posterior des Menschen. Alsdann durchbohrt die A. poplitea unterhalb der Condylen der Tibia das Ligamentum interosseum cruris und spaltet sich in die Aa. tibialis anterior und peronaea.

A. saphena parva verläuft rückwärts hinter dem Kopfe des M. gastrocnemius lateralis an die laterale Seite desselben, dann zwischen zwei Blättern der Fascia cruris eingeschlossen abwärts zur Haut der hinteren Seite des Unterschenkels.

A. tibialis anterior verläuft oberflächlich zwischen den Mm. extensor digi-

torum pedis longus und peronaeus longus, giebt Äste an die Muskeln der Vorderseite des Unterschenkels, gelangt hinter den M. extensor digitorum pedis longus. Hinter dem Kopf desselben giebt sie die *A. tibialis anterior recurrens* ab, verläuft hinter dem genannten Muskel und dessen Sehne abwärts zum Fußrücken und heißt von hier an A. dorsalis pedis.

A. dorsalis pedis. Dieselbe giebt dicht unterhalb des Fußgelenkes an dessen Dorsalseite Äste an das Gelenk und die *A. digitalis dorsalis tibialis digiti* I ab und teilt sich in die *Aa. interosseae metatarsi dorsales I—III*, welche die übrigen Aa. digitales dorsales pedis tibiales und fibulares entsenden.

A. peronaea verläuft im Interstitium interosseum cruris zwischen Tibia und Fibula, giebt die *A. nutritia tibiae* ab, geht unterhalb des Lig. cruris durch, gelangt unter der A. dorsalis pedis auf den Fußrücken, giebt Äste zu den Gelenken, biegt sich dicht hinter der Insertion der Sehne des M. peronaeus brevis und vor dem Ansatz der Sehne des M. peronaeus longus um den lateralen Fußrand in die Fußsohle und giebt die *A. digitalis plantaris fibularis digiti* IV ab, welche einen Verstärkungszweig aus dem Endteile der A. tibialis posterior erhält.

Unterbindung der A. nutritia tibiae. Die A. nutritia tibiae dringt in die Tibia nahe der Stelle, wo Tibia und Fibula verschmelzen, ungefähr in der Mitte der Länge des Unterschenkels. Man legt den Knochen mittels eines Längsschnittes von 2 cm an dieser Stelle frei, bohrt eine feine Nadel in das Lumen der A. nutritia tibiae, welche abgekniffen wird. Nach 1—12 Wochen zeigen sich Knochenneubildungen in Folge der Nekrose (*425*).

Venen des grofsen Kreislaufes.

Vena cava superior.

V. cava superior dextra.

V. cava superior dextra mündet in die obere Wand des Atrium dextrum an deren rechter oberen Seite, steigt an der rechten Seite der Aorta adscendens und des Truncus anonymus aufwärts, nimmt die V. azygos auf, gelangt hinter der ersten Rippe und vor dem Ursprung der A. mammaria interna dextra in die obere Apertur des Thorax, woselbst sie die Vv. mammaria interna, intercostalis suprema, phrenica superior, thyreoidea inferior, jugularis externa und subclavia dextrae aufnimmt. Ihr oberes Ende teilt sich in die beiden zuletzt genannten Venenstämme. Äste:

V. azygos mündet in die V. cava superior dextra, nahe deren oberem Ende, in der Höhe des hinteren Endes der dritten Rippe vor der A. intercostalis suprema dextra, biegt sich über den rechten Bronchus in derselben Höhe nach hinten und steigt an der rechten Seite der Aorta descendens thoracica abwärts. Sie nimmt die Vv. intercostales dextrae V—XII, die sinistrae VII—XII auf, durchbohrt die Pars lumbalis des Diaphragma und setzt sich in der Bauchhöhle in die obere oder die beiden obersten Vv. lumbales fort.

V. intercostalis suprema dextra mündet in die V. cava superior dextra etwas oberhalb der V. azygos. Sie nimmt die Vv. intercostales dextrae I—IV auf.

Varietät. Sie mündet in die V. azygos.

V. phrenica superior dextra verläuft vor der rechten Lungenwurzel, hinter dem rechten Ventrikel zur rechten Seite des Centrum tendineum des Diaphragma, nimmt Rr. pericardiaci und mediastinici anteriores auf, kommuniziert mit der V. phrenica inferior dextra.

Rr. vertebrales dextri sind Venen, welche durch die Foramina intervertebralia dextra zwischen erstem, zweitem und drittem Rückenwirbel in den Wirbelkanal eindringen.

V. cava superior sinistra.

V. cava superior sinistra mündet in die hintere Wand des rechten Atrium an deren linker Seite, links neben der Mündungsstelle der V. cava inferior. Verläuft an der hinteren Fläche des rechten Atrium, dann in der Transversalfurche an der hinteren Fläche des Herzens zwischen linkem Ventrikel und linkem Atrium schräg nach links und aufwärts, wendet sich hinter dem linken Vorhof vor der V. pulmonalis sinistra mehr gerade nach oben, steigt hinter dem linken Vorhof und dem oberen Lappen der linken Lunge vor dem linken Ende des Arcus aortae aufwärts. Sie nimmt successive die Vv. coronariae cordis, die Vv. phrenica superior, intercostalis suprema, thyreoidea inferior sinistrae auf. Dann gelangt sie hinter die erste Rippe linkerseits und nimmt an deren oberem Rande vor der A. subclavia sinistra die Vv. mammaria interna, jugularis externa und subclavia sinistrae auf, indem ihr oberes Ende sich in die zuletzt genannten beiden starken Venenstämme teilt.

Entwickelungsgeschichte. Der horizontale Anfangsteil der V. cava sinistra bis zur Einmündung der V. coronaria magna entspricht dem Sinus coronarius des Menschen (*424*).

Äste der V. cava superior sinistra:

V. coronaria cordis dextra s. parva mündet in den transversalen, im Sulcus atrioventricularis verlaufenden Abschnitt der V. cava superior sinistra dicht neben deren Mündung in das Atrium dextrum.

V. coronaria cordis media neben der V. coronaria dextra.

V. posterior ventriculi cordis sinistri. Eine oder zwei schwache Venen.

V. coronaria cordis magna sive sinistra.

Vergl. über die Herzvenen *425*.

V. phrenica superior sinistra verläuft vor der linken Lungenwurzel hinter dem linken Ventrikel zur linken Seite des Centrum tendineum des Diaphragma, nimmt Rr. pericardiaci und mediastinici anteriores auf, kommuniziert mit der V. phrenica inferior sinistra.

Rr. vertebrales sinistri sind Venen, welche durch die Foramina intervertebralia sinistra zwischen erstem, zweitem und drittem Rückenwirbel in den Wirbelkanal eintreten.

V. intercostalis suprema sinistra mündet in das obere Ende der V. cava superior sinistra. Sie nimmt die Vv. intercostales sinistrae I—VI auf.

Fig. 111.

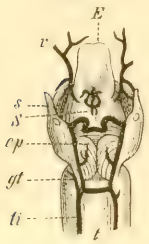

Kehlkopf von hinten, mit injizierten Venen. Nach Schneider (*250*). *E* Epiglottis. *v* vordere Venen des Kehlkopfes, die sich in die Vv. lingualis und facialis anterior ergießen. *s* Cornu superius der Cartilago thyreoidea. *S* Cartilago Santoriniana. *cp* M. crico-arytaenoideus posticus. *gt* Venen, aus der Gl. thyreoidea kommend. *ti* V. thyreoidea inferior. *t* Trachea.

Entwickelungsgeschichte. Sie repräsentiert den oberen Teil der V. cardinalis sinistra (*426*).

Die *Vv. intercostales* dextrae und sinistrae I—XII verlaufen unter dem entsprechenden unteren Rippenrande oberhalb ihrer zugehörigen Aa. intercostales.

Kleinere Äste der Vv. cavae superiores:

V. mammaria interna mündet in die V. cava superior, verläuft an der lateralen Seite der A. mammaria interna.

Unterbindung der V. mammaria interna s. Unterbindung der A. mammaria interna (S. 255).

V. thyreoidea inferior s. thyreoidea (Fig. 111 *ti*) senkt sich in die V. cava superior, verläuft an der lateralen Seite der Trachea, die sinistra auch vor dem Oesophagus.

V. jugularis interna.

V. jugularis interna (Fig. 103 *15*, S. 249. — Fig. 146 *33*, S. 329) ist schwach entwickelt, mündet in die Zusammenflußstelle der Vv. jugularis externa und subclavia, verläuft an der lateralen Seite und hinter der A. carotis communis, sowie lateralwärts vom N. vagus, nimmt *Vv. thyreoideae superiores*, ferner die *V. lingualis* und Äste aus den tiefen Halsmuskeln auf. Sie kommuniziert mittels der letzteren mit der V. vertebralis ihrer Seite, sowie auch mit der V. vertebralis mediana. An ihrem oberen Ende gelangt sie in den hinteren Teil des Foramen jugulare hinter den Nn. vagus und accessorius und nimmt den Sinus transversus auf.

Unterbindung der V. jugularis interna s. Neurologie, Durchschneidung des N. vagus. Ausgeführt wurde diese Operation zuerst von Kußmaul und Tenner (*427*).

Sinus transversus (Fig. 112 *Str*) beginnt im Foramen jugulare, läuft aufwärts im Sulcus transversus der Pars mastoidea oss. temporum, hinter der Hemisphäre des kleinen Gehirnes und oberhalb der Fossa mastoidea oss. temporum, dann sich umbiegend, fast horizontal medianwärts vor der genannten Hemisphäre und endigt im Confluens sinuum unter der Spitze des Os interparietale. Das obere Ende des aufsteigenden Teiles nimmt den *Sinus petrosus* auf, welcher im Sulcus petrosus posterior (superior) oss. temporum nach vorn verläuft, und kommuniziert durch ein Emissarium temporale mit der V. temporalis superficialis (s. letztere S. 274).

Sinus longitudinalis anterior (Fig. 112 *Sla*) ist unpaar, mündet in den Confluens sinuum, verläuft in der Medianlinie unterhalb der Sutura sagittalis nach vorn, teilt sich an seinem vorderen Ende in zwei Äste, welche jederseits

die hinteren Enden der Lobi olfactorii cerebri an ihrer Abschnürungsstelle von den Stirnlappen des großen Gehirnes umfassen.

Sinus longitudinalis posterior (Fig. 112 *Slp*) ist paarig, mündet hinten in das hintere Ende des horizontalen Teiles des Sinus transversus, läuft vorwärts auf der oberen Fläche des Vermis superior cerebelli, mündet nach vorn in den Confluens sinuum.

Confluens sinuum s. Sinus confluens (Fig. 112 *Sc*). Der venöse Hohlraum, in welchem die beiden Sinus transversi, der Sinus longitudinalis anterior, die Sinus longitudinales posteriores und die V. cerebri magna zusammentreffen, heißt Confluens sinuum und liegt unter dem vorderen Ende des Os interparietale.

Fig. 112.

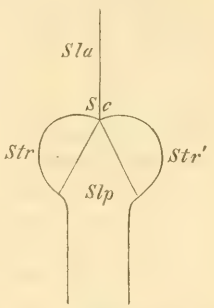

Sinus cerebri, schematisch. *Sla* Sinus longitudinalis anterior. *Sc* Sinus confluens. *Str Str'* Sinus transversi dexter und sinister. *Slp* Sinus longitudinales posteriores.

V. cerebri magna (Fig. 73 *Vc*, S. 185) mündet in den Confluens sinuum, verläuft am unteren Rande der Falx cerebri und in der Furche zwischen den Colliculi anteriores der Eminentia quadrigemina nach vorn, gelangt in den dritten Ventrikel.

V. collateralis cerebri. Eine starke, ganz konstante Vene, welche an der Spitze der Unterfläche des Stirnlappens entspringt, an der letzteren und der Unterfläche des Schläfelappens nach hinten verläuft, beide ungefähr der Länge nach halbierend. Ungefähr ihr mittlerer Teil passiert in sagittaler Richtung die Fossa Sylvii. Hinten biegt sie sich über die hintere Fläche des Schläfelappens nach oben und senkt sich in eine an der lateralen Seite des Schläfelappens verlaufende V. cerebralis inferior oder in den Confluens sinuum.

Sinus cavernosus steht mit den Sinus transversi in Verbindung, umgiebt ringförmig die Sella oss. sphenoidei posterioris, erstreckt sich unterhalb der Hypophysis cerebri, kommuniziert durch das Foramen cavernosum mit der V. vertebralis mediana. Nimmt an seinem vorderen Ende die V. ophthalmica superior auf.

V. ophthalmica superior bildet einen kurzen, dicken Stamm an der oberen Wand des hinteren Winkels der Augenhöhle.

V. jugularis externa.

V. jugularis externa (Fig. 103, 34, S. 249) ist stark entwickelt, verläuft am Halse ganz oberflächlich, von der Haut und dem M. platysma bedeckt und von zwei Blättern der Fascia cervicalis eingeschlossen, vor dem M. sternomastoideus und am medialen Rande desselben. Sie teilt sich in der Höhe der Cartilago cricoidea in die Vv. faciales anterior und posterior. An ihrem unteren Ende nimmt sie die Vv. thymica und transversa scapulae auf; eine von beiden Vv. jugulares externae auch die V. vertebralis mediana. Beide Vv. jugulares externae stehen untereinander durch einen querlaufenden Kommunikationsast: *V. jugularis transversa* (Fig. 103, 30, S. 249) an ihrem unte-

ren Endteile in Verbindung. Die letztere verläuft etwas oberhalb des oberen Randes des Sternum vor den Mm. sternohyoidei.

Die V. jugularis externa zeigt einen mit der Diastole der Herzventrikel synchronischen, sog. negativen Puls. Die Welle ist anadikrot und katamonokrot. Der erstere aufsteigende Teil entspricht der Ventrikeldiastole und Vorhofsystole, der absteigende oder katakrote Schenkel der Ventrikelsystole (*847*).

Varietät. Es ist eine *V. colli mediana* vorhanden, welche am unteren Drittteil des Halses in die V. jugularis externa sinistra mündet, nahe der Medianlinie subkutan aufwärts steigt und am linken Rande der Trachea bis zur Haut vor dem Kehlkopf gelangt.

Die Vv. faciales anterior und posterior vereinigen sich auf einer oder auf beiden Seiten erst in der Mitte der Länge des Halses.

Unterbindung der V. jugularis externa. Der Kopf des Tieres wird von einem Gehilfen stark nach oben gewendet oder durch eine um die großen Schneidezähne des Oberkiefers gelegte Schlinge fixiert, so daß die Scheitelgegend das Brett berührt, auf welchem das Tier befestigt ist. Hautschnitt in der Medianlinie des Halses (Fig. 113), unterhalb der Cartilago thyreoidea beginnend, 2—3 cm lang. Die Haut wird nach rechts, resp. nach links verschoben und etwas aufgehoben, bis lateralwärts die bläuliche, dicke V. jugularis externa dextra resp. sinistra zum Vorschein kommt. Sie läßt sich leicht isolieren.

Äste der V. jugularis externa:

V. facialis anterior verläuft, vom M. platysma bedeckt, unterhalb der Gl. submaxillaris und am unteren Rande der Gl. parotis schräg aufwärts und nach vorn, teilt sich am vorderen Rande des M. masseter, am unteren Insertionspunkte desselben um den Rand der Maxilla inferior sich biegend, in die Vv. maxillares externa und interna.

Fig. 113.

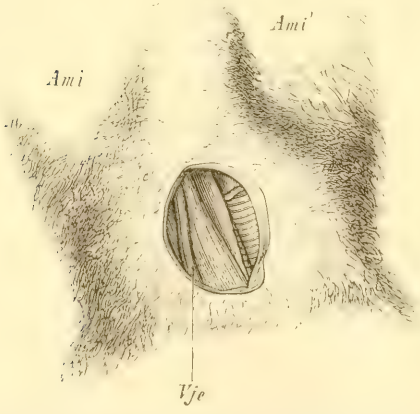

Rechte Seite des Halses, die durchschnittene Fascia cervicalis ist am medialen Rande des Hautschnittes sichtbar. Neben der Medianlinie erscheint die Trachea und Cartilago cricoidea. *Vje* V. jugularis externa. *Ami*, *Ami'* Anguli maxillae inferioris.

V. maxillaris externa (Fig. 103 *41*, S. 249) begleitet die A. maxillaris an deren hinterer Seite in der Furche vor dem vorderen Rande des M. masseter (Fig. 114, S. 273), nimmt die V. orbitalis inferior, weiter nach vorn die Vv. coronariae labii inferioris und superioris auf; geht lateralwärts vom M. levator labii superioris und dem N. facialis aufwärts und endigt als V. angularis am vorderen Augenwinkel.

V. angularis (Fig. 114) verläuft am vorderen Augenhöhlenrande aufsteigend lateralwärts, am vorderen Ende des Processus zygomaticus oss. frontis, geht durch das Fo-

ramen supraorbitale anterius in die Augenhöhle, nimmt Venen aus dem oberen Teile derselben auf.

V. coronaria labii inferioris verläuft am unteren Rande des M. buccinator zur Unterlippe.

V. coronaria labii superioris verläuft am oberen Rande des M. buccinator, oberhalb des N. facialis, unterhalb des N. infraorbitalis zur Oberlippe.

V. orbitalis inferior mündet in die V. maxillaris externa am unteren Teile des M. masseter, läuft am vorderen Rande desselben, zwischen letzterem und dem M. pterygoideus internus aufwärts, kommuniziert durch das Foramen mandibulare maxillae inferioris mit der V. alveolaris inferior (S. 64), gelangt in das Cavum orbitale, zwischen die Glandulae infraorbitalis und Harderiana, aus dem vorderen und unteren Teile des Cavum orbitale das Blut zurückleitend.

V. maxillaris interna mündet in die V. facialis anterior, steigt zwischen M. mandibulae und der Maxilla inferior, dann zwischen dem M. pterygoideus internus und dem Ramus maxillae inferioris aufwärts, nimmt die *V. sublingualis*, sowie die *V. alveolaris inferior* aus dem Canalis maxillaris auf,

Fig. 114.

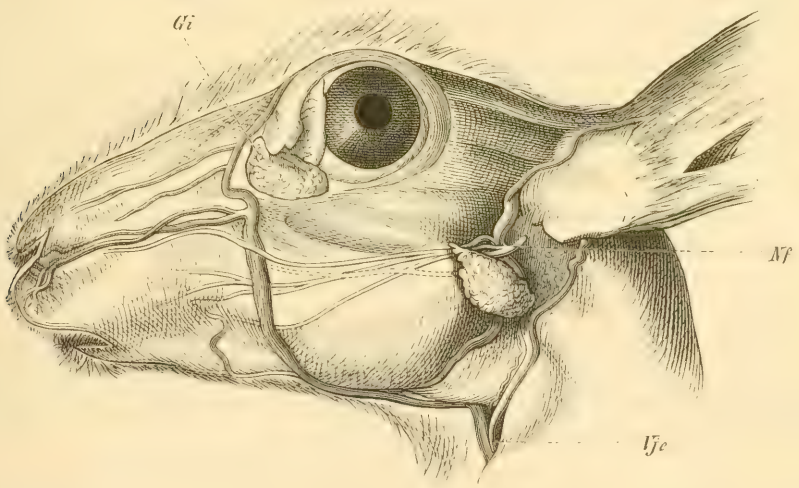

Nf N. facialis. *Gi* Gl. infraorbitalis. *Vje* V. jugularis externa, injiziert. Sie teilt sich an ihrem oberen Ende in die Vv. faciales anterior und posterior. Erstere setzt sich in die V. maxillaris externa fort, welche die Vv. coronariae labii inferioris und superioris aufnimmt und als V. angularis endigt. Die V. facialis posterior nimmt unterhalb des zurückgeschlagenen oberen Teiles der Gl. parotis die V. auricularis posterior auf und dicht oberhalb des N. facialis die schwache V. transversa faciei. (s. Fig. 85, S. 205.)

geht durch das Foramen pterygoideum anterius in der Wurzel des Processus pterygoideus oss. sphenoidei posterioris mit der A. maxillaris interna und geht in die *V. ophthalmica inferior* über. Die Venenplexus der unteren Muschel sind stark entwickelt; unter dem Septum cartilagineum narium verläuft eine unpaare *V. septi narium mediana*.

V. submentalis mediana (Fig. 103, 42, S. 249) ist unpaar, mündet in die

rechte oder linke V. facialis anterior, verläuft in der Medianlinie unter dem Rande des M. mandibulae, nur von der Haut bedeckt.

V. facialis posterior (Fig. 103, *37*, S. 249) geht durch die Gl. parotis, von ihren Läppchen lateralwärts bedeckt, hinter den Angulus maxillae inferioris, verläuft hinter dem Ramus maxillae inferioris, nimmt (Fig. 114, S. 273) die Vv. auricularis posterior und transversa faciei auf, welche letztere nur schwach entwickelt ist, und teilt sich, lateralwärts bedeckt vom M. parotideo-auricularis posticus, in die Vv. temporalis superficialis und ophthalmica externa.

Varietät. Die V. facialis posterior teilt sich in die Vv. temporalis superficialis und auricularis anterior, nimmt weiter abwärts die V. auricularis posterior auf. Die V. ophthalmica externa senkt sich in die V. temporalis superficialis.

V. auricularis posterior mündet in die V. facialis posterior, steigt hinter dem Ohrknorpel aufwärts, gelangt an dessen mediale Fläche und teilt sich in einen R. anterior und posterior. Der *R. anterior* ist die stärkste Ohrvene, verläuft in der Mitte der medialen Fläche des Ohrknorpels, begleitet die A. auricularis an ihrer hinteren Seite, kommuniziert nahe dem oberen Ende des Ohrknorpels bogenförmig mit dem R. posterior und der V. auricularis anterior. Der *R. posterior* ist eine starke, nahe dem hinteren Rande des Ohrknorpels verlaufende Vene, welche die entsprechende Arterie ebenfalls an deren hinterer Seite begleitet.

V. temporalis superficialis verläuft zwischen Meatus auditorius externus osseus und dem hinteren Ende des Processus temporalis oss. zygomatici, dicht am Knochen, wendet sich oberhalb des Meatus auditorius externus osseus umbiegend nach hinten, nimmt *Vv. temporales profundae* aus der Substanz des M. temporalis und die V. auricularis anterior auf, von welcher sie durch den M. maxillo-auricularis getrennt wird, und kommuniziert mit dem Sinus transversus durch ein das Os temporum in schräger Richtung durchbohrendes, vor dem Meatus auditorius externus osseus gelegenes Emissarium temporale (S. 85).

Entwickelungsgeschichte. Das Emissarium temporale oder Foramen jugulare spurium Rathke bildet in früherer Fötalzeit den Hauptabzugskanal für das Blut aus dem Innern des Schädels. Als Varietät beim Menschen wurde dasselbe von Otto (*428*) beschrieben.

V. auricularis anterior verläuft an der medialen, hinteren Seite der A. auricularis anterior, kommuniziert am oberen Rande der Ohrmuschel bogenförmig mit der V. auricularis posterior.

Abbildung der Ohrvenen s. *155*. Man kann sie, wie die Arterien, auch am lebenden Ohr studieren.

V. ophthalmica externa verläuft vorwärts und aufwärts am oberen Rande des hinteren Endes des Processus temporalis oss. zygomatici und am hinteren Rande des breiten Teiles des Processus zygomaticus oss. temporum, hinter und unterhalb der Gl. lacrymalis. Sie gelangt dann, medianwärts von dem Lig. supraorbitale durch das Foramen zygomatico-orbitale unterhalb des M. auricularis profundus anticus in die Augenhöhle, erstreckt sich

medianwärts an deren hinterer Wand und nimmt Blut aus dem M. rectus oculi posticus etc. auf.

V. vertebralis mediana ist unpaar, mündet in das untere Ende der V. jugularis externa dextra oder sinistra, läuft in der Medianlinie des Halses zwischen den Mm. longi colli, dann zwischen deren schrägen Ansätzen an das Tuberculum anterius des Atlas und vor demselben aufwärts. Kommuniziert mit den Vv. vertebrales dextra und sinistra, sowie dem oberen Ende der V. jugularis interna unterhalb des Foramen lacerum, gelangt dann an die Vorderfläche der Pars basilaris oss. occipitis, sowie des Corpus oss. sphenoidei posterioris hinter der Rachenschleimhaut nach vorn, sendet einen Ast durch das Foramen cavernosum oss. sphenoidei posterioris zum Sinus cavernosus und teilt sich in die Vv. septi narium dextra und sinistra.

V. septi narium verläuft an der lateralen Seite des Vomer, ist stark entwickelt.

V. transversa scapulae (Fig. 103, 33, S. 249) mündet in das untere Ende der V. jugularis externa, geht durch den Plexus brachialis rückwärts in die Fossa supraspinata.

V. subclavia.

V. subclavia mündet mit der V. jugularis externa zusammen in den Anfang der V. cava superior hinter der Insertion des M. sternomastoideus. Verläuft lateralwärts zum Arm hinter dem Ursprunge des M. pectoralis superficialis, der Clavicula und dem M. pectoralis minor, vor dem gemeinschaftlichen Bündel der Nn. cervicalis VIII und dorsalis I (Fig. 107, S. 254) und geht vor der ersten Rippe in die V. axillaris über.

Äste der V. subclavia:

Vv. mammariae externae. Eine oder zwei Venen, die beim Weibchen zu der obersten Mamma gehen, indem sie hinter dem M. pectoralis major aus der Achselhöhle hervortreten. Dieselben anastomosieren mit der V. abdominalis (s. V. iliaca externa, S. 279).

Varietät. In eine V. mammaria externa mündet die V. basilica, welche außerhalb der Fascia brachialis und antibrachii zur Haut der ulnaren Seite des Ober- und Vorderarmes gelangt und sich bis zur Hand erstreckt.

V. axillaris verläuft im unteren Teile der Achselhöhle nach unten, bedeckt von der Haut, von Fett und den Gl. axillares, und unterhalb der Nervenstämme des Plexus brachialis.

Äste der V. axillaris:

V. cephalica mündet in die V. circumflexa scapulae, einen Ast der *V. subscapularis*, gelangt zwischen den Mm. infraspinatus und teres major, dann am lateralen Rande der Insertion des M. deltoideus zwischen letzterem und dem M. anconaeus longus, sowie dem M. teres major unter die Fascia brachialis, verläuft an der Vorderseite des Oberarmes, von zwei Blättern der Faszie eingeschlossen, abwärts, ebenso an der radialen Kante der Streckseite des Vorderarmes vor den Mm. extensores radiales, dann zwischen den unteren Enden des Radius und der Ulna zur Dorsalfläche der Hand, nimmt die Vv. interosseae metacarpi dorsales I—IV auf.

Die V. cephalica wird am oberen Teile des Oberarmes vom N. perforans brachii, am unteren Dritteil des Oberarmes und am Vorderarm von den drei Ästen des R. superficialis des N. radialis begleitet.

V. brachialis ist einfach vorhanden, verläuft an der hinteren medialen Seite der A. brachialis.

V. basilica ist schwach entwickelt, mündet in die V. brachialis an der medialen Seite des M. gleno-ulnaris, medianwärts vom Ansatz der Sehne des M. pectoralis major an den Humerus die Fascia brachialis durchbohrend; verläuft an der medialen Seite des Oberarmes unter der Haut, zwischen zwei Blätter der Fascia brachialis eingeschlossen abwärts, nimmt am Oberarm, sowie unterhalb der Ellenbogengrube von der ulnaren Seite des Vorderarmes kleine Hautvenen auf.

Vena cava inferior.

V. cava inferior mündet von unten her in die hintere Wand des Atrium dextrum an deren unterem Rande, ungefähr in der Höhe des vierten Rückenwirbels, verläuft in der Brusthöhle abwärts zwischen den beiden unteren Lappen der rechten Lunge und an der rechten Seite des Oesophagus. Dieser Brustteil der V. cava inferior hat ungefähr 3 cm Länge. In der Höhe des achten Rückenwirbels tritt sie durch das Foramen venae cavae des Diaphragma, nimmt die Vv. hepaticae auf, liegt anfangs zwischen den Lobi caudatus und dexter hepatis an deren Verwachsungsstelle und in die Lebersubstanz eingegraben, dann an der rechten Seite der Aorta descendens abdominalis in der Höhe des zweiten Lendenwirbels, vor den Ursprüngen der Aa. renales, vor der rechten Nebenniere. Alsdann verläuft sie an der rechten Seite der Aorta descendens abdominalis, gelangt hinter deren unterem Ende zwischen die Aa. iliacae communes und nimmt etwas oberhalb des Promontorium die Vv. iliacae externae und die V. iliaca interna communis auf. Die Vv. iliacae communes fehlen.

Äste der V. cava inferior:

Vv. hepaticae s. S. 281.

Vv. phrenicae inferiores bilden einen Kranz an jeder Seite um das Centrum tendineum des Diaphragma, welcher radiär verlaufende Äste aussendet; sie senken sich in die V. cava inferior unmittelbar unter ihrer Durchtrittsstelle durch das Foramen venae cavae.

Vv. renales. Die dextra ist kürzer als die sinistra; erstere verläuft horizontal lateralwärts, letztere schräg absteigend; beide oberhalb der entsprechenden A. renalis (Fig. 108, S. 261).

Varietät. In die dextra mündet an ihrer Eintrittsstelle in die rechte Niere eine aus der V. cava inferior etwas weiter aufwärts herkommende V. aberrans, welche die A. renalis von vorn her bedeckt (s. Unterbindung der A. renalis, S. 261). Diese Varietät scheint nicht ganz selten zu sein, da Meißner nach mündlicher Mitteilung dieselbe ebenfalls beobachtet hat.

In die dextra ergießt sich die *V. ureterica superior* dextra, welche an der medialen Seite des rechten Ureters verläuft und mit der V. spermatica interna dextra kommuniziert. In die sinistra mündet die sich analog der dextra verhaltende V. ureterica superior sinistra am lateralen Ende derselben.

In die sinistra mündet die V. lumbalis I sinistra. Zugleich ist (bei einem Weibchen) eine starke V. lumbalis adscendens sinistra vorhanden; sie mündet in den unteren Vereinigungswinkel der Vv. cava inferior und renalis sinistra, verläuft an der vorderen linken Wand der Aorta descendens abdominalis vor dem M. psoas minor, wendet sich in der Höhe des siebenten Lendenwirbels vor den Mm. psoas minor und major lateralwärts und abwärts zum M. iliacus, aus dessen Substanz sie Äste aufnimmt. Ebenso erhält sie Zweige aus den Mm. psoas major und minor.

Unterbindung der V. renalis s. Unterbindung der A. renalis (S. 261). Man benutzt die sinistra, um eine Anschwellung der Niere auf ihr doppeltes Volumen binnen 24 Stunden und Albuminurie hervorzurufen.

Vv. suprarenales. Die dextra mündet in die V. cava inferior; mitunter zusammen mit der V. lumbalis I dextra. Die sinistra in die linke Wand der V. cava inferior, oberhalb der V. renalis sinistra oder in letztere selbst.

Vv. spermaticae internae. Beim Männchen mündet die *dextra* in die V. cava inferior in der Höhe des sechsten Lendenwirbels, verläuft in Begleitung der A. spermatica (interna) am medialen Rande des M. psoas minor und vor der V. cava inferior abwärts. Ihr oberes Ende liegt vor dem rechten Ureter, welchen sie in schräger Richtung kreuzt. Sie verläuft am medialen Rande des M. psoas minor dexter und vor der V. cava inferior abwärts, ein wenig lateralwärts und vorwärts, und vor dem M. psoas major zum rechten Hoden.

Die *sinistra* verläuft von ihrer Einmündungsstelle in den Winkel, den die Mündung der V. renalis sinistra in die V. cava inferior bildet, schräg lateralwärts und abwärts, vor der Aorta abdominalis und den linken Rand derselben von vorn her bedeckend, gelangt dann an die mediale Seite der A. spermatica sinistra; kreuzt, mit derselben verlaufend, etwas unterhalb der Teilungsstelle der Aorta abdominalis den linken Ureter und geht vor demselben vorbei zum linken Hoden.

Beim Weibchen münden die Vv. spermaticae internae in die V. cava inferior, etwas unterhalb der Ursprungsstellen der Aa. spermaticae aus der Aorta abdominalis, die dextra in derselben Höhe wie beim Männchen; verlaufen lateralwärts mit den Aa. spermaticae vor den Mm. psoas major und minor zum Ovarium und den Tubae Falloppiae.

Vv. lumbales I—VI verlaufen am oberen Rande der entsprechenden Aa. lumbales.

Sinusartige anastomosierende Kanäle, die zwischen Knochen und fibröser Auskleidung des Wirbelkanales verlaufen, sammeln das venöse Blut an der Basis der Wirbelbogen und gehen (an der Lendenwirbelsäule) zwischen je zwei Wirbeln in weite dünnwandige Blutsäcke über, die an den Nervenwurzeln von der Seite her das Mark überlagern (*429*).

V. iliaca interna communis.

V. iliaca interna communis. Ein kurzer, in der Medianlinie verlaufender Stamm, welcher in das Ende der V. cava inferior mündet, vor dem Promontorium abwärts steigt und die Vv. iliacae internae dextra und sinistra aufnimmt.

Varietät. Sie nimmt an ihrem unteren Ende die V. sacralis media auf.

V. iliaca interna.

V. iliaca interna verläuft an der medialen Seite der A. iliaca interna, nimmt die Vv. uterina, obturatoria, ischiadica, sacralis media und haemorrhoidalis externa auf.

Äste der V. iliaca interna:

V. sacralis media ist unpaar, mündet in die rechte oder in die linke V. iliaca interna, verläuft hinter der A. sacralis media.

Varietät. Es sind zwei Vv. sacrales mediae vorhanden, welche die A. sacralis media an deren linker und rechter Seite begleiten. Eine derselben mündet in die V. iliaca interna communis (S. 277).

V. haemorrhoidalis externa verläuft beim Weibchen an der lateralen Außenfläche des Rektum. Sie nimmt Venen aus dem Plexus vaginalis venosus auf, welcher hinter dem Arcus pubis gelegen ist.

V. obturatoria ist sehr klein, verläuft an der medialen Seite der A. obturatoria.

V. ischiadica verläuft an der medialen Seite der A. ischiadica, gelangt beim Austritt aus dem Becken unterhalb des M. pyriformis an die mediale Seite des N. ischiadicus und hinter die A. ischiadica. Sie nimmt die Vv. sacralis lateralis und pudenda interna auf, ferner eine Hautvene, welche mit dem korrespondierenden R. cutaneus der A. ischiadica (S. 264) aufwärts verläuft und in weitem Bogen mit der V. iliolumbalis anastomosiert.

In die *V. pudenda interna* mündet die *V. dorsalis penis* resp. *clitoridis*, kommuniziert jedoch durch einen starken, in der Leistengegend subkutan verlaufenden Ast mit der V. epigastrica inferior. Sie verläuft an der lateralen Seite der Arterie, ist paarig vorhanden und wesentlich Hautvene.

Die Hauptfortsetzung der V. ischiadica kommt der V. cruralis an Stärke gleich, erstreckt sich hinter dem Tuber ischii und den Köpfen des M. biceps femoris unter die Fascia lata, alsdann am hinteren Rande des M. biceps femoris dicht unter der Faszie zum Unterschenkel. Etwas unterhalb der Kniekehle anastomosiert sie mit der V. saphena parva, gelangt an die laterale Seite des Unterschenkels vor die Mm. peronaei und verläuft als *V. tibialis anterior* hinter dem N. peronaeus und fibularwärts von der Sehne des M. extensor digitorum pedis longus. Sie gelangt am oberen Ende der Sehne des letzteren an deren fibulare Seite, geht fibularwärts neben dem Ligamentum cruris zur Haut des Fußrückens und der Dorsalseite der Zehen. Die V. ischiadica ist mithin der V. cephalica homolog.

Varietät. Die V. tibialis anterior verläuft an der Sehne des M. extensor digitorum pedis longus und mit derselben hinter dem Ligamentum cruris. — Die V. ischiadica nimmt an der Wade eine *V. saphena parva accessoria* auf, welche ziemlich parallel, weiter medianwärts und fibularwärts als die eigentliche V. saphena parva verläuft. — Es ist eine V. aberrans vorhanden, welche oberhalb der Kniekehle in die V. ischiadica mündet, schräg abwärts und medianwärts läuft, ziemlich die Mittellinie der Wade einhaltend, und sich am unteren Dritteil des Unterschenkels in die V. saphena magna einsenkt.

Äste der V. ischiadica:

V. sacralis lateralis verläuft an dem lateralen Rande der Dorsalfläche des Schwanzes.

V. iliaca externa.

V. iliaca externa verläuft beiderseits an der medialen und hinteren Seite der Aa. iliacae externae.

Äste der V. iliaca externa:

V. iliolumbalis verläuft an der oberen Seite der A. iliolumbalis; ebenso die Vene, die den unteren Ast derselben begleitet; diejenige, welche mit dem oberen Ast sich fortsetzt, liegt an dessen medialer Seite.

V. vesicalis superior mündet in die V. iliaca externa, verläuft an der medialen Seite der A. vesicalis superior, nimmt die *V. ureterica inferior* auf. Beim Männchen erhält sie außerdem die *V. deferentialis*; beim Weibchen ist ein gemeinschaftlicher starker Stamm für die V. vesicalis superior und *V. uterina* vorhanden, der in die V. iliaca externa mündet; die Verzweigung der V. uterina verhält sich ganz wie diejenige der Arterie.

V. epigastrica inferior verläuft an der medialen Seite der A. epigastrica inferior, nimmt die *V. spermatica externa* auf. Außerdem eine starke *V. abdominalis*, welche aus dem Leistenringe hervortritt, einen Kommunikationsast zur V. dorsalis penis resp. clitoridis aufnimmt, dann in der Fascia abdominis aufwärts steigt, beim Weibchen sämtliche Mammae durchsetzend und Äste aus denselben aufnehmend. Ihr oberes Ende geht mehrfache Verbindungen mit den Vv. mammariae externae (s. V. subclavia, S. 275) ein.

Entwickelungsgeschichte. Der untere Teil der V. abdominalis ist wahrscheinlich ein Rest der fötalen Bauchvene (s. *450*).

V. cruralis verläuft vom Annulus cruralis ab an der medialen Seite der A. cruralis, gelangt in der Mitte des Oberschenkels hinter der A. articularis genu superficialis vor die A. cruralis, und tritt vor derselben durch den M. adductor magnus.

Unterbindung der V. cruralis. Siehe Unterbindung der A. cruralis, S. 265. Wenn man Flüssigkeiten in größerer Entfernung vom Herzen in eine Vene injizieren will, so benutzt man die V. cruralis, statt der V. jugularis externa.

Abtrennung der unteren Extremität bis auf die A. und V. crurales läßt die Ernährungsvorgänge anfangs ungeändert (*451*).

Äste der V. cruralis:

V. profunda femoris verläuft an der medialen hinteren Seite der A. profunda femoris.

V. circumflexa abdominis verläuft in der Weichengegend subkutan lateralwärts und aufwärts zur Spina anterior superior oss. ilium.

Varietät. Sie nimmt bald nach ihrem Ursprunge eine *V. epigastrica superficialis* auf, welche senkrecht aufwärts steigt, lateralwärts in einiger Entfernung von der Medianlinie sich verästelt und mit der V. abdominalis kommuniziert.

V. articularis genu superficialis.

V. saphena magna mündet an der Grenze des mittleren und unteren Drittteiles des Oberschenkels in die V. cruralis, verläuft abwärts vor der A. saphena magna an der medialen Seite des M. gastrocnemius medialis, parallel mit einer kleineren *V. saphena magna accessoria*, welche an der hinteren Seite der A. saphena magna sich erstreckt. Dann gelangt die V. saphena magna als *V. tibialis posterior* an der hinteren Seite der A. tibialis posterior hinter der Sehne des M. extensor digiti I proprius und vor der Sehne des M. flexor digitorum pedis longus zur Haut der Fußsohle. In der Wadengegend kommuniziert sie durch einen schräg verlaufenden Ast mit der V. saphena parva.

V. poplitea verläuft in der Kniekehle, an der vorderen Seite der A. poplitea, nimmt die *V. saphena parva* auf, welche zwischen dem M. tensor fasciae cruris und dem M. gastrocnemius lateralis hinter letzterem Muskel abwärts zur Haut der Wade sich erstreckt.

Letztere Vene verläuft an der lateralen Seite des M. gastrocnemius lateralis, außerhalb der Fascia cruralis, dann weiter tibialwärts als die V. ischiadica und fibularwärts neben dem Tendo Achillis nach abwärts bis zur Gegend des Malleolus lateralis. In der Mitte des Unterschenkels kreuzt sie sich mit der V. ischiadica und kommuniziert mit derselben.

Vena portarum.

V. portarum verläuft im Lig. hepatoduodenale, hinter der A. hepatica und dem Ductus choledochus, entsteht aus dem Zusammenfluß der Vv. mesenterica superior und coronaria ventriculi superior, nimmt an ihrem oberen Ende eine *V. pylorica* auf, teilt sich in einen kürzeren *R. dexter* und einen längeren *R. sinister*, welche in der Leber sich verästeln.

Fig. 115.

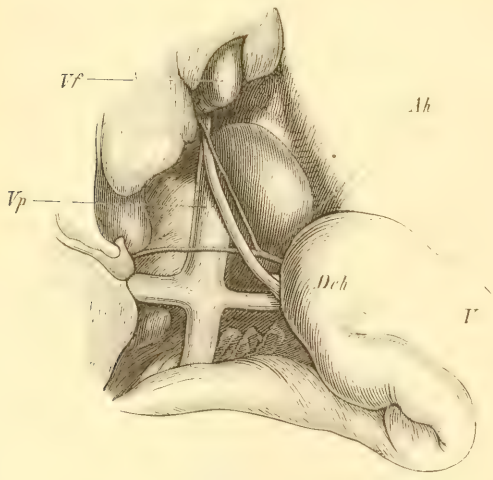

Vp V. portarum. *Dch* Ductus choledochus. *V* Magen. *Vf* Gallenblase, in die Lebersubstanz teilweise eingebettet. *Ah* A. hepatica, sich in den R. dexter, welcher neben dem Ductus choledochus verläuft, und den R. sinister teilend. Die V. portarum hinter den letzteren verlaufend mit ihren Ästen. Die Leber ist nach oben geschlagen.

Die V. portarum besitzt inwendig eine Spiralklappe (*821*).

Unterbindung der V. portarum. Hautschnitt in der Medianlinie, am Processus xiphoideus beginnend bis zur Nabelgegend. Der Pylorus wird stark nach abwärts, vorn und lateralwärts, die Leber in die Höhe gezogen (Fig. 115). Vor der V. portarum verlaufen die A. hepatica und der Ductus choledochus. — Man kann auch einen Ast der Pfortader isoliert unterbinden (*730* u. *755*).

V. coronaria ventriculi superior nimmt hinter der kleinen Kurvatur des Magens die *V. lienalis* auf, welche, entsprechend der geringen Größe der Milz, nur schwach entwickelt ist.

V. mesenterica superior verläuft, die A. mesenterica superior begleitend, anfangs senkrecht in fortgesetzter Richtung der V. portarum abwärts, dann nach links, dann wieder nach unten. Sie nimmt die Venen des Dünndarmes und Dickdarmes, sowie die V. mesenterica inferior auf.

V. mesenterica inferior mündet in die V. mesenterica superior in der Höhe der Ursprungsstelle der A. colica media, indem sie sich oberhalb der letzteren nach links wendet, verläuft dann in der Wurzel des Mesocolon descendens absteigend; begleitet in ihrem unteren Teile die A. mesenterica inferior. — Vergl. *452*.

Vv. hepaticae.

Meistens sind fünf vorhanden: zwei stärkere aus dem Lobus hepatis sinister und dem Lobulus dexter anterior, welche in die vordere Wand der V. cava inferior im Foramen venae cavae des Diaphragma einmünden; drei kleinere aus den übrigen Leberlappen senken sich in die rechte Seite der V. cava inferior weiter abwärts, innerhalb der Leber.

Varietät. Die Vv. phrenicae inferiores münden in die oberen Vv. hepaticae.

Arterien und Venen des Lungenkreislaufes.

A. pulmonalis.

Entspringt aus dem oberen Ende des rechten Ventrikels, biegt sich aufwärts, dann rückwärts und etwas nach links, zwischen Atrium sinistrum und der Aorta adscendens, hinter dem Ansatz des zweiten Rippenknorpels an das Sternum und der Thymus. Sie grenzt nach unten an das Atrium dextrum, nach links an den Arcus aortae und die V. cava superior sinistra, nach oben an den Arcus aortae, nach rechts an die Aorta adscendens und das obere Ende der Trachea. Vor letzterem teilt sie sich in die *Aa. pulmonales dextra* und *sinistra*. Aus der Teilungsstelle entspringt das dünne *Ligamentum arteriosum*, welches hinter der V. cava superior sinistra, in der Höhe des medialen Endes der dritten linken Rippe sich in den Anfang der Aorta descendens thoracica inseriert.

Die Äste der Aa. pulmonales verlaufen unmittelbar oberhalb der zugehörigen größeren Bronchien. — Über ihre Anastomosen s. *755*.

Vv. pulmonales.

Die Venen der Lungenlappen münden auf jeder Seite an der Grenze zwischen oberer und hinterer Wand des Atrium sinistrum, entweder zu einer

V. pulmonalis communis dextra und *sinistra* vereinigt oder als zwei getrennte, unmittelbar nebeneinander mündende Stämme auf jeder Seite: *Vv. pulmonales superior* und *inferior*. Die V. pulmonalis dextra liegt rechts von der V. cava inferior, links von der Vena cava superior dextra, die sinistra links von der V. cava inferior, rechts und nach hinten von der V. cava superior sinistra. Die V. pulmonalis sinistra ist etwas kürzer als die dextra. Die Äste beider Venen verlaufen unterhalb der zugehörigen größeren Bronchien.

Lymphgefäfs-System.

Lymphgefäfse.

Die Lymphgefäße des Kaninchens bieten nirgends besondere Abweichungen von denen des Menschen dar.

Ductus thoracicus. Derselbe mündet in den Vereinigungswinkel der Vv. jugularis externa und subclavia sinistra; hat im gefüllten Zustande ungefähr die Weite der V. azygos.

Über den Chylus s. *867*. — Vergl. auch S. 65.

Der *Truncus lymphaticus communis dexter* verhält sich analog; die *Trunci lymphatici jugulares dexter* und *sinister* sind verhältnismäßig weit; jeder derselben reicht von der Gl. cervicalis profunda vor dem M. scalenus anticus neben der V. jugularis interna bis zum Ductus thoracicus resp. Truncus lymphaticus communis dexter abwärts.

Lymphdrüsen.

Die Lymphdrüsen sind graurötlich und weich; folgende sind konstant:

Gl. facialis liegt längs des N. infraorbitalis am oberen Rande des M. buccinator.

Gl. cervicales superficiales. Mehrere Drüsen liegen neben der V. jugularis externa unter dem M. platysma in der Höhe der ersten Trachealringe.

Gl. cervicalis profunda liegt in der Höhe des zweiten Halswirbels, lateralwärts vom N. vagus, den Aa. carotis externa und interna, mit ihrem lateralen Rande unter dem vorderen des M. sternomastoideus.

Gl. masseterica liegt am vorderen Rande der Insertion des M. masseter an der lateralen Seite des Unterkiefers.

Gl. axillares, 2—3 an Zahl, in der Achselhöhle unter der V. axillaris.

Gl. scapularis liegt in dem Winkel zwischen unterem Rande der Scapula und dem Ursprungsteil des M. anconaeus longus.

Gl. bronchiales liegen an der Teilungsstelle der Trachea.

Gl. mesentericae superiores s. Pancreas Asellii, stellen eine an der Wurzel

des Mesenterium gelegene, aus Lymphdrüsen bestehende, zusammenhängende Masse von ca. 3 cm Länge auf 1 cm Breite dar.

Gl. mesentericae inferiores, 2—3 liegen neben den A. und V. mesentericae inferiores, etwa in der Mitte der Länge der letzteren im Mesocolon descendens.

Gl. hypogastricae, mehrere an Zahl, umgeben die V. iliaca externa.

Gl. inguinalis superior liegt an der Durchtrittsstelle der A. iliolumbalis durch die Bauchwand.

Gl. inguinalis inferior liegt am Ende der A. circumflexa abdominis, vor dem Kopfe des M. rectus femoris.

Gl. ischiadica liegt medianwärts von der V. ischiadica, hinter dem R. superior oss. ischii.

Gl. poplitea liegt am lateralen vorderen Rande des unteren Teiles des M. semimembranosus, hinter dem Kopfe des M. gastrocnemius medialis.

Neurologie.

Zentrales Nervensystem.

Rückenmark.

Die Medulla spinalis reicht abwärts bis in den Anfang des zweiten Kreuzbeinwirbels. Der Zentralkanal (Fig. 120 *C*, S. 290) ist mit Cerebrospinalflüssigkeit gefüllt. Das Gewicht beträgt 3,6 g. Die Cervikal- und Lumbalanschwellung ist wenig ausgeprägt. Das im Canalis sacralis gelegene unterste Ende des Rückenmarkes zeigt daselbst ein fadenförmiges Aussehen, wobei aber die mikroskopische Struktur der Medulla sich bis zum Anfang des Filum erhält. Der Zentralkanal stellt eine sagittale Spalte dar, in der Gegend des Processus spinosus spurius II nimmt derselbe eine auf dem Querschnitt T-förmige Gestalt an, entsprechend einem *Ventriculus terminalis* (57, S. 382). Die Tiefe des Ventrikels in sagittaler Richtung beträgt 0,37, die größte Breite hinten 0,11 mm. — Das *Filum terminale* beginnt in der Höhe des Processus spinosus des zweiten Kreuzbeinwirbels, reicht über das Ende des Canalis sacralis im siebenten Schwanzwirbel distalwärts noch ein wenig hinaus und endigt am achten Schwanzwirbel. — Vergl. auch S. 304.

Bei neugeborenen und mittelmäßig großen Kaninchen soll das Filum terminale bis an das Ende der Schwanzwirbelsäule reichen (*453*). — In etwa viermonatlichen Kaninchen erstreckt sich dasselbe jedoch nur noch entlang dem neunten Schwanzwirbel, wobei ein spaltförmiges Lumen erhalten bleibt. Der obigen Angabe liegt vielleicht eine Verwechselung mit der A. sacralis media zu Grunde, welche allerdings bis zur Spitze des Schwanzes reicht (Erste Auflage S. 196).

Operationen am Rückenmark. Durch Kompression oder Unterbindung des Arcus aortae links neben dem Ursprung der A. subclavia sinistra kann man den größten Teil des Rückenmarkes anämisch machen (*454* — s. Unterbindung des Truncus anonymus. S. 247).

Durchschneidung des Rückenmarkes.

A. Des oberen Endes. Hautschnitt in der Bauchlage des Tieres, in der Medianlinie, an der Protuberantia occipitalis externa beginnend über einige Processus spinosi abwärts. Ablösung der Muskeln, bis die Wirbelsäule frei liegt; Unterbindung der verletzten Gefäße.

B. Einer Stelle im Verlauf des Rückenmarkes. Bauchlage des Tieres. Hautschnitt über einige Processus spinosi, Ablösung der Rückenmuskulatur, Trennung der Wirbelbogen mit einer feinen Knochenzange, Eröffnung der Dura mater, Stillung der Blutung durch Schwamm und Zunder. Die Durchschneidung der vorderen und hinteren Wurzel gelingt leicht mittels einer nach der Schneide gebogenen Scheere; die isolierte Durchschneidung einzelner Stränge hat sehr große Schwierigkeiten wegen der Weichheit, Kleinheit und tiefen Lage des Rückenmarkes (*435*).

Nach einer anderen Methode (*436*) macht man zwei Schnitte parallel der Medianlinie bis auf die Ursprungsstelle der Processus transversi am tief ätherisierten und in der Bauchlage auf das Brett gebundenen Tiere. Zwei Wirbelbogen werden beiderseits freigelegt, mit einer Knochenzange die Arcus von 5—6—8 Wirbeln erst auf der einen, dann auf der anderen Seite durchtrennt, die Dura mater bloßgelegt. Jetzt wird zum ersten Male das Blut vorsichtig und oberflächlich abgewischt, das Brett in eine schiefe Lage gebracht, damit das Blut abfließt. Dura mater und ebenso Arachnoidea werden mit einer spitzen Pinzette aufgehoben, mit der Schere der Länge nach aufgeschnitten und mit Hilfe von Querschnitten lateralwärts umgeklappt. Die Pia mater wird für Operationen an den Hintersträngen mit einem nadelförmigen sehr feinen, flach untergeschobenen Messerchen (amerikanisches Augenmesserchen von Luër) über den Seitensträngen der Länge nach getrennt, stärkere Gefäße verschoben oder torquirt, wobei jede Bewegung des Tieres zu vermeiden ist.

An den Halswirbeln kann man nach Beugung derselben nach vorn zwischen zwei Wirbeln ohne Eröffnung eines Arcus (z. B. mit einer Staarnadel) eindringen und die hintere Partie durchschneiden.

Die Vorbereitung des Rückenmarkes zur späteren Sektion geschieht am besten durch Einlegen in so verdünnte Chromsäurelösungen, daß graue und weiße Substanz deutlich geschieden erscheinen.

Partielle Durchschneidung des Rückenmarkes. Einstoßen eines 8 mm langen, 2—3 mm breiten, hinten geknöpften Messerchens durch das Mark in den Wirbelkörper, so daß es festsitzt und unter seinem Schutze die Zerstörung z. B. eines Seitenstranges vorgenommen werden kann. Mit Hilfe von zwei Messerchen kann man beide Seitenstränge erhalten und die graue Substanz ganz zerstören. Härtung des Rückenmarkes in Alkohol zur mikroskopischen Konstatierung der Ausdehnung der Verletzung. Es wurde der Lendenteil benutzt, die interspinale Muskulatur abgeschabt, und zwischen zwei Processus spinosi ein Stück Wirbelbogen mit einer Knochenzange entfernt (*437*. Vergl. *631* u. *751*).

Zerstörung des Lumbalteiles. Befestigung des Kaninchens in der Bauchlage. In der Gegend des letzten Rückenwirbels ein Längsschnitt in der Medianlinie. Die Rückenmuskeln werden in der Longitudinalfurche zwischen den Processus spinosi und transversi abgeschabt, die Wirbelbogen nahe am Körper mit einer feinen Knochenzange durchgebrochen, das Rückenmark freigelegt, quer durchgeschnitten und abwärts bis in das Os sacrum mit einer gebogenen Hohlsonde oder glühendem Kupferdraht zerstört (*385*, S. 392).

Nach Reizung des oberhalb oder unterhalb des Atlas durchschnittenen Cervikalteiles des Rückenmarkes verengern sich die Körperarterien, namentlich die Aa. mammariae internae, epigastricae superiores, thoracicae longae, subscapulares, radiales, phrenicae superiores, die Arterien des Magens, die Aa. hepatica, lienalis, mesentericae superior und inferior, renales, uterinae, vaginales superiores, iliolumbales, epigastricae inferiores, crurales, saphenae magnae (*438*).

Reizungen des Lumbalteiles lassen sich bei uneröffnetem Wirbelkanal durch Einsenken von Elektroden zwischen benachbarten Wirbeln ausführen (585, S. 387).

Zwischen dem sechsten Halswirbel und dem vierten Brustwirbel befindet sich im Rückenmark das *Centrum ciliospinale* (439) für die Bewegung der Iris und der Kopfarterien; im vierten Lendenwirbel eine mehrere Millimeter lange Stelle, das *Centrum genitospinale* (440) für die Bewegung der Vasa deferentia, der Harnblase und des Rektum.

Nach anderen Angaben (vergl. 778) liegt das *Centrum vesicospinale* zwischen dem fünften und sechsten Lendenwirbel.

Übrigens entspringen nach anderer Angabe (441) die Gefäßnerven des Ohres und die Pupillen-erweiternden Fasern aus der Medulla oblongata und verlassen gemeinsam durch die vorderen Wurzeln der Nn. cervicales VII und VIII, sowie der Nn. dorsales I und II das Rückenmark, um sich von hier zum Halsteil des N. sympathicus zu begeben. Der Plexus caroticus internus verbindet sich mit dem N. trigeminus in der Gegend des Ganglion Gasseri.

Nach anderer Angabe (585) wäre das Kaninchenrückenmark für die Untersuchung der spinalen Zentren nicht zu empfehlen.

Gehirn.

Unterhirn, Subencephalon.

Medulla oblongata.

Ventriculus quartus. Das Corpus restiforme bildet an der Stelle, wo sich dasselbe umbiegt, um sich als Crus cerebelli ad medullam oblongatam fortzusetzen, ein Knie: Genu s. *Cervix corporis restiformis* (sog. Arm des Corpus trapezoides, 455). Neben demselben liegt am oberen Ende der lateralen Begrenzung des Bodens des vierten Ventrikels oder der *Fossa rhomboidea*, Rautengrube, das sog. *Tuberculum acusticum*.

Fig. 116.

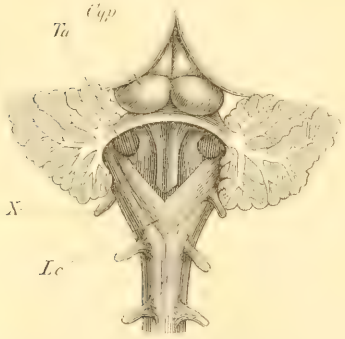

Ventriculus quartus von hinten gesehen. Das Cerebellum ist durchschnitten und abgetragen; nach Bernard. *Ta* Tuberculum acusticum. *Cyp* Colliculi posteriores eminentiae quadrigeminae. *X* N. vagus. *Lc* Lamina cinerea.

Dies ist eine hügelförmige Hervorragung (Fig. 116 *Ta*), die zerstreute Ganglienzellen enthält (S. 304), deren Zusammenhang mit dem N. acusticus jedoch zweifelhaft ist (S. 287). Medianwärts vom Tuberculum acusticum verläuft aufsteigend unmittelbar neben dem Sulcus medianus die *Eminentia teres* durch den oberen Teil der Rautengrube. Schräg lateralwärts aufsteigend liegt im unteren Teile des Ventrikels, welcher *Calamus scriptorius* genannt wird, jederseits die breite graue *Lamina cinerea* (Fig. 116 *Lc*). Ihr medialer oberer Teil repräsentiert den etwas gebogenen (S) Vaguskern, der laterale untere den Glossopharyngeuskern (485). Die Basis der Laminae cinereae ist nach oben, die Spitze nach unten gerichtet, sie erreichen das untere Ende des Calamus scriptorius, werden

lateralwärts von den wenig entwickelten Funiculi graciles und cuneati mediales), weiter nach oben von den auseinanderweichenden Funiculi cuneati laterales begrenzt. Striae medullares als Ursprünge des N. acusticus sind nicht sichtbar.

Das Tuberculum acusticum (Tuberculum laterale medullae oblongatae, Stieda) könnte der Vermuthung nach zur unteren sensibeln Trigeminuswurzel in Beziehung stehen (vergl. jedoch *574*, *589* u. *591*). Von den Franzosen (s. z. B. *442*) wird dasselbe als *Tubercule de Wenzel* bezeichnet. Letztere Autoren (J. und K. Wenzel, *443*) nennen es Taeniola. Vor der Geburt ist dasselbe noch nicht zu bemerken (*444*).

Der untere Teil der Lamina cinerea ist als Calamusganglion (*453*) bezeichnet worden.

Über den oberen Trigeminuskern und den Hypoglossuskern des Kaninchens s. *445*.

Zuckerstich. Um künstlichen Diabetes hervorzurufen, muß die Medulla oblongata innerhalb einer Stelle verletzt werden, welche vom oberen Ende der Lamina cinerea bis fast zum oberen Ende der Corpora restiformia reicht und circa

Fig. 117.

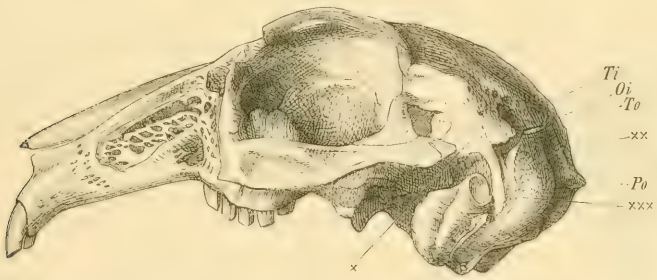

Schädel von der Seite. *Ti* Tuberculum interparietale. *Oi* Os interparietale. *To* Tuberculum occipitale. ×× Einstichstelle für den Diabetesstich. *Po* Protuberantia occipitalis externa.

5 mm Durchmesser hat. Man macht dem festgehaltenen, aufrecht sitzenden Kaninchen, dessen Kopf man mit der linken Hand fixirt, in der Medianlinie einen Schnitt von 2 cm Länge, der nach hinten auf der Protuberantia occipitalis externa endigt. Man fühlt letztere als größeren Knochenvorsprung (Fig. 117) und vor demselben einen zweiten kleineren: das Tuberculum occipitale, welches das vordere Ende der Pars squamosa oss. occipitis, wo dasselbe an das Os interparietale in der Medianlinie sich anlegt, bezeichnet. Vor dem letzteren liegt noch ein kleiner Vorsprung: das Tuberculum interparietale, an der Verbindungsstelle zwischen Os interparietale und den beiden Oss. parietalia (Fig. 118). Da unter dem Os interparietale der Confluens sinuum liegt (S. 272), so hält man sich hinter dem Tuberculum occipitale und durchbohrt in der Mitte zwischen letzterem und der Protuberantia occipitalis externa das Hinterhauptsbein mittels eines geraden

Fig. 118.

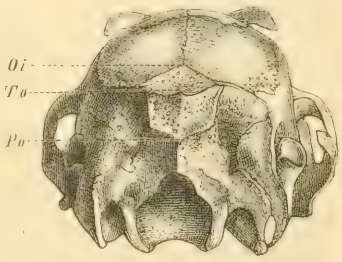

Schädel von hinten. *Oi* Vorderes Ende des Os interparietale oder Tuberculum interparietale. *To* Tuberculum occipitale. *Po* Protuberantia occipitalis externa.

stählernen Meißels von 7 cm Länge und 1,5 mm Breite, der mit einem hölzernen Griff versehen ist; oder mittels des Neurotomes von Longet (s. Durchschneidung des Crus cerebelli ad pontem, S. 291). Man kann auch eine Staarnadel oder ein spitzes Blatt einer feinen Schere benutzen (*446*). Die Schneide des Meißels wird in transversaler Richtung senkrecht durch den Knochen geführt, wobei leichte seitliche Bewegungen mit dem Griff das Eindringen erleichtern. Man durchbohrt das Cerebellum und die Medulla oblongata bis auf die Pars basilaris oss. occipitis. Der Harn wird nach etwa einer Stunde zuckerhaltig; der Diabetes dauert nicht länger als 24 Stunden. Gewöhnlich folgen Rollbewegungen um die Längsachse des Körpers und später Lähmungserscheinungen. Nach erfolgreicher Operation tragen die Tiere den Kopf ein wenig zurückgeworfen, was jedoch nur Folge der Blutung zu sein scheint.

Fig. 119.

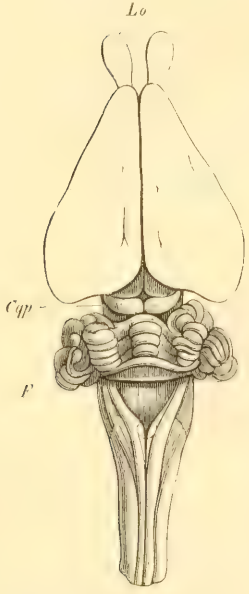

Gehirn und Medulla oblongata von oben. Nach Flourens (*450*). *Lo* Lobi olfactorii des großen Gehirns. *Cqp* Colliculi posteriores eminentiae quadrigeminae. *F* Flocculus cerebelli, der in der Fossa mastoidea oss. temporum sich befindet. ○ Noeud vital.

Die Gegend, deren Verletzung Diabetes erzeugt, entspricht dem Hypoglossuskern (*446*); indessen kann man mit einem breiteren Instrument auch vom hinteren Teil des Pons Varolii Diabetes erzeugen (*447*), sowie ebenfalls unterhalb der unteren Spitze des Ventriculus quartus (*446*, S. 116).

Auch entsteht Diabetes, wenn man Flüssigkeit in den letzteren einspritzt (*448*), und mitunter bei Blutungen innerhalb des Schädels.

Vergl. noch *449*, sowie Cerebellum (S. 291).

Noeud vital. In der Substanz der Medulla oblongata vor der Lamina cinerea des Ventriculus quartus liegt der Noeud vital (Fig. 119) von Flourens, dessen Verletzung den Respirationsbewegungen, sowie dem Leben sogleich ein Ende macht. Man kann mit einem kleinen Hohlmeißel von 3 mm Durchmesser oder mit einem doppelschneidigen Scalpell von 5 mm Breite den Noeud vital treffen, nachdem man von hinten her das Ligamentum obturatorium posterius zwischen Atlas und Os occipitis durch einen Haut- und Muskelschnitt frei gelegt und dann gespalten hat (*450*). — Man kann bei hinreichender Übung das Instrument direkt durch die Haut einstoßen wenige Millimeter unterhalb des hinteren Randes des Foramen magnum (*41*). Vergl. a. S. 301 (Respirationsbündel).

Durchschneidung der Pyramidenstränge. Die Pyramiden können isoliert von vorn oder von hinten her durchschnitten werden. Um sie in der Höhe des unteren Endes des Ventriculus quartus zu trennen, legt man das Ligamentum obturatorium posterius von hinten her frei etc. (*436*, S. 305).

Corpus trapezoides s. Trapezium. Die Gegend am unteren Rande der Brücke, neben der Austrittsstelle des N. abducens, zwischen dem lateralen Rande des Pyramidenstranges und den Nn. facialis und acusticus (Fig. 128, 7 u. 8, S. 298) jederseits wird als Corpus trapezoides bezeichnet. Infolge der Kürze der Brücke treten hier Fibrae arciformes als eine dünne Lage transversaler Nervenfasern zu Tage, die jedoch beim Kaninchen wenig entwickelt sind. Das genannte Corpus entspricht eigentlich dem unteren Teile der Brücke des Menschen. Vermöge geringerer Ausdehnung der oberflächlichen queren

Brückenfasern nach unten liegen die Pyramidenstränge (Fig. 122 *Py*, S. 293), die sich an Präparaten aus Müller'scher Flüssigkeit durch ihre weiße Farbe hervorheben, frei. Das Corpus trapezoides reicht bis zu den obersten Wurzelfasern des N. hypoglossus.

Pons Varolii.

Pons Varolii s. Pons (Fig. 122 *P*, S. 293). Die Brücke ist entsprechend den Crura cerebelli ad pontem wenig entwickelt: die Länge beträgt 7 mm, die Breite am vorderen Rande des N. trigeminus 14 mm. — Von der Schleife, *Lemniscus*, ist das obere Schleifenblatt nur in Form eines kleinen Anhanges des viel stärkeren unteren Blattes vorhanden (*480*).

Das *Foramen coecum posterius* ist kaum angedeutet, das *anterius* (*59*, S. 776) besser zu erkennen. Der *Sulcus basilaris* ist flach.

Pathologische Anatomie. Im vorderen Teil des Pons und im hintersten Teil des Pedunculus cerebri fand sich eine Bindegewebsgeschwulst bei einem Kaninchen, das 14 Tage lang spontane Rotationen um seine Längsachse gemacht hatte (*456*, S. 351).

Durchschneidung des Pons Varolii. Quetscht man mit dem für die Durchschneidung des N. trigeminus (S. 309) bestimmten Neurotom in transversaler Richtung die Fasern des Pons, welche an der Vorderfläche zunächst der Schädelbasis verlaufen, so entstehen klonische Krämpfe sämmtlicher Streckmuskeln des Körpers, wodurch außer Opisthotonus mit Zurückwerfung des Kopfes ein sehr eigentümliches Aussehen der Extremitäten bedingt wird (W. Krause).

Eminentia quadrigemina.

Colliculi anteriores s. Corpora quadrigemina anteriora. Sie sind viel größer als die posteriores, ihre freie Fläche ist fast gerade nach oben und etwas nach vorn gerichtet, ihr hinterer Rand wird von den Großhirnhemisphären nicht bedeckt (Fig. 119. — Fig. 120 *Eq*, S. 290).

Colliculi posteriores s. Corpora quadrigemina posteriora. Ihre freie Fläche ist nach hinten gerichtet.

Aquaeductus Sylvii ist weit.

Die Länge und Breite der Eminentia quadrigemina beträgt ca. 11 mm; nach anderer Angabe (*454*) in der Medianebene nur 7,25 mm, wobei jedoch auf die steil abfallende Hinterfläche des Colliculus posterior Rücksicht zu nehmen ist.

Kleinhirn, Cerebellum.

Das kleine Gehirn ist durch einen Zwischenraum, in welchem die Eminentia quadrigemina von oben her sichtbar wird, vom Großhirn getrennt. Es ist im Verhältnis zum Großhirn stark entwickelt; sein Gewicht beträgt 2,2 g und verhält sich zu demjenigen des Großhirnes genauer wie 1 : 2,8—3,1. Seine Länge von vorn nach hinten beträgt 9—14 mm; seine Breite 16—25 mm (*451*). Das Cerebellum hat deutliche Gyri und besteht aus dem Vermis und zwei Hemisphären.

Beim Hasen ist das Verhältnis zwischen Groß- und Kleinhirn wie 6 : 1 (*452*).

Hemisphären. An jeder Hemisphäre sind vier Hauptlappen zu unterscheiden: *Lobus superior anterior;* Lobus superior posterior und inferior posterior, die zu einem *Lobus posterior* s. superior posterior sich vereinigen,

Fig. 120.

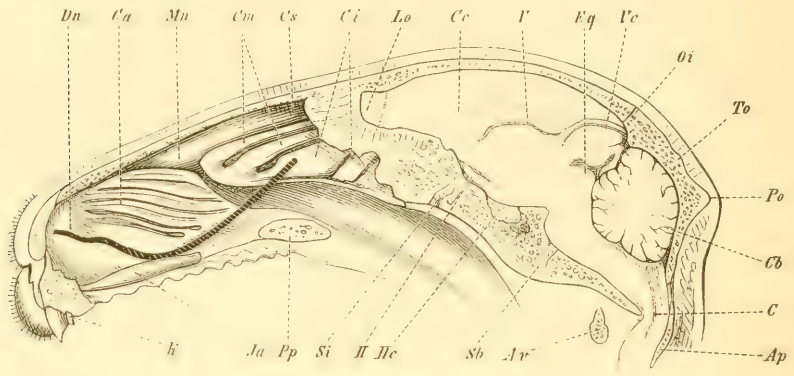

Medianschnitt eines gefrorenen Kopfes. *Dn* Ductus nasolacrymalis mit Berlinerblau injiziert, schraffiert soweit derselbe von Knochen, dunkel soweit derselbe von Schleimhaut bedeckt ist (nach *167*). *Ca* Concha anterior. *Mn* Marsupium nasale. *Cm* Concha (posterior) media. *Cs* Concha (posterior) superior. *Ci* Concha (posterior) inferior. *Lo* Lobus olfactorius. *Cc* Corpus callosum. *V* Höhle des dritten Ventrikels. *Eq* Eminentia quadrigemina. *Vc* Vena cerebri magna. *Oi* Vordere Grenze des Os interparietale. *To* Tuberculum occipitale. *Po* Protuberantia occipitalis externa. *Cb* Vermis cerebelli. *C* Zentralkanal des Rückenmarkes. *Ap* Hinterer Teil des Atlas. *Av* Vorderer Teil des Atlas. *Sb* Synchondrosis sphenobasilaris. *Hc* Hypophysis cerebri. *II* N. opticus. *Si* Synchondrosis intersphenoidalis. *Pp* Processus palatinus oss. maxillaris superioris. *Ja* Jacobson'sches Organ, von der Pars medialis des Ramus palatinus oss. intermaxillaris umschlossen. *k* Kleiner Schneidezahn.

weil der Sulcus horizontalis nur flach ist (Fig. 116, S. 286); *Lobus inferior anterior*, der unter dem Lobus superior anterior liegt.

Flocculus s. Lobus posterior. Am auffälligsten ist die starke Entwickelung und Lage der Flocke (Fig. 119 *F*, S. 288. — Fig. 122 *F*, S. 293), welche die Fossa mastoidea oss. temporum ausfüllt. Sie erinnert in beiden Beziehungen an das Vogelhirn.

Sämmtliche kleineren Abteilungen der Hemisphären und des Wurmes kann man nach Loewe (*455*) wie beim Menschen deutlich unterscheiden.

Die Lage des Flocculus erinnert an das Vogelhirn (*457*). Nach anderer Angabe (*458*) ist jedoch außer dem hier sogenannten noch ein eigentlicher Flocculus an seiner gewöhnlichen Stelle, nämlich an der lateralen Außenfläche der Medulla oblongata vorhanden, jedoch von sehr zarter Beschaffenheit.

Zerstörung der Flocke des Cerebellum. Will man dieselbe isoliert ausführen, so kann man einfach eine Nadel 2—3 mm hinter dem Meatus auditorius externus osseus in horizontaler Richtung oder schräg vorwärts einstoßen. Die Tiefe der Fossa mastoidea beträgt etwa 5 mm. Da im oberen Rande des Einganges der Fossa mastoidea oss. temporum der Canalis semicircularis superior verläuft (S. 182), so wird bei einer operativen Zerstörung des letzteren fast unvermeidlich die Flocke des Cerebellum verletzt. Mit dieser Fehlerquelle sind die bei Kaninchen und Vögeln ausgeführten Durchschneidungen dieses Bogenganges behaftet. Auf die hieraus resultierende Fehlerquelle ist (bei der Taube) bereits früher aufmerksam gemacht worden (*868*). — Vergl. S. 182.

Vermis. Der Wurm ist groß im Verhältnis zu den Hemisphären, liegt

mit seiner oberen Fläche in demselben Niveau mit derjenigen der letzteren; eine Falx cerebelli fehlt dem *Tentorium cerebelli*.

Crura cerebelli. Die Crura cerebelli ad eminentiam quadrigeminam bieten nichts besonderes; die Crura cerebelli ad pontem sind verhältnismäßig schwach; über die Crura cerebelli ad medullam oblongatam s. S. 286.

Exstirpation des Cerebellum. Durch einen Längsschnitt wird die Haut am Hinterkopf in der Medianlinie gespalten, die Muskulatur der Quere nach teilweise getrennt, mittels der Knochenzange der Schädel eröffnet. Man hält sich der Blutung wegen unterhalb des Sinus transversus (*41*, S. 508). Man kann das ganze Kleinhirn oder eine Hemisphäre oder den Vermis oder Teile derselben mit Messer und Schere abtragen. Blutungen werden durch Feuerschwamm gestillt. 90% der Tiere starben bald (*669*). — Vergl. a. *41*, S. 508 u. 540, *606*, sowie *728*.

Größere Verletzungen des Vermis posterior können Diabetes erzeugen (*708*, s. *41*, S. 551).

Durchschneidung des Crus cerebelli ad pontem. Ohne Eröffnung der Schädelhöhle; von vorn her. Man benutzt ein stählernes Messerchen (Fig. 121), welches vorn zugeschärft ist. Dasselbe befindet sich an einer stählernen Schraube von 5 cm Länge, 1,5 mm Dicke, die eine durchbohrte kreisförmige stählerne Platte trägt, in deren zentraler Bohröffnung sich die zugehörige Schraubenmutter befindet. Mittels der Platte kann die Tiefe bestimmt werden, bis zu welcher das Instrument in den Schädel eindringen soll, wonach die Schraubenmutter eingestellt wird. Die Schraube selbst sitzt an einem vierkantigen hölzernen Griff, dessen eine Fläche mit einer weißen Marke versehen ist, um die Lage der Messerschneide innerhalb des Schädels erkennen zu können. Einstich wie bei der Durchschneidung des N. ophthalmicus (s. N. trigeminus, S. 309); das Messer wird ein wenig weiter rückwärts gerichtet (*459*).

Fig. 121.

Neurotom von Longet (*459*); der Handgriff ist weggelassen.

Bei dieser Operation von vorn her wird der Pedunculus cerebelli ad pontem sehr häufig verfehlt und man trifft nur die Hemisphären des Kleinhirnes (*460*). Infolge der Durchschneidung treten Rotationsbewegungen um die Längsachse des Körpers ein.

Die *Vela medullaria anterius* und *posterius* sind verhältnismäßig dick.

Die mikroskopische Beschaffenheit des Cerebellum bietet nichts vom Menschen abweichendes (*461*).

Großhirn, Cerebrum.

Das Gesamtgehirn wiegt ca. 9 g; sein Gewicht verhält sich zu dem des Körpers wie 1 : 150—142; bei viertägigen Kaninchen ist das Verhältnis wie 1 : 52—32—31 (beim erwachsenen Menschen wie 1 : 35) — s. *443* u. *462*. — Der feste Rückstand beträgt 21,4% (*771*).

Das Gewicht des Großhirnes beträgt 6,8 g; seine Länge 32 mm, seine größte Breite 27 mm. — Der Ätherextrakt beträgt 21%, während das Rückenmark nur 9% liefert (*456*).

Basis des grofsen Gehirnes.

Pedunculi cerebri. Dieselben sind stark entwickelt; eine Substantia nigra ist nicht zu erkennen. — In Betreff des Tractus peduncularis transversus s. Substantia perforata media.

Der feinere Bau der Haubenregion ist gelegentlich untersucht worden (*480*), woraus hier einige Unterschiede gegenüber dem Menschen hervorzuheben sind.

Die obere Trigeminuswurzel ist stark entwickelt, die Ganglienzellen des Locus coeruleus und der Substantia nigra sind ungefärbt. Das Haubenbündel des Ganglion habenulae, sog. Meynert'sches Bündel S. 295, ist stark entwickelt, entspringt aus der Lamina perforata posterior s. Ganglion interpedunculare, verläuft schräg dorsalwärts und nach oben zum Ganglion pedunculi conarii s. habenulae; diese beiden Ganglien sind ebenfalls stark entwickelt. An Stelle eines Nucleus pedunculi cerebri s. Corpus Luysii existiert nur eine dünne, undeutlich begrenzte Ganglienzellen-Anhäufung.

Über die allgemeinen Vorsichtsmaßregeln bei Operationen am Gehirn s. *44*.

Durchschneidung des Pedunculus cerebri. Man sucht am skelettierten Kopf den entsprechenden Punkt auf, durchbohrt den Schädel und eine Hemisphäre des Großhirns mit einem nadelartigen Instrument und schiebt letzteres so weit nach der Medianlinie vor, daß das Instrument beim Niederdrücken während des Herausziehens die beabsichtigte Verletzung oder die des Thalamus opticus ausführt, worauf Manègebewegungen eintreten (*456*, S. 342). Man kann auch von oben und vorn her einstechen (*475*). Am besten fällt die Einstichstelle in den Schädel, wenn durch Reizung Kontraktionen der Harnblase eintreten sollen, ungefähr 2 mm neben der Medianlinie, 5 mm vor der Protuberantia occipitalis externa in die Verbindungslinie der hinteren Ränder beider Meatus auditorii externi. Das kleine Gehirn wird dabei hinter den Colliculi posteriores der Eminentia quadrigemina durchbohrt. Die Tiere bleiben nicht lange am Leben (*474*). — Man kann auch das Os temporum anbohren, um das Neurotom einzuführen (*706*). — Über Folgezustände im Magen und Darmkanal vergl. *692*.

Wird der Schädel dagegen an zwei Stellen, 4 mm lateralwärts von der Medianlinie, 9 mm vor der Protuberantia occipitalis und 11 mm weiter nach vorn durchbohrt, und führt man dann durch jedes Loch einen Kupferdraht bis auf die Schädelbasis, so entsteht bei Induktionsschlägen Verengerung aller Körperarterien (*475*).

Manègebewegung-Operation. Schnitt in der Medianlinie durch die Kopfhaut, Bloßlegung der Schädelnähte. Durchbohrung eines Scheitelbeines an seinem vorderen oberen Winkel an einem Punkte, der von der Sutura sagittalis und coronaria ziemlich gleich weit, etwa 2—4 mm entfernt ist, mittels einer kurzen, scharfen Stahlspitze. Einführung einer sehr feinen Staarnadel, deren schneidende Ränder nach rechts und links gerichtet sind, in senkrechter und etwas mehr nach vorn geneigter, oder in etwas nach hinten und medianwärts geneigter Richtung bis auf die Schädelbasis; eventuell Bewegung der Nadelspitze nach rechts und links. Verletzung des vorderen Endes des Thalamus opticus im ersten Falle; des Tuber cinereum und der benachbarten medialen Partie des Pedunculus cerebri im zweiten Falle. Im ersten Falle (Verletzung des vorderen Teiles des Thalamus) findet Manègebewegung nach der verletzten (Magendie), im zweiten (Verletzung des hinteren Dritteiles des Thalamus oder der Pedunculi cerebri nach Longet) nach der unverletzten Seite statt (*476*).

Epilepsie. Künstliche Erzeugung von Epilepsie ist beim Kaninchen noch nicht

gelungen. — Die Erscheinungen bei Vergiftung mit Blausäure haben viel Ähnlichkeit mit einem epileptischen Anfalle, der allerdings mit dem Tode endigt (*455*).

Substantia perforata media s. Lamina perforata posterior s. Ganglion interpedunculare (Gudden — vergl. *645*). Aus derselben treten beträchtlich nach vorn von dem Vorderrande der Brücke die Nn. oculomotorii hervor (Fig. 122 *III*); sie liegt zwischen den Bulbi fornicis und dem Pons.

Tractus peduncularis transversus (*464*) s. Fascio pedoncolare traverso (*465*). Von der Substantia perforata media entspringt jederseits ein schmaler, oberflächlicher weißer Markstreifen (Fig. 124 *Tr*, S. 295), welcher den Pedunculus cerebri an dessen lateraler Seite umwindet; aufsteigend gelangt derselbe zwischen das Corpus geniculatum mediale und den vorderen Rand des Colliculus anterior eminentiae quadrigeminae und endigt im Tuberculum posterius thalami optici (*455*).

Der Tractus peduncularis transversus soll Opticusfasern zur Medulla oblongata führen (*464*).

Nach anderer Angabe könnte derselbe mit einer hinteren sensibeln Wurzel des N. oculomotorius zusammenhängen (vergl. *59*, S. 736), was jedoch bestritten wird (*641*).

Tuber cinereum (Fig. 122 *Tc*) hängt durch ein dickes *Infundibulum* mit der Hypophysis cerebri zusammen.

Hypophysis cerebri (Fig. 123. — Fig. 120 *Hc*, S. 290. — Fig. 128 *h*, S. 298) ist 5 mm lang, 3 mm breit und hoch, besteht aus einem hinteren grauen und einem vorderen, mehr weiß-rötlichen Lappen (Fig. 123 *v*).

Chiasma opticum (Fig. 122 *Ch*). Sein hinterer Rand wird von der *Commissura arcuata* s. Tractus thalami transversus begrenzt, die nicht dem Chiasma selbst angehört, sondern als weißer querer Markstreifen von einem Corpus geniculatum mediale zum entgegengesetzten zu verfolgen ist (*455*).

Fig. 122.

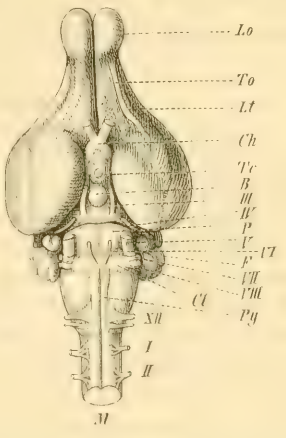

Gehirn von unten, in seiner richtigen Lage, wobei die Lobi olfactorii und das Rückenmark sich gegen den Beschauer erheben. *Lo* Lobus olfactorius. *To* Tractus olfactorius. *Lt* Lobus temporalis. *Ch* Chiasma opticum mit den beiden Sehnerven. *Tc* Tuber cinereum, das Infundibulum an dessen oberem Ende ringförmig abgeschnitten. *B* Bulbus fornicis. *III* N. oculomotorius. *IV* N. trochlearis. *P* Pons Varolii. *V* N. trigeminus. *VI* N. abducens. *F* Flocculus cerebelli. *VII* N. facialis. *VIII* N. acusticus. *Ct* Corpus trapezoides. *Py* Pyramidenstrang. *XII* N. hypoglossus. *I* N. cervicalis primus. *II* N. cervicalis secundus. *M* Durchschnitt des Rückenmarkes.

Die *Commissura inferior* des Chiasma nach Gudden (*484*, S. 716) liegt am oberen hinteren Rande des Chiasma, ist nur experimentell nachweisbar, insofern sie nach Exstirpation beider Augäpfel beim neugeborenen Kaninchen persistiert.

Fig. 123.

Hypophysis cerebri von lateralwärts gesehen. *v* Vorderer Lappen.

In jedem N. opticus soll ein gekreuztes und ein viel kleineres ungekreuztes Bündel enthalten sein; ersteres versorgt den oberen, unteren und den medialen, letzteres nur den lateralen Abschnitt der Retina, von diesem aber auch nur etwa den vierten Teil (*580* u. *644*).

Tractus optici. Sie sind entsprechend der relativen Größe der Augen

stark entwickelt, nehmen einen großen Teil der Gehirnbasis ein. Der Tractus entspringt vom Corpus geniculatum laterale des Thalamus opticus, sein Hauptzug aber kommt vermittels des Tuberculum posterius thalami, welches diesem Tractus die weiße Farbe seiner Oberfläche verdankt, vom Colliculus anterior eminentiae quadrigeminae. — Der Tractus krümmt sich abwärts, dann nach vorn, umgiebt den Pedunculus cerebri, durchkreuzt sich vollständig mit dem der anderen Seite im Chiasma opticum (Vergl. *705*).

Substantiae perforatae laterales s. anteriores. Sie liegen jederseits zwischen dem Chiasma opticum und dem hinteren Ende des medialen Randes des Gyrus rectus.

Trigona olfactoria sind wenig deutlich: am hinteren Ende der Unterfläche des Stirnlappens wurzelt in letzterem jederseits der *Tractus olfactorius*, (Fig. 122 *To* S. 293), ein breiter im Sulcus olfactorius des Stirnlappens gelegener weißer Markstreifen (vergl. S. 300).

Innerer Bau des grofsen Gehirnes.

Ventriculus tertius. Derselbe stellt auf dem Durchschnitt eine enge Spalte dar (Fig. 120 *V*, S. 290).

Thalami optici. Jeder derselben ist 11 mm lang, seine größte Breite beträgt hinten 9 mm. Die Achse seiner größten Länge ist schräg nach vorn und medianwärts gerichtet. Auf der oberen Fläche sind hinten das stark entwickelte und hervorragende weiße *Tuberculum posterius* (Fig. 124 *Tp*, S. 295) s. Pulvinar s. Corpus geniculatum laterale s. posterius (*454*, S. 25), vor demselben das viel kleinere rundliche graue *Tuberculum medium* s. posterius, welches dem eigentlichen Körper des Thalamus entspricht, und ganz vorn das noch kleinere grauweißliche *Tuberculum anterius* zu unterscheiden. (Vergl. über die mikroskopisch trennbaren Kerne des Thalamus *574*, S. 670.) Am medialen Rande der oberen, dieselbe gegen die mediale Fläche abgrenzend, verlaufen dicht aufeinander folgend: der Pedunculus conarii, jenen Rand bildend, lateralwärts davon der Nucleus pedunculi conarii und die Taenia thalami optici (s. Conarium, S. 295).

Die *Stria cornea* s. terminalis ist wenig gebogen. (Über ihren Zusammenhang mit Fasern des Septum pellucidum vergl. *574*, S. 666).

Jeder Thalamus ist mit einem Corpus geniculatum mediale (Fig. 124 *Cg* S. 295) und laterale ausgestattet.

Die *Corpora geniculata mediale* und *laterale* s. internum (*454*) sind klein, namentlich das erstere, verhalten sich übrigens wie beim Menschen. Sie liegen hinter und unter dem Tuberculum posterius, werden von letzterem überragt und stehen durch die *Brachia conjunctiva anterius* und *posterius* mit den Colliculi anterior resp. posterior der Eminentia quadrigemina in Verbindung.

Die Dimensionen des Thalamus giebt Forel (*454*, S. 49) in mm folgendermaßen an:

Länge in sagittaler Richtung von der Columna fornicis zum vorderen Ende der Eminentia quadrigemina	5,5

Länge des lateralen Randes von der Columna fornicis bis zum vorderen Ende des Tuberculum posterius (welches Forel für das Corpus geniculatum laterale hält)	5,5
Größte Länge incl. des Tuberculum posterius	7,5
Breite von der Commissura posterior bis zur Cauda corporis striati	6,5
Größte Länge des Tuberculum posterius	3,5
Breite des Tuberculum posterius	2,75
Größte Länge des Corpus geniculatum laterale (welches Forel für das mediale hält)	4,5
Breite des Corpus geniculatum laterale	3,0

Vor dem Thalamus opticus, zwischen demselben und dem Corpus striatum liegt eine Stelle, bei deren Verletzung männliche Kaninchen einen grunzenden Ton, wie sonst in der Brunstzeit, hören lassen (*466*). Übrigens geben auch Weibchen in der Brunst einen ähnlichen Ton von sich (*467*).

Ausschließlich auf Grund experimenteller Untersuchungen (s. Großhirnrinde, S. 303) lassen sich ein vorderer, mittlerer, lateraler und hinterer Kern unterscheiden (*468*), außerdem ein Tuberculum posterius s. Pulvinar.

Corpora striata sind bedeutend entwickelt (ähnlich wie bei den Vögeln), nehmen einen großen Teil der Großhirnhemisphären ein; jedes ist 14 mm lang, die größte Breite beträgt 5 mm. Über den Nucleus lentiformis siehe Commissura anterior (S. 296). Derselbe besteht aus nur zwei Gliedern, einem medialen, mehr weiß gefärbten und einem lateralen peripherischen, vorwiegend grauen Abschnitt (*606*, S. 206).

Über einen sog. Nucleus cursorius im Streifenhügel s. *606*.

Commissura posterior s. posterior inferior ist wenig entwickelt.

Conarium s. Gl. pinealis (Fig. 124 *C*) ist graubräunlich, von zylindrischer, am vorderen Ende ein wenig zugespitzter Gestalt, 7,5 mm lang, 0,5 mm breit und dick; enthält keinen Hirnsand (*646*). Dasselbe erfüllt die Furche zwischen den Colliculi anteriores eminentiae quadrigeminae, liegt längs der V. cerebri magna, gewöhnlich an der rechten Seite derselben, besitzt zwei stark entwickelte *Pedunculi conarii* s. Gl. pinealis s. Tractus recti (*455*). Dieselben hängen hinten durch eine *Commissura pedunculorum conarii* s. posterior superior thalami (*455*) in der Medianebene zusammen. Von da erstrecken sie sich nach vorn, um sich in der vorderen Gegend des Stratum zonale thalami optici zu verlieren. Lateralwärts werden sie jederseits von der etwas gebogen von vorn nach hinten und lateralwärts verlaufenden *Taenia thalami optici* s. Tractus lateralis begleitet, die hinten mit der Commissura pedunculorum zusammenfließt. Die Taenia wird vom Pedunculus durch einen schmalen Streifen grauer Substanz, *Nucleus pedunculi conarii* s. Ganglion habenulae getrennt.

Fig. 124.

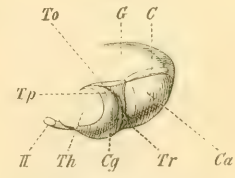

Hinterer Teil der rechten Großhirnhälfte nebst Mittelhirn, nach Behandlung mit H. Müller'scher Flüssigkeit und Alkohol. *C* Conarium. *G* Großhirnhemisphäre. *To* Taenia thalami optici. *Tp* Tuberculum posterius thalami optici. *II* Rechter N. opticus. *Th* Schnittfläche des Thalamus. *Cg* Corpus geniculatum mediale. *Tr* Tractus pedunc ularis transversus. *Ca* Colliculus anterior quadrigeminae eminentiae.

Taenia thalami optici, der Nucleus pedunculi conarii und der Pedunculus conarii zusammen sind als Eminentia medialis s. Tuberculum internum thalami optici (*455*) bezeichnet worden. — Das Haubenbündel des Ganglion habe-

nulae von Meynert oder das Meynert'sche Bündel von Forel (*480*) entspringt in der Substantia perforata media (S. 293), verläuft schräg nach oben zum Ganglion pedunculi conarii. Über die Faserkreuzung der Columnae fornicis und die Radix descendens fornicis oder das sog. Vicq' d'Azyr'sche Bündel, s. *574*, S. 660, 691, 694 u. 695.

Das Conarium enthält doppeltkonturierte Nervenfasern und bräunliches Pigment.

Luys (*470*) hat den Querschnitt der Pedunculi conarii für das nach seiner Angabe paarig vorhandene, resp. aus zwei getrennten Hälften bestehende Organ genommen, letzteres selbst aber ganz übersehen. Nach Tiedemann (*471*), dem Longet (*472*) folgt, wäre das Conarium klein und rund. Jedenfalls können diese Autoren das Organ niemals gesehen haben.

Commissura mollis nimmt fast die Hälfte des dritten Ventrikels ein.

Commissura anterior ist stark entwickelt, erscheint als weißer Strang an der vorderen oberen Seite der Lamina terminalis des Tuber cinereum, geht in horizontaler Richtung nach beiden Seiten lateralwärts fort, um dann nach kurzem Verlauf durch die am meisten nach der Medianebene hin gelegenen Teile des Corpus striatum mit ihrer Hauptmasse in einem nach oben stark konkaven Bogen nach der Gehirnbasis abzubiegen. Dort weichen die Fasern allmählich mehr auseinander, gelangen aber sämmtlich in den Lobus olfactorius und kleiden die Wandung seines Ventriculus aus. Schon vorher jedoch, so lange die Commissura anterior als rundliches Bündel in dem Corpus striatum verläuft, zweigt sich ein feiner, ebenfalls rundlicher Arm von der Hauptmasse der Commissur ab, der als isoliertes Bündel durch den Nucleus lentiformis (corporis striati) zu verfolgen ist, welcher Teil des Corpus striatum unterhalb einer mächtigen weißen Fasermasse liegt, die der Corona radiata angehört. Dieses Bündel zieht dann in der Richtung gegen den Lobus temporalis cerebri, in den es von vorn her eintritt; hier scheint es sich jenen großen Fasermassen anzuschließen, welche die laterale, vordere und hintere Wand des Seitenventrikels bilden (*469*. — Vergl. *574*, S. 655, u. *575* sowie *576*.

Fig. 125.

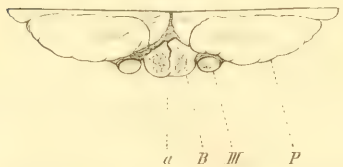

Bulbi fornicis auf dem senkrechten Durchschnitt, von vorn gesehen. Vergr. 2. *a* kleine Arterie. *B* Bulbi fornicis, in der Medianlinie durch eine etwas klaffende Spalte getrennt. *III* N. oculomotorius. *P* Pedunculus cerebri.

Fornix. Derselbe bildet ein Dreieck, dessen Basis nach hinten sieht.

Die Radix descendens fornicis oder dessen aufsteigender Schenkel nach Meynert wird auch als Vicq' d'Azyr'sches Bündel bezeichnet (*480*).

Bulbi fornicis s. Corpora mamillaria (Fig. 125 *B*). Sie liegen dicht neben der Medianlinie und sehen, so lange die Pia mater nicht entfernt ist, wie ein einziger rundlicher Hügel aus (Fig. 122 *B*, S. 293). Sie werden deshalb öfters für unpaar gehalten (*455* u. *470*, Fig. 3). (Über den mikroskopischen Bau des Bulbus fornicis s. *574*, S. 692, und *642*).

Septum pellucidum ist wenig entwickelt, der *Ventriculus septi pellucidi* 7 mm lang. (Über den Verlauf der Fasern des Septum vergl. *574*, S. 660.)

Corpus callosum. Der Balken ist 13 mm lang, reicht nicht weit nach hinten (Fig. 120 *Cc*, S. 290), besteht aus zwei Schichten von Fasern, welche

gegen die Großhirnhemisphären aufsteigen, resp. zum Corpus striatum und Thalamus opticus sich abwärts wenden.

Loewe (*455*) lieferte eine detaillierte Beschreibung eines schrägen Gehirndurchschnittes, in welcher jedoch der Balken nicht erwähnt wird, auch die Abbildung (*455*, Fig. 4) läßt keine weiteren Aufschlüsse entnehmen.

Ventriculi laterales sind weit, das untere Horn und das *Cornu Ammonis* (Fig. 126 *A*) stark entwickelt, letzteres 10 mm breit; das hintere Horn fehlt; das vordere setzt sich in den Ventriculus lobi olfactorii fort.

Öffnet man den Seitenventrikel, so fällt hinterwärts das kolbig aussehende Cornu Ammonis (Fig. 126 *A*) in die Augen; vor demselben liegt der Streifenhügel. Die graue Substanz der *Fascia dentata* setzt sich längs der Fimbria resp. des Crus fornicis fort und erreicht die Medianlinie (sog. Ganglion Tarini). — Eine detaillierte Beschreibung der Zusammenrollung des Ammonshornes s. *455*; über den Faserverlauf in der Fascia dentata *574*, S. 636.

Corpora medullaria (hemisphär. cerebri). Über den Faserverlauf s. *574*, S. 649.

Oberfläche der Hemisphären des grofsen Gehirnes.

Das große Gehirn ist hinten breit, läuft nach vorn beinahe spitz zu, was demselben eine ausgesprochene Ähnlichkeit mit dem Vogelgehirn giebt, die auch an dem Schädel hervortritt (s. allgemeine Osteologie S. 136). Von der Seite gesehen erscheint das Gehirn von oben her stark abgeplattet. Die Hemisphären sind annähernd kegelförmig; ihre Oberfläche ist glatt, zeigt kaum Spuren von Windungen. Ebenso sind an ihrer Masse keine bestimmt abgegrenzten Lappen unterscheidbar. Man kann dieselben jedoch zur besseren Orientierung in drei Hauptlappen teilen.

Fig. 126.

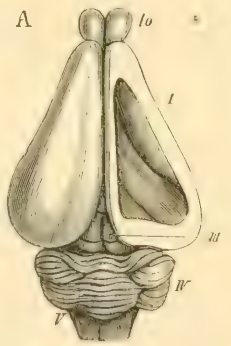

Gehirn nach Gegenbaur (*570*). **A.** von oben. *lo* Lobi olfactorii. *I* Vorderhirn. *III* Mittelhirn. *IV* Hinterhirn. *V* Nachhirn. Der Seitenventrikel ist rechterhand geöffnet, vorn erscheint das Corpus striatum, dahinter der Fornix mit dem Cornu Ammonis.

Lobus frontalis s. anterior. Stirnlappen, Frontallappen oder Vorderlappen (Fig. 126). Der Stirnlappen ist nach vorn zugespitzt, stellt die Spitze des Kegels dar, welchen das Großhirn bildet, endigt etwas oberhalb und hinter einer Linie, welche die beiden Pupillenmittelpunkte verbindet, und reicht bis an die Einschnürung, welche das hintere in den Tractus olfactorius übergehende Ende des Bulbus olfactorius darstellt. Auf der unteren Fläche verläuft in sagittaler Richtung ein Sulcus olfactorius, worin der Tractus olfactorius ruht (Fig. 122 *To*, S. 293). Medianwärts von letzterem erstreckt sich ebenfalls in sagittaler Richtung der *Gyrus rectus*, lateralwärts vom Tractus der *Gyrus frontalis medius*. Dieser wird lateralwärts von einem sagittalen *Sulcus frontalis* begrenzt, der in den Sulcus collateralis nach hinten sich fortsetzt, den vorderen Teil der V. collateralis cerebri enthält und den Sulcus triradiatus s. cruciatus des Menschen vertritt. Lateralwärts folgt auf

den Sulcus frontalis der *Gyrus frontalis inferior*, der aber nur auf der unteren Fläche des Stirnlappens zu erkennen ist. Denn die *Fossa Sylvii* beschränkt sich auf eine flache Grube, welche auf die obere Fläche des Stirnlappens als leichte Einkerbung hinüberreicht (Fig. 128); im übrigen ist die letztgenannte Fläche glatt. Jener Fossa fehlt also ihr Ramus anterior (des Menschen); sie markiert indessen die Grenzlinie des Stirnlappens nach hinten.

Fig. 127.

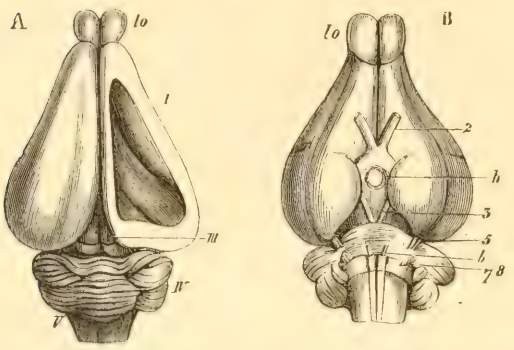

Gehirn nach Gegenbaur (*570*). **A.** von oben. *lo* Lobi olfactorii. *I* Vorderhirn. *III* Mittelhirn. *IV* Hinterhirn. *V* Nachhirn. Der Seitenventrikel ist rechterhand geöffnet, vorn erscheint das Corpus striatum, dahinter der Fornix mit dem Cornu Ammonis.

B. Gehirn von unten. *lo* Lobi olfactorii, *2* N. opticus. *h* Hypophysis cerebri. *3* N. oculomotorius. *5* N. trigeminus. *b* N. abducens. *7* N. facialis. *8* N. acusticus. Unter dem Pons Varolii erscheint das Corpus trapezoides als helles Querband.

In den Gyri rectus, frontalis medius und inferior sollen drei sog. Ur- oder Ringwindungen wiederzufinden sein (*455*); vergl. jedoch über letztere *59*, S. 813.

Lobus olfactorius s. Processus mamillaris cerebri ragt als kolbiger Vorsprung (Fig. 122 *Lo*, S. 293. — Fig. 127 *lo*. — Fig. 128 *Lo*), unter der Spitze des Stirnlappens nach vorn, innerhalb des Os frontis. Sein hinteres Ende liegt unter dem oberen Ende des Sinus frontalis. Im Innern findet sich eine mit den Seitenventrikeln in Verbindung stehende Höhle: der *Ventriculus lobi olfactorii*.

Vom hinteren Ende des Lobus zieht der *Tractus olfactorius* nach hinten s. S. 300.

Derselbe kann sich ausnahmsweise fast sogleich nach seinem Anfang in die Hirnrinde verkriechen (*477*).

Über den feineren Bau des Lobus olfactorius beim Kaninchen s. *478*.

Bulbi olfactorii accessorii sind 2 mm lange Nebenbulbi (*484*), die zwischen der Basis des Bulbus olfactorius und dem vorderen Ende der Großhirnhemisphäre jederseits gelegen sind.

Lobus temporalis. Schläfelappen, Temporallappen. Ist noch am deutlichsten abgegrenzt (Fig. 122 *Lt*, S. 293), ragt nach abwärts. Lateralwärts neben seinem vorderen Ende wurzelt das hintere Ende des Tractus olfactorius; über seine untere Fläche zieht der *Sulcus collateralis*, welcher sich nach vorn auf den Stirnlappen erstreckt und die V. collateralis cerebri enthält. Durch den Sulcus zerfällt die Unterfläche des Schläfelappens in zwei Abteilungen. Die mediale ist der Gyrus hippocampi, Hakenwindung, die laterale entspricht dem vorderen Teile der vereinigten Gyri occipitotemporalis medialis s. lingualis und occipitotemporalis lateralis s. fusiformis des Menschen (*455*).

Bei der Betrachtung von der lateralen Seite her erscheint der vom Sulcus collateralis medianwärts begrenzte laterale Teil des Stirn- und Schläfelappens als

ein kontinuirlicher, hinten kolbig angeschwollener Lappen, der *Lobus pyriformis* genannt worden ist (Stieda, *589*, vergl. *484*).

Lobus parietalis s. posterior. Scheitellappen oder Hinterlappen. Ohne irgend eine Grenzlinie gehen Stirnlappen und Schläfelappen in den windungslosen Scheitellappen über. Derselbe liegt über dem Lobus temporalis, bedeckt nach hinten den Colliculus anterior eminentiae quadrigeminae, dessen hintere Partie jedoch, am herausgenommenen Gehirn von oben gesehen, frei liegt (Fig. 128); der Scheitellappen endigt unter dem hinteren Rande des Os parietale.

Der Lobus posterior stellt die Hauptmasse des Großhirnes dar und entspricht der letzteren beim Menschen.

Am hinteren medialen Ende desselben markiert sich durch eine flache, auf der oberen und hinteren Fläche des Lappens sichtbare Furche die Abgrenzung von dem rudimentären Hinterhauptslappen.

Lobus occipitalis. Hinterhauptslappen. Occipitalhirn. Ein eigentlicher Hinterhauptslappen fehlt dem Kaninchen ebensowohl wie das Cornu posterius des Seitenventrikels.

Wenn man in dem Hinterhauptslappen des Menschen die centralen Endigungen des N. opticus sucht, so harmoniert dies wenig mit dem relativ kolossal großen Auge des Kaninchens. Hiermit stimmen wenigstens die experimentellen Resultate von Goltz (*479*) am Hundegehirn überein. Eher wäre die geringe Intelligenz des Tieres damit in Verbindung zu bringen.

Fig. 128.

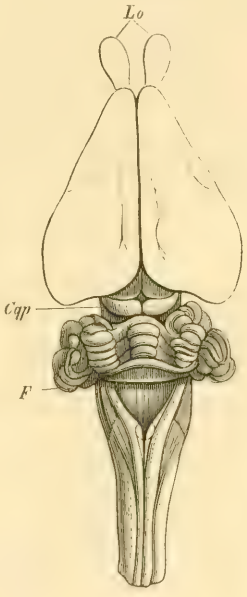

Gehirn und Medulla oblongata von oben. *Lo* Lobi olfactorii des großen Gehirns. *Cqp* Colliculi posteriores quadrigeminae. *F* Flocculus cerebelli, der in der Fossa mastoidea oss. temporum sich befindet. ○ Noeud vital (s. S. 288).

Betrachtung des Gehirnes von oben.

Als zwei kolbenförmige Anschwellungen ragen an der Spitze der Stirnlappen die beiden Lobi olfactorii (Fig. 128 *Lo*), hervor. Parallel der Fissura longitudinalis cerebri verläuft auf der übrigens windungslosen Großhirnhemisphäre der Sulcus longitudinalis cerebri in sagittaler Richtung. Der laterale Rand jeder Hemisphäre zeigt eine leichte hintere Einkerbung, welche der Fossa Sylvii entspricht und den Stirnlappen vom Schläfelappen abgrenzt. Die vordere Einkerbung bezeichnet ungefähr die Grenze zwischen der vorderen und hinteren Hälfte des Stirnlappens. Der mediale Rand jeder Hemisphäre ist geradlinig, am Hinterrande zeigt sich medianwärts der Lobus occipitalis als eine leichte, den Colliculus anterior eminentiae quadrigeminae überlagernde Hervorragung. Am hinteren Ende der Fissura longitudinalis erscheinen die von vorn her größtenteils überdeckten Colliculi anteriores, dahinter in Verkürzung die Colliculi posteriores der Eminentia quadrigemina; in der die beiden vorderen Hügel trennenden Sagittalfurche liegt das Conarium. Auf den hinteren Rand der Colliculi posteriores lagert sich das vordere

Ende des Vermis superior. Die Längsachsen der Kleinhirnhemisphären sind etwas schräg medianwärts und nach vorn gerichtet; ihre vorderen Enden springen daher ein wenig vor und es korrespondieren die Lobi superiores anteriores der Kleinhirnhemisphären dem leichten Einschnitt, welcher die laterale Grenze des Hinterhauptslappens gegen den Schläfelappen markiert; zwischen Groß- und Kleinhirn schiebt sich jedoch das Tentorium cerebelli. Am weitesten nach hinten und lateralwärts gelegen, sind die oberen Flächen der Flocculi am Hinterrande des Cerebellum sichtbar, zwischen denselben erstreckt sich das Velum medullare posterius.

Die Rautengrube liegt nach Wegnahme der Tela chorioidea frei zu Tage. Man unterscheidet das untere, nicht sehr spitze Ende oder den Calamus scriptorius. Ferner neben der Medianlinie jederseits den unteren Teil der Lamina cinerea sowie das Corpus restiforme nebst den medianwärts von letzterem aufsteigenden Funiculi cuneatus und gracilis.

Betrachtung des Gehirnes von unten.

Das vordere Ende bilden die keulenförmigen Lobi olfactorii (Fig. 127 *lo*, S. 298), von welchen sich die mächtigen weißen Tractus olfactorii nach hinten fortsetzen; sie endigen an der Unterfläche der Spitze des Schläfelappens. Lateralwärts vor letzterer liegt eine flache Vertiefung, die Fossa Sylvii. Vom vorderen zum hinteren Ende der Großhirnhemisphäre verläuft ein wenig lateralwärts konvex gebogen der Sulcus collateralis, welcher eine V. collateralis cerebri (S. 271) enthält. Der Sulcus begrenzt den lateralen Rand des Gyrus hippocampi sowie den medialen Rand des Gyrus temporalis, welcher der dritten Schläfewindung des Menschen korrespondiert (*455*, S. 9). An der unteren Fläche des Stirnlappens setzt sich der Sulcus als Sulcus frontalis fort, lateralwärts von und parallel dem Sulcus resp. Tractus olfactorius; daselbst sind die Gyri rectus, frontalis medius und inferior sichtbar. Im Mittelteil des großen Gehirnes zeigt sich vorn an der lateralen Seite des Chiasma opticum jederseits die Substantia perforata lateralis und am hinteren Rande des Chiasma die Commissura arcuata. Hinter dem letzteren folgt das Tuber cinereum mit dem Infundibulum und der Hypophysis, dann die Bulbi fornicis und hinter denselben die Substantia perforata media, aus welcher die N. oculomotorii herauskommen. Sie erscheinen beträchtlich nach vorn vom vorderen Rande des Pons, am hinteren Rande des letzteren die Nn. abducentes, am lateralen Brückenrande weiter nach vorn jederseits die Nn. trochlearis und trigeminus, dahinter die Nn. facialis und acusticus. Hinter und unter der Brücke liegt das Corpus trapezoides, dessen Mitte von den Pyramidensträngen eingenommen wird; an dasselbe schließt sich die Medulla oblongata mit den lateralwärts austretenden Nn. glossopharyngei, vagi, accessorii. Das obere Ende der Medulla oblongata wird durch den Beginn der am lateralen Rande des Pyramidenstranges jederseits in langer Reihe entspringenden Wurzelfäden der Nn. hypoglossi markiert (Fig. 122 *XII*, S. 293).

Mikroskopische Anatomie des Gehirnes (u. Rückenmarkes). Eine detaillierte Darstellung der makroskopischen und mikroskopischen Anatomie der nervösen Zentralorgane des Kaninchens hat Stieda (*589*) geliefert. Auf die-

selbe ist zu verweisen und nur einige Hauptdifferenzen im Vergleich zum Menschen sowie einzelne Messungsresultate werden hier hervorgehoben.

Rückenmark. Die großen multipolaren Ganglienzellen der Vordersäulen (Untersäulen, Stieda, 1870) haben 0,04—0,056, selten 0,08 mm Durchmesser. Ganglienzellen mittlerer Größe haben 0,02—0,04, die kleinsten, welche überhaupt vorkommen, 0,004—0,02 mm Durchmesser.

Im Bereich des ganzen Dorsalteiles des Rückenmarkes, auch wohl noch an den obersten Partieen des Lumbalteiles, häufig jedoch nur im mittleren Abschnitt des Dorsalteiles, zeigen sich entsprechend den Nervenwurzeln leichte Anschwellungen, die höchstens $^1/_{15}$ der Breite des Rückenmarkes betragen. Hiernach zerfällt das Rückenmark in *Segmente*, was auch durch die histologische Untersuchung bestätigt wird (*601*). — Vergl. über die Details der mikroskopischen Anatomie des Rückenmarkes *599*, *600*, *601*.

Medulla oblongata. Die Pyramidenstränge sind wenig entwickelt, die untere Olive (Nucleus basalis medullae oblongatae, Stieda) liegt jederseits größtenteils medianwärts von den Wurzelbündeln des N. hypoglossus. Im Seitenstrange findet sich ein aus zerstreuten Zellen mittlerer Größe bestehender Kern (Nucleus lateralis medullae oblongatae, Stieda). Weiter nach oben, nachdem der Zentralkanal sich in die vierte Hirnhöhle geöffnet hat, zeigen sich zahlreiche zerstreute Ganglienzellen neben der Raphe (Kern der Raphe, Stieda) und ein großer, schärfer begrenzter Zellenhaufen, *Nucleus ambiguus* (unterer Teil des Nucleus facialis, Stieda) lateralwärts davon. Vergl. *726*. — Das Respirationsbündel ist leicht zu konstatieren, seine Durchschneidung hemmt die Respiration (*727*, vergl. *57*, S. 412).

Pons. In der Gegend des Corpus trapezoides liegt die gut entwickelte obere Olive (Nucleus dentatus partis commissuralis, Stieda). Ein Nucleus pontis (Kern des hinteren Querwulstes, Stieda) liegt lateralwärts neben den Wurzelbündeln des N. abducens. Der Abducenskern ist vom Facialiskern scharf geschieden, das Knie und der ganze Verlauf der Facialiswurzel leicht zu erkennen. Das Tuberculum acusticum zeigt zerstreute Ganglienzellen; Striae medullares der hinteren Acusticuswurzel fehlen. Der mediale Kern der vorderen Acusticuswurzel (lateraler Kern der vorderen oder unteren Acusticuswurzel, Stieda) besteht aus multipolaren Ganglienzellen der größten Art von 0,04—0,06 mm Durchmesser, während diejenigen des lateralen Kernes der vorderen Acusticuswurzel nur 0,02—0,024 mm messen. Im motorischen Trigeminuskern sind die Ganglienzellen 0,04 mm groß, ebenso groß im oberen sensiblen Trigeminuskern (Trochleariskern, Stieda) und im Oculomotoriuskern.

Übrigens sind die Homologieen der einzelnen Kerne u. s. w. in der Medulla oblongata und dem Pons keineswegs überall sichergestellt. Die Form der genannten Teile ist so charakteristisch, daß man an jedem Querschnitt auf den ersten Blick erkennt, derselbe rühre jedenfalls nicht vom Menschen, sondern von irgend einem (kleinen) Säugetiere her.

Eminentia quadrigemina. Die der Substantia nigra entsprechenden Ganglienzellengruppen sind nicht pigmentiert, sie haben 0,012—0,016 mm Durchmesser. — In jedem Colliculus anterior ist schon mit freiem Auge auf dem Querschnitt ein der Oberfläche paralleler weißer Streifen bemerkbar, der längslaufende Nervenfasern und kleinste Ganglienzellen von 0,008—0,012 mm Durchmesser enthält. Nach vorn rücken die Nervenfasern an die Oberfläche, sie gehören ohne Zweifel dem N. opticus an.

Cerebellum. Die Ganglienzellen des Nucleus cerebelli messen 0,04 mm.

Corpora striata. Ihre Ganglienzellen messen 0,008—0,012 mm.

Großhirnrinde. Eine helle Randzone hat 0,5, die graue Rinde 1—1,5 mm Dicke; die größeren Pyramidenzellen sind 0,04 mm lang, 0,02 mm und mehr dick. — Vergl. a. *714*.

Cornu Ammonis. Über den Bau desselben vergl. *590*.

Lobus olfactorius. Die Ganglienzellen haben ungefähr 0,016 mm Durchmesser.

Pathologische Anatomie. Fettige Degeneration der Blutgefäßwandungen des Gehirnes ist bei alten Tieren beobachtet (*485*).

Pathologische Anatomie der Großhirnrinde. Setzt man Kaninchen stundenlang in einem Kasten Luftströmen aus, denen Dämpfe von Chloroform oder Äther oder Amylnitrit beigemengt sind, so sterben sie rasch, wobei die Temperatur bis auf 44—45° steigt. Die Großhirnrinde zeigt öfters Blut-Extravasate und konstant zahlreiche Leukocyten (*57*, S. 463) in den perivaskulären und pericellulären (*57*, S. 463, u. *58*, S. 120) Räumen der Großhirnrinde, sowie im Protoplasma der Ganglienzellen (*509*).

Parasiten des Gehirnes (und Rückenmarkes): *Coenurus cerebralis* (*24*, S. 407).

Exstirpation der Großhirnhemisphären. Bei circa 3 Monate alten Tieren öffnet man den Schädel mit der Säge: die Blutung wird nach Abtragung der Hemisphären durch kaltes Wasser gestillt. Es tritt ein Zustand analog wie bei operierten Tauben ein (*486*).

Andere Operationen am Großhirn etc., die nach Aufsägung des Schädels vorgenommen werden, beruhen auf einfacher Präparation der abzutragenden Teile und finden keine weitere Berücksichtigung.

Blutlauf im lebenden Gehirn. Um ein Glasplättchen in eine Schädelöffnung einzukitten (*487*), legt man bei einem breitköpfigen Kaninchen die Sutura sagittalis durch einen Kreuzschnitt bloß, löst das Periost von dem trocken erscheinenden Knochen, zeichnet den Umriß eines elliptischen Uhrglasstückes von 11 mm Länge und einer Breite, die vorn 8 mm, hinten 9 mm beträgt, längs desselben mit Bleistift auf den Knochen, löst das Knochenstück mit Säge und Knochenzange aus und paßt die an ihrer oberen Fläche mattgeschliffenen Ränder des Gläschens genau in die Knochenwunde. In demselben Umfange wird die Dura mater geöffnet, die Blutung durch Zunder oder das Glasplättchen selbst gestillt und letzteres gereinigt. Ist das Gehirn etwas eingesunken, so bringt man einen Tropfen Wasser auf die Stelle, setzt das Gläschen auf, streut feines Gummipulver in die Lücken zwischen Glasplättchen und Knochen und fährt mit einem kleinen, geknöpften, rotglühenden Eisen nach, um rasch zu trocknen; entfernt auch den Überschuß des Gummipulvers. Dann wird dasselbe Verfahren mit Schellakpulver wiederholt. Ist der Verschluß luftdicht, so sinkt das Gehirn nicht ein, wenn man vorher die A. subclavia sinistra an ihrem Ursprung unterbunden hat und nun den Truncus anonymus komprimiert (s. Unterbindung des Truncus anonymus S. 247). Hört die Kompression auf, so treten Luft und Wasser aus etwa vorhandenen undichten Stellen des Verschlusses, die man ausbessert. Bei luftdichtem Verschluß sind keinerlei Bewegungen des Gehirns wahrnehmbar; wird der Truncus anonymus komprimiert, so wird das Gehirn blaß, die Venen der Großhirnhemisphären werden sichtlich enger; hört die Kompression auf, so wird das Gehirn rosenrot, mehr Gefäße werden sichtbar, die Venen schwellen an. Man kann also bei geschlossener Schädelkapsel den Blutgehalt des Gehirnes ändern (*488*).

Operationen an der Großhirnrinde. Um ganz zirkumskripte Partieen zu zerstören, umwickelt man das sitzende Tier mit einem Handtuch, macht einen kleinen

Hautschnitt, durchbohrt die Schädeldecke mit einer dünnen, ganz kurzen Nadel mit hölzernem Griff und spritzt mittels einer Pravaz'schen Spritze einen kleinen, etwa den vierten Teil eines Tropfens konzentrierter Chromsäure ein (*606*); die Hautwunde wird durch Naht geschlossen. Es entsteht ein grüner harter Herd, die Tiere sterben nach einigen Tagen oder Wochen. Man kann auch trepanieren und das Glüheisen anwenden (*607* — über elektrische Reizung vergl. z. B. *782*). Bei Verletzung eines 12—16 mm hinter dem Lobus olfactorius auf der oberen Fläche der Großhirnhemisphäre, etwa 2 mm lateralwärts von deren medialem Rande gelegenen Partie gestattet das sitzende Kaninchen, daß man ihm den entgegengesetzten Vorderfuß ausstreckt, den ein gesundes Tier sogleich zurückzieht.

Sowohl auf dem Wege elektrischer Reizung (*481*, *482* u. *757*), als durch Exstirpation einzelner Rindenpartieen beim neugeborenen Tiere und späterer Untersuchung des Gehirnes bei den herangewachsenen Kaninchen (*468*) hat man versucht, einerseits besondere motorische oder sensible Zentren in der Großhirnrinde wie bei anderen Tieren nachzuweisen, andererseits bestimmte Stellen der Rinde mit einem lateralen Kern des Thalamus opticus in Beziehung zu bringen (*468*). Stärkere elektrische Ströme veranlassen Extravasate (*482*); auf die Exstirpation einzelner Rindenpartieen folgen vielfache Entwickelungshemmungen in verschiedenen Nervenbahnen des Zentralorganes.

Über Gefrierenlassen und Wiederaufthauen des lebenden Großhirnes vergl. *694*; über die Exstirpation desselben und des Corpus striatum *845*.

Über den Einfluß des Großhirnes, der Eminentia quadrigemina u. s. w. auf die Atembewegungen vergl. *845*.

Über einige Operationen am Gehirn *neugeborener Kaninchen* s. *485*, namentlich Verschließung einer Nasenöffnung; Entfernung eines N. olfactorius nebst (oberer) Muschel und Labyrinth des Os ethmoideum; Exstirpation eines Bulbus olfactorius, nach Entfernung beider Bulbi verhungern die Tiere. Abtragung des oberen Teiles einer Gehirnhemisphäre, oder Exstirpation einer ganzen Hemisphäre. Exstirpation der Augen mit Verschließung beider äußeren Gehörgänge. Dauernde Verschließung der Lider eines Auges. Exstirpation eines Colliculus anterior der Eminentia quadrigemina.

Häute des Gehirnes und Rückenmarkes.

Sie sind sämmtlich recht dünn, namentlich die Pia mater, was bei Operationen zu berücksichtigen ist (*57*, S. 464), — s. auch Vermis, S. 291.

Die Dura mater trägt eine einfache Endothellage auf ihrer Innenfläche (*640*). — Über die Aufnahme von Tuschekörnchen in Lymphkörperchen des Gehirnes vergl. *57*, S. 463; über reflektorische Erweiterung der Blutgefäße der Pia mater *757*. — Über angebliche Ganglienzellen (Tastzellen) der Arachnoidea an der Konvexität der Großhirnhemisphären und der medialen Seite des Bulbus olfactorius s. *612*.

Entleerung von Cerebrospinalflüssigkeit. Hautschnitt in der Medianlinie des Nackens von der Protuberantia occipitalis externa abwärts; das Ligamentum obturatorium posterius wird freigelegt und eingeschnitten. Dann kann man eine feine Glasröhre in den Ventriculus quartus einführen (*158*), die Cerebrospinalflüssigkeit aufsaugen und abwechselnd Luft einblasen (*158*), ohne Nystagmus oder Kopfbewegungen hervorzurufen (weil hierbei die Crura cerebelli ad medullam oblongatam wenig tangiert werden, S. 182).

Der mittlere Druck im Subduralraum beträgt durchschnittlich 20—40 mm Wasser, mit Respirationsschwankungen von 2—5 mm, Pulsschwankungen von 0,5—1 mm (*711*). — Über den Arachnoidealraum s. *850*, *851* u. *852*.

Peripherisches Nervensystem.

Hirnnerven.

N. olfactorius.

Von dem Lobus olfactorius ausgehend verlaufen zahlreiche feine Zweige mit Ästchen der A. ethmoidalis posterior in die Nasenhöhle zu den Conchae posteriores.

Auch an der medialen Außenwand des Marsupium nasale verzweigt sich ein oberer N. olfactorius, und ein unterster Zweig geht zum Jacobson'schen Organ.

Durchschneidung der Nn. olfactorii. Hautschnitt in der Medianlinie längs der Sutura frontalis zwischen beiden Augen von 1,5 cm Länge. Eröffnung des Schädels mittels einer Trepankrone von 7 mm Durchmesser, im mittleren Teile der Pars frontalis oss. frontis, ohne Blutung. Zerstörung der Lobi olfactorii mittels des Skalpells, dessen Schneide nach links und rechts gewendet wird. Die Tiere können zuweilen längere Zeit am Leben bleiben; sie beschnüffeln tote Kaninchen nicht mehr (*490*).

N. opticus.

Verläuft dicht neben dem Nerven der anderen Seite nach vorn zum Foramen opticum, dann lateralwärts in der Orbita, tritt etwas nach vorn von der optischen Augenachse in den Bulbus.

Vor seinem Eintritt in den Bulbus nimmt sein Durchmesser von 2,2 mm auf 3,3 mm zu. Er besteht dann aus zwei innig vereinigten Schenkeln und ist auf der oberen Fläche konvex, auf der unteren konkav; an letzterer findet sich eine 1 mm breite sehr dünne Stelle in seiner Hülle (*491*).

Durchschneidung des N. opticus.

A. In der Schädelhöhle. Einstich mittels des Neurotomes wie bei der Durchschneidung des N. ophthalmicus (S. 309), Führung des Neurotomes entlang der hinteren Fläche der Ala magna oss. sphenoidei posterioris nach vorn und medianwärts. Die Operation mißlingt sehr häufig. — Vergl. a. *758*.

B. In der Orbita. Man durchbohrt mit dem Neurotom die Conjunctiva zwischen Bulbus und oberem Augenlide am hinteren Ende des Processus supraorbitalis posterior oss. frontis, geht längs der hinteren Wand der Orbita medianwärts und nach vorn und durchschneidet den N. opticus vor dem Foramen opticum. Mitverletzung der A. ophthalmica hat keine störenden Folgen (*492*).

Nach einer anderen Methode (*493*) wird das Kaninchen in der Bauchlage auf ein Brett gebunden, der Kopf von einem Gehilfen fixiert, der zugleich die Augenlider auseinander zieht. Mit Schere und Pinzette macht man die Tenotomie

des M. rectus superior, dann der darunter gelegenen Fasern des M. retractor bulbi. Man durchschneidet dann den N. opticus entweder mit einer spitzen geraden oder mit einer auf das Blatt gebogenen Schere oder mit einem besonders zu diesem Zwecke konstruierten Neurotom (W. Krause, *495*). Man muß sich hüten, den Bulbus zu verletzen. Nach der Durchschneidung des Sehnerven bleibt die Pupille anfangs gewöhnlich eng und unbeweglich kontrahiert. Tötet man nach etwa drei Wochen das Tier durch Erhängen, so zeigen sich die Blutgefäße der Retina gut gefüllt, die Stäbchen- und Zapfenschicht vollkommen unverändert (*495*, — vergl. *644*). — Man kann den Sehnerv ganz dicht am Bulbus durchtrennen (*759*).

Auch kann man nach Tenotomie des M. rectus superior in den Sehnerv Flüssigkeiten injizieren, z. B. in 0,75%iger Chlornatriumlösung aufgeschwemmte Aspergillussporen, welche Neuritis und Perineuritis optica erzeugen, die sich auf den N. opticus des anderen Auges fortzupflanzen pflegen (*845*).

Kaninchen, denen beide Nn. optici durchschnitten worden sind, lassen sich wegen der Unbeweglichkeit der Pupille vortrefflich zu ophthalmoskopischen Studien für Anfänger verwenden (*865*).

N. oculomotorius.

Erscheint am Pedunculus cerebri, am oberen Rande des Pons Varolii (Fig. 122 *III*, S. 293) vor dem Ursprunge der A. profunda cerebri, verläuft oberhalb der Sella nach vorn, durchbohrt die Dura mater am Processus clinoideus posterior, geht durch den oberen Winkel der Fissura orbitalis in die Augenhöhle; unterhalb des N. trochlearis, oberhalb des N. abducens, medianwärts von dem stärkeren N. ophthalmicus. Teilt sich im Hintergrund der Orbita in einen *R. superior*, welcher Zweige zu den Mm. rectus oculi superior und levator palpebrae superioris entsendet, und in einen *R. inferior*. Letzterer giebt zuerst die sehr kurze Radix brevis ganglii ciliaris ab (Fig. 129), dann einen Ast (Fig. 129 *rt*) für den M. retractor bulbi (vergl. S. 312) und spaltet sich in die Zweige für die Mm. rectus oculi inferior, obliquus inferior und rectus medialis (*506* u. *807*).

Fig. 129.

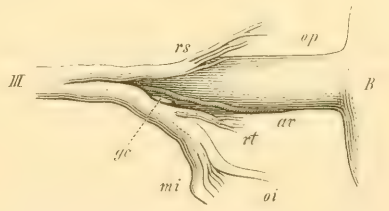

Rechtes Auge in natürlicher Kopfhaltung (Fig. 1, S. 8), von hinten, Vergr. 5. *B* Bulbus. *op* N. opticus. *av* A. ophthalmica superior. *rt* Ast des N. oculomotorius zum M. retractor bulbi. *oi* Ast zum M. obliquus inferior. *mi* Ast zum M. rectus anticus s. internus. *gc* Ganglion ciliare. *III* N. oculomotorius. *rs* Ast zum M. rectus superior.

Durchschneidung des N. oculomotorius.

A. Mit Eröffnung des Schädels. Chloroformierung, Abtragung des Schädeldaches mittels der Säge oder Knochenzange, Entfernung der Großhirnhemisphären. Querer Schnitt durch die Lobi olfactorii, Durchschneidung der Nn. optici, Aufheben des Gehirnes, Durchschneidung des N. oculomotorius. Eventuell Spaltung der oberen Wand des Sinus cavernosus, Stillung der Blutung durch Schwämme binnen einiger Minuten. Soll das Auge unbewegt bleiben und nur die Wirkung von Reizungen des Nerven auf die Binnenmuskeln des Auges untersucht werden, so macht man vor der Eröffnung des Schädels die Tenotomie der Mm. recti oculi

anticus, superior, inferior und obliquus inferior. Nach Bloßlegung des N. oculomotorius werden auch die drei Augenlider weggenommen, die sich bei Erregung desselben regelmäßig schließen (*494*).

B. Ohne Eröffnung der Schädelhöhle innerhalb derselben. Einstich mittels des Neurotomes wie bei der Durchschneidung des N. trigeminus (S. 309), Führung desselben medianwärts, bis man den Keilbeinkörper fühlt, Senkung des Griffes, Vorschieben des Neurotomes um 1—2 mm, wobei der Nerv (Fig. 132) durchschnitten wird. Leicht kann man die A. carotis interna im Sulcus caroticus verletzen, wodurch tötliche Blutung und Krämpfe entstehen (*492*, S. 657). — Oder man dringt hinter dem Processus condyloideus maxillae inferioris nach oben zur Sella vor (*780*).

N. trochlearis.

Erscheint am Velum medullare anterius, windet sich (Fig. 122 *IV*, S. 293) um den Pedunculus cerebri unter dem vorderen Teil des medialen Randes des Tentorium cerebelli, tritt am lateralen Rande des Crus cerebelli ad eminentiam quadrigeminam oberhalb des N. trigeminus hervor, gelangt in ein Kanälchen der Dura mater, unter der lateralen Kante des Processus clinoideus posterior verlaufend, und durch die Fissura orbitalis oberhalb des N. oculomotorius in die Augenhöhle. Verläuft alsdann oberhalb und lateralwärts von letzterem Nerven zum M. obliquus superior.

N. trigeminus.

Ist außerordentlich stark entwickelt, übertrifft an Masse alle anderen Hirnnerven zusammengenommen, erscheint (Fig. 122 *V*, S. 293) an der lateralen Seite des Crus cerebelli ad pontem; seine *Portio major* und *Portio minor* treten in das Foramen lacerum, verlaufen lateralwärts vom hinteren lateralen Rande des Corpus oss. sphenoidei posterioris in dem Sulcus sphenoidalis nach vorn, von der Dura mater bedeckt, gelangen zum *Ganglion Gasseri*, welches lateralwärts vom Sinus cavernosus in dem Sulcus sphenoidalis gelegen ist, am medialen Teile der Ala magna oss. sphenoidei. Unter dem Ganglion Gasseri und dem N. maxillaris inferior verläuft die Portio minor. Aus dem ersteren gehen die Nn. ophthalmicus, maxillaris superior, maxillaris inferior hervor; die Portio minor verschmilzt mit dem N. maxillaris inferior.

Die Portio major entspringt in der Medulla oblongata etwas oberhalb des unteren Endes derselben (*460*, S. 389).

N. s. R. ophthalmicus verläuft durch die Fissura orbitalis lateralwärts von den Nn. trochlearis, oculomotorius und abducens, sowie etwas oberhalb des letzteren. Der N. ophthalmicus ist bedeutend stärker, der N. trochlearis viel schwächer als die genannten anderen beiden Nerven; das Lageverhältnis ist von oben nach unten:

Trochlearis
Oculomotorius Ophthalmicus
Abducens

Der N. ophthalmicus giebt dicht vor der Fissura orbitalis superior innerhalb

der Augenhöhle den *N. palpebralis inferior* ab, welcher unterhalb des M. rectus inferior, oberhalb der Membrana orbitalis und der Gl. infraorbitalis nach vorn läuft und sich im unteren Augenlid verteilt. Ferner giebt der N. ophthalmicus im Hintergrunde der Orbita den *N. lacrymalis* ab. Letzterer erstreckt sich am hinteren oberen Rande der Augenhöhle nach vorn, gelangt als *N. supraorbitalis* mit der A. supraorbitalis durch die Incisura supraorbitalis posterior zur Haut des vorderen Teiles des oberen Augenlides.

Über die (nicht gelingende) Reizung des N. lacrymalis s. *495*.

Alsdann geht der N. ophthalmicus oberhalb des N. opticus an die vordere Wand der Augenhöhle und teilt sich oberhalb des M. rectus oculi anticus in die Nn. frontalis und nasociliaris.

Der *N. frontalis* geht anfangs in Begleitung des N. trochlearis, dann oberhalb des M. obliquus superior nach vorn, gelangt mit der gleichnamigen Arterie durch die Incisura supraorbitalis anterior zum vorderen Teile der Haut des oberen Augenlides.

Der N. frontalis kann mit dem N. trochlearis eine Strecke weit in derselben Scheide eingeschlossen verlaufen. Eine Anastomose beider Nerven in der Form, wie sie Bernard (*496*) abbildet, würde physiologisch unerklärlich sein; es kann aber der Schein eines solchen Faseraustausches durch nicht-injizierte Arterienzweige, namentlich die Aa. ethmoidalis und frontalis hervorgebracht sein.

Der *N. nasociliaris* giebt die Radix longa ganglii ciliaris, sowie zwei Nn. ciliares longi ab und spaltet sich in die Nn. ethmoidalis und infratrochlearis. Der *N. ethmoidalis* geht mit der A. ethmoidalis anterior durch das Foramen ethmoideum und verbreitet sich in der Nase. Der *N. infratrochlearis* verläuft mit der A. ophthalmica an der vorderen Wand der Augenhöhle und giebt Äste an den vorderen Augenwinkel.

N. maxillaris superior verläuft anfangs mit dem N. ophthalmicus vereinigt und wird daher bei der Durchschneidung desselben (S. 309) mit getroffen. Da das Foramen rotundum fehlt, oder vielmehr mit der Fissura orbitalis superior verschmolzen ist, so verläßt der N. maxillaris superior durch letztere die Schädelhöhle, verläuft nach vorn, lateralwärts längs der Pars nasalis oss. palatini, giebt die Nn. subcutaneus malae, sphenopalatinus und dentalis superior posterior ab, setzt sich im Sulcus infraorbitalis als N. infraorbitalis fort.

N. subcutaneus malae trennt sich vom N. maxillaris superior im Hintergrunde der Augenhöhle, verläuft an der lateralen Seite der Alveolen des sechsten bis dritten oberen Backenzahnes, gelangt in den Canalis zygomaticus, tritt aus demselben durch das Foramen zygomaticofaciale auf der lateralen Fläche des Os zygomaticum in das Gesicht, verzweigt sich in der Haut der Wangengegend und dem vorderen Teile des unteren Augenlides.

N. sphenopalatinus entsteht von der unteren Fläche des N. maxillaris superior, verläuft nach vorn, ist nur kurz, geht in das *Ganglion sphenopalatinum* über, welches medianwärts neben dem N. maxillaris superior gelegen ist.

Aus diesem Ganglion kommen die *Nn. petrosi superficialis* und *profundus majores* (s. S. 347 u. 348) und Äste für die Pharynxschleimhaut, ferner vom unteren Winkel des dreieckigen Ganglion die *Nn. nasales sphenopala-*

tini, welche durch das Foramen sphenopalatinum zur Schleimhaut der Nasenhöhle gelangen, und der *N. nasopalatinus*. Derselbe ist stark entwickelt, geht durch das Foramen sphenopalatinum, enthält zugleich die Fasern der Nn. nasales posteriores des Menschen, welche er abgiebt und dann medianwärts an der lateralen Wandung des Labyrinthes aufwärts steigend an das Septum narium gelangt. Am unteren Rande des letzteren verläuft derselbe bogenförmig nach vorn, dann an der oberen Wand des Ductus nasopalatinus der Schleimhaut desselben Äste gebend abwärts zur Schleimhaut des Gaumens hinter den Schneidezähnen.

Aus dem unteren Winkel des Ganglion sphenopalatinum gehen endlich die *Nn. palatini* hervor. Zwei *Nn. palatini posteriores* schlagen sich hinter dem Foramen palatinum um die Wurzel des Processus pyramidalis oss. palatini und gelangen zu den Muskeln und der Schleimhaut des lateralen Teiles des Gaumens. Der *N. palatinus anterior* gelangt lateralwärts vom Foramen sphenopalatinum mit der A. pterygopalatina durch das Foramen palatinum zum harten Gaumen und verläuft unter demselben gerade nach vorn, dessen Schleimhaut versorgend.

N. dentalis superior posterior versorgt mit mehreren Ästen den hinteren Teil der Pars alveolaris des Oberkiefers.

N. infraorbitalis ist die Fortsetzung des N. maxillaris superior, verläuft im Sulcus infraorbitalis an der medialen Seite der Alveolen des fünften bis dritten oberen Backenzahnes nach vorn, oberhalb der A. pterygopalatina, unterhalb der A. infraorbitalis, welche er begleitet. Giebt den *N. dentalis medius* für die vorderen Backenzähne und den *N. dentalis anterior* ab. Letzterer verläuft entlang dem medialen Rande der Alveolen sämmtlicher oberen Backenzähne, in einem Knochenkanälchen der medialen Seite der Pars alveolaris oss. maxillaris superioris nach vorn und versorgt den großen und kleinen oberen Schneidezahn. Darauf tritt der N. infraorbitalis durch das Foramen infraorbitale auf die Vorderseite des Gesichts, löst sich in Rr. palpebrales inferiores, nasales und starke Rr. labiales superiores auf.

Durchschneidung des N. ophthalmicus (inkl. des N. maxillaris superior).

A. Bei geöffneter Schädelhöhle. Verfahren anfangs wie bei der Durchschneidung des N. oculomotorius. Das Gehirn wird etwas stärker in die Höhe gehoben, der N. ophthalmicus schimmert durch die Dura mater, welche man in größerer Ausdehnung abpräparieren, oder oberhalb des N. ophthalmicus spalten kann. Derselbe ist stärker als die Nn. trochlearis, oculomotorius, abducens. Der N. trochlearis verläuft in der Gegend vor dem Ganglion Gasseri lateralwärts und nach oben vom N. ophthalmicus. Der N. oculomotorius liegt medianwärts (Fig. 132, S. 310) und etwas nach oben von dem letzteren, der N. abducens medianwärts und nach unten. Weiter nach vorn ändert sich das Lageverhältnis: in der Fissura orbitalis liegt der N. trochlearis oberhalb des N. oculomotorius, dann folgt der N. abducens, alle drei liegen medianwärts vom N. ophthalmicus (S. 306), der N. abducens zugleich etwas unterhalb des letzteren. Die isolierte Erregung des N. ophthalmicus ist schwierig (*494*, S. 130).

B. Ohne Eröffnung der Schädelhöhle. Man benutzt ein Neurotom (Fig. 130) von dreieckiger Gestalt mit scharfer Schneide (Magendie). Der Handgriff ist durch einen weißen Punkt an einer Stelle markiert, um über die Lage der Schneide innerhalb des Schädels während der Operation keinen Zweifel zu lassen.

Man fühlt nach dem vorderen Rande des linken Meatus auditorius externus osseus, durchbohrt vor demselben (Fig. 131, S. 310) mit dem Neurotom die Haut und die Pars squamosa oss. temporum, führt das Instrument in horizontaler und transversaler Richtung medianwärts, während die Schneide nach vorn gerichtet ist. Am besten benutzt man halberwachsene Kaninchen, deren Schläfenbein sich leichter durchbrechen läßt. Man fühlt am vorderen Ende der Pars petromastoidea oss. temporum den Widerstand, welchen die Dura leistet; nach Longet (*497*) kann man auch eine Vorrichtung an dem Neurotom anbringen, welche dasselbe in einer bestimmten Länge einzuführen gestattet (s. Durchschneidung des Crus cerebelli ad pontem, S. 291), und diese vorher an einem mazerierten Schädel abmessen. Sobald man den N. ophthalmicus berührt, schreit das Tier heftig, sonst nicht; man wendet alsdann die Schneide nach abwärts, hebt den Griff des Neurotomes und zieht dasselbe lateralwärts durch den N. ophthalmicus — wenn man die Schneide stärker nach unten drückt auch durch den N. maxillaris superior — und in derselben Weise, wie es eingeführt wurde, aus dem Schädel heraus. Während es noch darin ist, kann man bereits prüfen, ob das korrespondierende Auge unempfindlich ist, resp. ob bei Berührung desselben die Lider nicht mehr geschlossen werden.

Fig. 130.

Neurotom zur Durchschneidung des N. trigeminus in der Schädelhöhle.

Zufälle während der Operation sind: Verletzung der V. temporalis superficialis, wenn man allzu nahe vor dem Meatus auditorius einsticht. Verletzung des Lobus temporalis cerebri ist beinahe unvermeidlich, macht aber keine Störung weiter und gefährdet auch das Leben nicht. Kommt man zu weit nach vorn (Fig. 132, S. 310) an der Sella oss. sphenoidei, so öffnet man den Sinus cavernosus; auch die A. carotis interna kann verletzt werden und eine tödliche Blutung bedingen. Nach hinten verletzt man den Pedunculus cerebelli ad pontem und eine Zwangsbewegung um die Längsachse des Körpers ist die Folge. Dies ist der am häufigsten begangene Fehler. Zu weit nach oben verletzt man den Pedunculus cerebri und es tritt Manègebewegung (S. 292) ein. Führt man den Schnitt zu tief, so wird auch der N. maxillaris superior durchschnitten. Bei Anwendung großer Gewalt kann die Pars petromastoidea oss. temporum zerbrechen, wobei die Nn. acusticus und facialis durchrissen oder gequetscht werden: Verlust des Gehöres und Lähmung der Gesichtsmuskeln auf der entsprechenden Seite sind die Folgen. Hat man den N. trigeminus rückwärts vom Ganglion Gasseri getroffen, so entzündet sich das Auge nicht (*498*). Man hat daraus schließen wollen, daß die Verletzung sympathischer, in der Bahn des N. ophthalmicus verlaufender Fasern die Augenentzündung bedinge und Meißner (*499*) vermuthete, daß die Nervenfasern, deren Durchschneidung die Augenentzündung bedingt, an der medialen Seite des N. ophthalmicus verlaufen. Ohne Zweifel ist jedoch letztere traumatisch.

Durchschneidung des N. infraorbitalis. Hautschnitt vom vorderen Ende des Arcus zygomaticus, den man durchfühlen kann, beginnend, nach dem oberen Ende des Nasenloches, ca. 2 cm lang. Durchschneidung des M. levator labii superioris. Man kommt auf die rötliche Gl. facialis (S. 282), ober-

halb und medianwärts verläuft längs derselben der N. infraorbitalis, von den Vasa infraorbitalia begleitet.

Fig. 131.

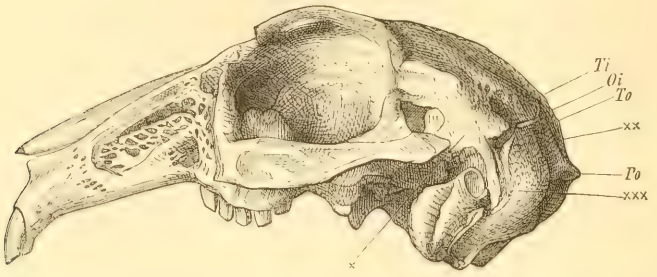

Schädel von der Seite. *Ti* Tuberculum interparietale. *Oi* Os interparietale. *To* Tuberculum occipitale. × Einstichstelle für die Durchschneidung des N. trigeminus. *Po* Protuberantia occipitalis externa.

N. maxillaris inferior geht durch den vorderen Teil des Foramen lacerum, welcher das Foramen ovale repräsentiert, giebt sogleich drei Äste ab: die Rr. pterygoideobuccinatorius, massetericotemporalis und den N. auriculotemporalis; verläuft an der medialen und vorderen Seite der A. maxillaris interna und teilt sich in die Nn. lingualis und mandibularis.

R. pterygoideobuccinatorius geht durch das Foramen sphenoidale medium in der Wurzel des Processus pterygoideus oss. sphenoidei posterioris nach aufwärts, giebt Äste an die Mm. pterygoidei externus und internus, läuft oberhalb des M. pterygoideus externus, dann zwischen letzterem und dem M. pterygoideus internus nach vorn und versorgt die Mundschleimhaut über dem M. buccinator (*500*).

Fig. 132.

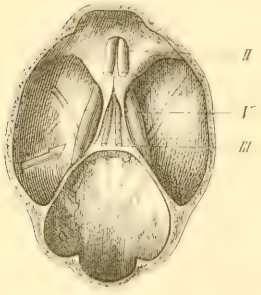

Das Schädeldach ist durch einen horizontalen Sägeschnitt eröffnet. Durchschneidung des N. trigeminus. *II* N. opticus. *V* N. trigeminus. *III* N. oculomotorius. Der R. massetericotemporalis des N. maxillaris inferior schimmert durch die dünne Substanz der Ala magna oss. sphenoidei posterioris. Linkerseits ist an der richtigen Stelle das Neurotom zur Durchschneidung des N. trigeminus durch den Knochen geführt.

R. massetericotemporalis geht durch das Foramen sphenoidale posterius in der Wurzel des Processus pterygoideus oss. sphenoidei, verläuft an der Vorderfläche der Pars superior der Ala magna oss. sphenoidei posterioris in dem Sulcus massetericotemporalis nach oben, indem er durch diesen dünnen Knochen in die Schädelhöhle hinein durchschimmert (Fig. 132), hinter dem M. pterygoideus externus; geht dann vor dem maxillae inferioris lateralwärts und spaltet sich in die Nn. temporalis und massetericus.

N. auriculotemporalis ist stark entwickelt, verläuft lateralwärts vor der Bulla tympani nach oben, hinter dem Condylus maxillae inferioris, verbindet sich innerhalb der Gl. parotis mit Ästen des N. facialis, gelangt zur A. temporalis superficialis in der Gegend der Abgangsstelle der A. transversa faciei, steigt vor dem Meatus auditorius externus osseus mit der genannten

Arterie aufwärts, giebt einen R. auricularis ab und geht zur Haut der Schläfengegend.

Der *R. auricularis* verzweigt sich in der Haut des vorderen Teiles der medialen Außenfläche des Meatus auditorius externus cartilagineus und erstreckt sich bis zur Incisura intertragica. — Über die Durchschneidung und Reizung des Nerven vergl. *253* und *695*.

N. lingualis verläuft an der medialen Seite des M. pterygoideus internus, medianwärts vom oberen Ende des M. mandibulae, nimmt die Chorda tympani auf, geht dann oberhalb der Gl. submaxillaris, lateralwärts von dem N. hypoglossus nach vorn, dicht unter der Schleimhaut; giebt Äste zur Schleimhaut des Zungenrückens, verbreitet sich hauptsächlich an den Seitenrändern und der Unterfläche der Zungenspitze, mit Zweigen des N. hypoglossus Anastomosen eingehend.

Durchschneidung des N. lingualis. Hautschnitt in der Medianlinie vom Kinne rückwärts bis zu einer die Anguli maxillae inferioris verbindenden Linie. Ablösung des M. mandibulae vom unteren Rande des Unterkiefers; an seinem hinteren Ende findet sich der N. mylohyoideus, weiter aufwärts der stärkere N. lingualis.

N. mandibularis verläuft hinter dem N. lingualis und lateralwärts von demselben, an der medialen Fläche des unteren Ansatzes des M. pterygoideus externus, giebt den N. mylohyoideus ab, tritt von hinten her mit der A. alveolaris inferior in den Canalis maxillaris, giebt Äste an die Zähne des Unterkiefers, kommt zum Foramen mentale heraus und verzweigt sich als *N. mentalis* in der Haut des Kinnes und der Unterlippe mittels der Rr. labiales inferiores.

Durchschneidung des N. mandibularis. Hautschnitt bei 2—3 Monate alten Tieren, 0,75 cm lang, am Unterkieferrande längs dessen mittleren Dritteiles vor dem vorderen Ende des M. masseter und der A. maxillaris externa. Eröffnung des Canalis maxillaris mittels Messer oder Meißel und Resektion des Nerven. Nach 3—4 Tagen bilden sich Geschwüre an der Unterlippe gegenüber dem Schneidezahn, die nach ca. 14 Tagen heilen, ohne Wiederkehr der Sensibilität (*824*).

N. mylohyoideus verläuft an der medialen Seite des M. pterygoideus internus, giebt Äste an den hinteren Teil des Bauches des M. mandibulae, an den M. mylohyoideus, ferner den N. submentalis, begleitet die A. maxillaris externa, giebt Äste an den M. mandibulae und verästelt sich in der Haut des lateralen Teiles der Unterlippe.

Varietät. Der N. mylohyoideus biegt sich vor dem unteren vorderen Ansatzpunkt des M. masseter an den Unterkiefer in das Gesicht, verbindet sich durch eine Schlinge mit dem N. subcutaneus maxillae inferioris aus dem N. facialis. Aus dieser Schlinge gehen feine Äste, um den vorderen Rand des Unterkiefers sich biegend, zur lateralen Seite des M. mandibulae.

Da der N. mylohyoideus motorische Fasern enthält, so läßt sich nichts darüber aussagen, ob die den vorderen Teil des M. mandibulae versorgenden Äste jener Schlinge aus dem N. facialis oder aus dem N. maxillaris inferior stammten. [Auch beim Menschen wird der vordere Bauch des M. digastricus maxillae inferioris ausschließlich vom N. mylohyoideus versorgt (s. W. Krause, *40*, S. 331)].

N. submentalis verläuft an der lateralen Seite des M. mandibulae,

zwischen dem letzteren und dem Unterkieferbein nach vorn, ziemlich nahe der Medianlinie, und giebt Äste an die Unterkinngegend und Unterlippe.

N. abducens.

Erscheint am unteren Rande des Pons Varolii am Vereinigungswinkel des letzteren mit dem Pyramidenstrange (Fig. 122 *VI*, S. 293), verläuft durch den Sinus cavernosus und die Fissura orbitalis in die Augenhöhle, giebt Äste in den M. rectus oculi posticus.

Bei vielen Säugetieren wird der M. retractor bulbi wie beim Kaninchen (S. 305) vom N. oculomotorius versorgt; bei der Katze (*508*) und dem Kalbe ist aber der N. abducens die Quelle der Nervenfasern für denselben (was Foltz, *502*, und Chauveau ebenfalls angeben). — Bei dem letztgenannten Tier entspringen sowohl der M. retractor bulbi als der M. rectus oculi externus vom Körper des vorderen Keilbeines (W. Krause).

Durchschneidung des N. abducens.

A. Innerhalb der Schädelhöhle. Zuerst wird der N. trigeminus innerhalb des Schädels durchschnitten (s. Durchschneidung des N. ophthalmicus, S. 309) und von einem Gehilfen die Unempfindlichkeit der betreffenden Gesichtshälfte konstatiert. Das so lange im Schädel belassene Neurotom wird medianwärts und nach unten mit auf die Schädelbasis senkrecht stehender Schneide vorgeschoben. Dabei kann die Medulla oblongata und die Wurzel des N. trigeminus verletzt werden, wie überhaupt das Experiment gewöhnlich nicht gelingt (*501*, S. 30).

B. In der Augenhöhle. Man schiebt ein Messerchen entlang der hinteren Wand der Orbita und durchschneidet nebst dem Nerven einen Teil der Augenmuskeln. Die Folge der Operation ist Exophthalmos und Unbeweglichkeit der Palpebra tertia (*502*).

N. facialis.

Erscheint am oberen Rande der Medulla oblongata (Fig. 122 *VII*, S. 293), unterhalb des Pons Varolii, verläuft oberhalb des N. acusticus zum Meatus auditorius internus, geht durch den Canalis facialis, das *Ganglion geniculi* bildend, welches den N. petrosus superficialis major entsendet (S. 347), giebt den Nervulus stapedius und die Chorda tympani ab, nimmt Verbindungszweige vom R. auricularis des N. vagus auf (Fig. 135, S. 345), tritt aus dem Foramen stylomastoideum, wendet sich nach vorn, giebt gleich nach seinem Austritt den N. auricularis profundus posterior, sowie Rr. auriculares anteriores ab, ferner vor dem Foramen stylomastoideum einen starken R. temporalis, die Rr. auriculares profundus anterior und superficiales, den R. stylohyoideus und den N. subcutaneus colli superior. Der kurze Stamm des N. facialis spaltet sich dann in mehrere nach vorn gehende Zweige, die an der lateralen Fläche des M. masseter den Pes anserinus n. facialis bilden.

Aus letzterem gehen zwei Hauptäste hervor, welche unterhalb und längs der A. transversa faciei gerade nach vorn an der lateralen Seite des M. masseter verlaufen. Der obere Ast ist der stärkere, kreuzt sich am vorderen Ende des Arcus zygomaticus mit der V. angularis, vor welcher derselbe verläuft,

gelangt an der lateralen Seite des M. buccinator zu dem letzteren Muskel, giebt auch Äste: Rr. zygomatici und buccales, zu den Mm. zygomatici, subcutaneus faciei, levator labii superioris u. s. w. Der untere Ast giebt die *Nn. subcutanei maxillae inferioris* zu den betreffenden Hautmuskeln (s. letztere, S. 136 u. 170).

Chorda tympani verläuft bogenförmig durch die Paukenhöhle, zwischen dem Crus longum incudis und Manubrium mallei hindurchgehend, tritt durch die Apertura canalis chordae tympani in die Fissura Glaseri, verläuft vor dem oberen Teile des vorderen Randes der Bulla tympani (S. 177) absteigend und nach vorn; geht nach abwärts, hinter dem N. maxillaris inferior, dann hinter dem N. lingualis und in die Scheide des letzteren eingeschlossen zum Ganglion linguale.

Durchschneidung der Chorda tympani. Man dringt mit einem geraden, spitzen, scharfen Messerchen durch das Trommelfell in die Paukenhöhle, wendet die Schneide nach oben und zieht das Messer mit einiger Kraft zurück (*41*).

N. auricularis profundus posterior ist stark entwickelt, steigt am hinteren Rande des Meatus auditorius externus osseus in die Höhe, gelangt an die mediale Außenfläche des Meatus auditorius cartilagineus und versorgt die Mm. cervicoscutularis, cervico-auricularis, vertico-auricularis, occipito-auricularis, scutulo-auriculares anticus und posticus.

Fig. 133.

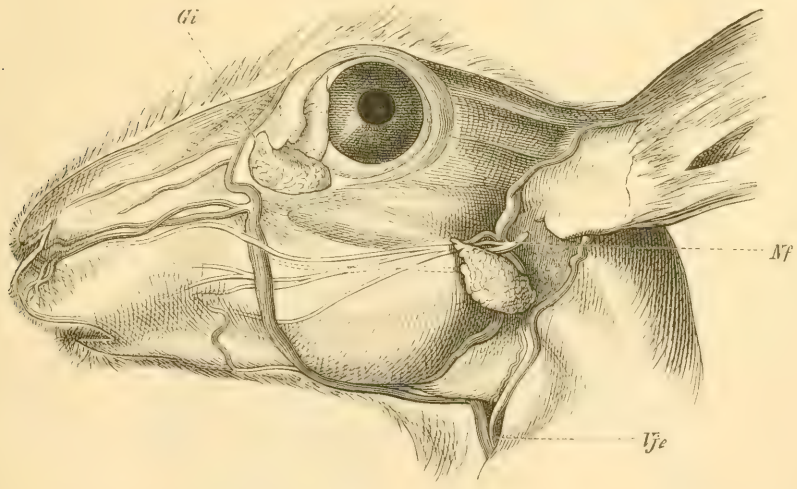

Gesicht von der Seite. *Nf* N. facialis. *Vfe* V. jugularis externa. *Gi* Gl. infraorbitalis. Die Gl. parotis ist nach unten und zur Seite geschlagen, um den Austritt des N. facialis aus dem Foramen stylomastoideum zu zeigen. Der Ductus parotideus ist punktiert. Die Venen injiziert.

R. auricularis profundus anterior ist stark, entspringt etwas vor dem Foramen stylomastoideum, verläuft vor dem Meatus auditorius externus osseus, an der Vorderseite des Meatus auditorius cartilagineus, hinter der V. facialis posterior aufwärts, gelangt zwischen Tragus und M. tragicus major und giebt Zweige zu den Mm. tragici und helicis superior et inferior.

Rr. auriculares superficiales (R. externus, *505*) entstehen dicht vor dem N. auricularis profundus anterior, versorgen die Mm. helico-occipitalis, frontoscutularis, parotideo-auricularis anticus und posticus; geben auch Fäden zum M. orbicularis palpebrarum.

N. subcutaneus colli superior verläuft gerade abwärts, hinter dem Ramus maxillae inferioris, an der medialen Seite der V. jugularis externa; gelangt in der Mitte des Halses vor der Vene auf ihre laterale Seite und den M. platysma versorgend bis zur Höhe der Clavicula.

Durchschneidung des N. facialis.

A. Innerhalb des Schädels — s. Durchschneidung des N. acusticus.

B. Unterhalb des Foramen stylomastoideum oder Ausreißung aus dem letzteren. Der Kopf des in der Rückenlage befestigten Tieres wird seitwärts gewendet und gehalten. Hautschnitt in horizontaler Richtung, 2 cm lang, dicht unterhalb des unteren Randes des Meatus auditorius externus osseus, den man schon durch die Haut fühlen kann. Durchschneidung des M. parotideo-auricularis anticus, dann der Gl. parotis ebenfalls in horizontaler Richtung. Der N. facialis wird durchschnitten oder mit der Pinzette gefaßt und aus dem Foramen stylomastoideum (Fig. 133, S. 313) ausgerissen. Kommt man zu weit nach hinten, so erscheint der N. auricularis magnus in der Wunde. Die Operation ist für gelungen zu halten, sobald Cerebrospinalflüssigkeit aus dem Foramen stylomastoideum hervordringt (*501*). Das Gesicht erscheint nach der gelähmten Seite verzogen, infolge der natürlichen Hasenscharte. Eine (nicht wohl verständliche) Erklärung des Mechanismus hierbei s. *460*, S. 391. — Über die Folgen der Operation für das Auge s. *781*. — Über nachträgliche Veränderungen am Kopf junger Kaninchen vergl. *577*.

N. acusticus.

Erscheint am lateralen Rande der Medulla oblongata (Fig. 122 *VIII*, S. 293), dicht unterhalb des Pons Varolii, verläuft unterhalb des N. facialis, mit welchem er durch die Portio intermedia in Verbindung steht.

Fig. 134.

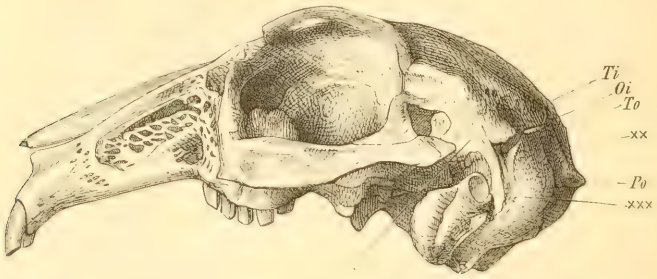

Schädel von der Seite. *Ti* Tuberculum interparietale. *Oi* Os interparietale. *To* Tuberculum occipitale. *Po* Protuberantia occipitalis externa. × Einstichstelle für die Durchschneidung des N. trigeminus. ×× Einstichstelle für den Diabetesstich. ××× Einstichstelle in die Fossa mastoidea oss. temporum zur Durchschneidung der Nn. facialis und acusticus.

Durchschneidung des N. acusticus. Ohne den Schädel zu eröffnen. Hautschnitt hinter dem äußeren Ohre. Man geht mit einem schmalen Neurotom unmittelbar oberhalb und am oberen und hinteren Winkel des äußeren Ohres durch den Kno-

chen (Fig. 134) in die Fossa mastoidea oss. temporum ein, durchbohrt den darin liegenden Flocculus cerebelli und führt das Instrument vorsichtig medianwärts und nach vorn zum Meatus auditorius internus. Der Nerv ist unempfindlich. Der Sinus transversus, die Kleinhirnhemisphäre und die Seitenteile des Pons Varolii können verletzt werden. (*501*, S. 32. — *460*, S. 399.)

Über andere Methoden der Acusticusdurchschneidung s. *41* u. *160*, und über die Mitverletzung der Canales semicirculares *689*.

N. glossopharyngeus.

Erscheint am mittleren Strange der Medulla oblongata, dicht oberhalb des N. vagus, geht durch den vordersten Teil des Foramen jugulare, enthält ein *Ganglion petrosum*, entsendet einen Ast zum R. auricularis n. vagi (Fig. 135), ferner den *R. tympanicus*, der im Sulcus tympanicus des Promontorium (S. 178) verläuft, vor der Fenestra ovalis einen Verbindungsast vom Plexus caroticus internus: *N. petrosus profundus minor* aufnimmt, durch die Fossa muscularis tympani major sich fortsetzt, die Paukenhöhle verläßt und im Ganglion oticum endigt (s. Kopfteil des sympathischen Nervensystemes, S. 347).

Der N. glossopharyngeus verläuft dann an der medialen Seite der A. carotis interna, erst hinter, dann vor, dann oberhalb derselben in schräger Richtung sich mit ihr kreuzend, an der medialen Seite des M. stylopharyngeus, welchem er einen Ast giebt, zwischen den Aa. carotis interna und externa, vor dem N. vagus.

Fig. 135.

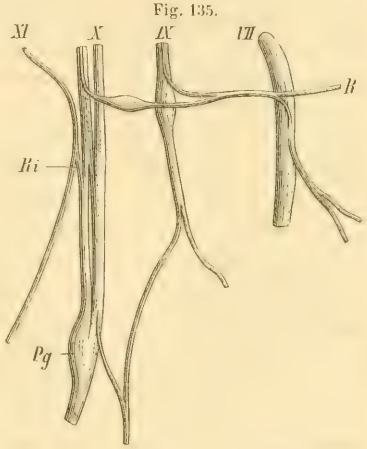

Verbindungen des siebenten, neunten bis elften Hirnnerven untereinander, nach Ludwig (*514*). *VII* N. facialis, der einen Ast vom R. auricularis n. vagi aufnimmt und den N. auricularis profundus posterior abgiebt. *IX* N. glossopharyngeus, mit dem Ganglion petrosum, derselbe giebt einen Verbindungszweig zum R. auricularis n. vagi. *X* N. vagus. *Pg* Plexus ganglioformis n. vagi. *R* R. auricularis n. vagi. *XI* N. accessorius, dessen R. internus sich mit dem N. vagus vereinigt. *Ri* Ramus internus n. accessorii.

Ausreißung des N. glossopharyngeus. Am leichtesten nach Art der Freilegung des N. auricularis magnus (Fig. 142, S. 321); von der Vorderseite des Halses her (s. N. hypoglossus, S. 322) ist die Operation schwieriger (*41*, S. 515). — Vergl. a. S. 201.

Nachdem der N. glossopharyngeus sich mit der A. carotis interna gekreuzt hat, entsendet er einen *R. pharyngeus*, welcher nach vorn läuft und mit den Rr. pharyngei des N. vagus sich verbindet, sowie Äste zum Velum palatinum und setzt sich dann als R. lingualis fort.

Der R. pharyngeus führt keine motorischen Fasern (*501*, S. 38).

R. lingualis verläuft an der medialen Seite des M. stylopharyngeus, oberhalb und parallel mit dem N. hypoglossus nach abwärts und vorn, an der medialen Seite des Cornu minus oss. hyoidei, giebt Äste an die Seitenwand des Gaumens, der Tonsillengegend und der Zungenwurzel und den stärkeren Endast: *R. ad papillam circumvallatam.*

Alle diese Äste enthalten Ganglienzellen in ihrem Verlauf eingelagert. *Durchschneidung des N. glossopharyngeus.* s. N. hypoglossus S. 322.

N. vagus.

Entspringt mit 5—6 Wurzeln von der Lamina cinerea (S. 286) auf dem Boden des vierten Ventrikels, etwa 3 mm oberhalb des unteren Endes des letzteren; geht unter dem N. glossopharyngeus lateralwärts und etwas nach abwärts. Nach einem Verlauf von kaum 2 mm vereinigen sich die Wurzeln im Foramen jugulare zu einem Stamme, welcher hinter dem N. glossopharyngeus, vor dem N. accessorius liegt. Von den hinteren Wurzelfasern entspringt der R. auricularis (s. Fig. 135, S. 315). Am Stamme des N. vagus sind an dieser Stelle in der Regel zwei sehr kleine, dicht aneinander liegende *Ganglia jugularia n. vagi* befindlich, an welchen ein kleineres Wurzelbündel, ohne sich zu beteiligen, vorbeigeht (*505*). Von dem Foramen jugulare an verläuft der N. vagus nach abwärts, unterhalb des nach vorn und unten ziehenden N. hypoglossus, nimmt noch oberhalb dieser Kreuzungsstelle den R. internus n. accessorii auf, der fast ebenso dick ist, wie der Hauptstamm des N. vagus selbst. Etwa 3 mm unterhalb dieser Stelle sitzt an der hinteren Seite des N. vagus der rundliche, graurötliche *Plexus ganglioformis n. vagi* s. Ganglion nodosum, (Fig. 144 *14*, S. 325. — Fig. 146 *38*, S. 329), welcher etwa 2 mm Länge, 1,5 mm Breite und 1 mm Dicke hat.

In der Höhe der Teilungsstelle der A. carotis communis entspringt der N. laryngeus superior, sowie der R. cardiacus, etwas oberhalb des ersteren die *Rr. pharyngei*. Dann läuft der N. vagus an der hinteren lateralen Seite der A. carotis communis am Halse abwärts (Fig. 144 *19*, S. 325. — Fig. 146 *x*, S. 329) bis zur oberen Apertur des Thorax. Daselbst biegt sich der N. vagus dexter am unteren Ende der A. carotis communis dextra vor der A. subclavia dextra lateralwärts, giebt den N. laryngeus inferior ab, verläuft an der rechten Seite des Oesophagus in der Brusthöhle, giebt Rr. pulmonales zum Bronchus dexter, sowie einen Verstärkungszweig zum N. vagus sinister (*511*), und gelangt auf die hintere Wand des Magens. Der N. vagus sinister verläuft an der lateralen Seite der A. carotis sinistra, hinter dem unteren Ende der V. jugularis externa sinistra und der V. cava superior sinistra, vor dem linken Ende des Arcus aortae, giebt den N. laryngeus inferior ab, gelangt dann an der medialen Seite der V. cava superior sinistra vor die Aorta descendens thoracica und lateralwärts vom Bronchus sinister oberhalb der V. pulmonalis sinistra herabsteigend, woselbst Rr. pulmonales entspringen, zum Oesophagus. In der Höhe der mittleren Rückenwirbel kreuzt sich der N. vagus sinister, vor dem Oesophagus verlaufend, mit letzterem und gelangt auf die vordere Fläche des Magens.

An den Ästen des N. vagus zum Oesophagus und in der Magenwand sah Remak (*512*) mikroskopische Ganglien; auch sind Teilungen der Nervenfasern am letztgenannten Orte bekannt (*515*).

Ebenso finden sich in den Plexus pulmonales an der hinteren Wand der Bronchien mikroskopische Ganglien (*511*).

R. auricularis entspringt (Fig. 142, S. 321) hoch oben im Foramen jugulare aus einem Ganglion jugulare, nimmt eine Wurzel vom N. glossopharyngeus (Fig. 135, S. 315) auf, tritt durch den Canaliculus mastoideus in der oberen hinteren Wand der Paukenhöhle zum Canalis facialis, kreuzt sich mit dem N. facialis, welchem er einen Ast, R. communicans, zusendet, tritt aus dem lateralen Ende des Canaliculus mastoideus, an der oberen Fläche des Meatus auditorius externus cartilagineus hervor. Dann verläuft er, mit dem R. auricularis profundus posterior des N. facialis sich kreuzend, zwischen der medialen und vorderen Außenfläche der Pars posterior helicis und der Pars superior tubi, durchbohrt das Ligamentum auriculare annulare superius und verbreitet sich mit feinen Zweigen an die Haut der konkaven Fläche der Concha.

R. communicans des R. auricularis verläuft eine Strecke in der Scheide des N. facialis eingeschlossen, trennt sich von letzterem im Foramen stylomastoideum, gelangt unterhalb der Spina helicis posterior, das Ligamentum auriculare annulare inferius durchbohrend, zur Haut der konkaven Fläche der Concha — s. *514*.

N. laryngeus superior (Fig. 137 *ns*. — Fig. 138 *ns*, S. 318. — Fig. 144 *16*, S. 325). Entspringt in der Höhe des oberen Endes der A. carotis communis, verläuft an der medialen Seite der A. laryngea superior nach vorn, giebt einen R. cardiacus (Fig. 136) ab, der sich mit dem R. cardiacus n. vagi verbindet, geht durch die Membrana thyreohyoidea oder durchbohrt die Cartilago thyreoidea (S. 208) und verzweigt sich mit der A. laryngea (superior). Versorgt die Schleimhaut des Kehlkopfes und den M. cricothyreoideus.

Fig. 136.

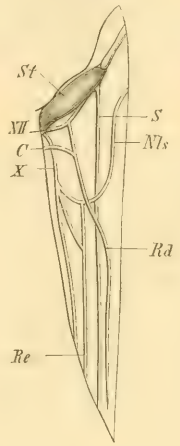

Ursprung des R. cardiacus n. vagi, schematisch, nach Ludwig (*516*). Die Hautränder des an der rechten Seite des Halses geführten Längsschnittes sind angedeutet. *St* M. stylohyoideus major, sich an das Cornu majus oss. hyoidei inserierend. *XII* N. hypoglossus, nach unten den R. descendens *Rd* abgebend. *C* Wurzel des R. descendens aus dem N. cervicalis III. *X* N. vagus. *Nls* N. laryngeus superior. *Rc* Ramus cardiacus n. vagi, der eine zweite Wurzel aus dem N. laryngeus superior erhält. *S* N. sympathicus.

R. cardiacus s. *N. depressor* (Fig. 136 *Rc*. — Fig. 146 *36*, S. 329). Entspringt in der Höhe des unteren Randes der Cartilago thyreoidea, wie auch der N. laryngeus superior, nimmt den R. cardiacus des letzteren auf (Fig. 136), gelangt an die laterale Seite des N. sympathicus, dann vor demselben an seinen medialen Rand, läuft in der Scheide des N. sympathicus, hinter dem N. vagus und medianwärts von demselben am Halse abwärts zur oberen Apertur des Thorax. Er ist dünner als der N. sympathicus. Alsdann geht der R. cardiacus rechterseits hinter dem Ursprunge der A. subclavia dextra und hinter der Aorta adscendens, linkerseits an der lateralen Seite der A. carotis sinistra und hinter dem Arcus aortae abwärts zum Plexus cardiacus (*515* u. *516*; eine Abbildung s. a. *628*).

Der N. laryngeus superior versorgt nach experimentellen Ermittelungen (*702*) die Schleimhaut der Epiglottis, der Plicae ary-epiglotticae und die Cartilagines Santorinianae. — Über seine Endigung im Stimmbande vergl. *870*, s. a. *40* S. 71.

Varietät. Der R. cardiacus des N. laryngeus superior oder derjenige des N. vagus fehlt: letzteres ist häufiger. Einmal unter 40 Kaninchen verlief der R. cardiacus in der Mitte des Halses eine Strecke weit in der Scheide des N. vagus, mit demselben Fasern austauschend (*516*). Der R. cardiacus ist linkerseits doppelt vorhanden; beide entspringen aus dem N. vagus (*517*), oder derselbe entspringt mit zwei Wurzeln aus dem N. laryngeus superior; der Zweig aus dem N. vagus fehlt (*628*).

N. laryngeus inferior s. recurrens. Rechterseits wendet sich der N. laryngeus inferior (Fig. 139 *n i*) hinter dem Ursprunge der A. subclavia dextra

Fig. 137.

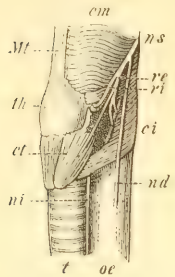

Muskeln und Nerven an der Außenseite des Kehlkopfes. Nach Schneider (*250*). *cm* M. constrictor pharyngis medius. *ns* N. laryngeus superior. *re* Ramus externus desselben, welcher die Mm. cricothyreoideus (*ct*) und constrictor pharyngis inferior (*ci*) versorgen. *ri* Ramus internus des N. laryngeus superior. *ci* M. constrictor pharyngis inferior. *nd* Ramus cardiacus n. vagi (N. depressor). *oe* Oesophagus. *t* Trachea. *ni* N. laryngeus inferior. *ct* M. cricothyreoideus. *th* Cartilago thyreoidea. *Mt* Membrana thyreohyoidea.

Fig. 138.

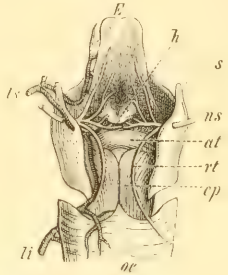

Muskeln, Arterien und Nerven im Innern des Kehlkopfes, von hinten. Vergr. 2. Nach Schneider (*250*). *h* Hamulus epiglotticus. *s* Cornu superius cartilaginis thyreoideae. *ns* N. laryngeus superior internus. Sein erster Ast geht zur Epiglottis (*E*), der zweite unterhalb des Hamulus epiglotticus (*h*) zur Glottisschleimhaut, der dritte (*rt*) steigt abwärts, mit dem N. laryngeus inferior anastomosierend. *at* M. arytaenoideus transversus. *rt* Dritter Ast des N. laryngeus superior internus. *cp* M. cricoarytaenoideus posticus. *oe* Oesophagus. *li* A. laryngea inferior, welche mit der A. laryngea superior anastomosiert. *ls* A. laryngea (superior).

Fig. 139.

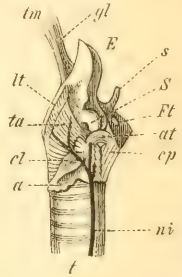

Muskeln des Kehlkopfes und der N. laryngeus inferior, von der Seite. Nach Schneider (*250*). Die Lamina lateralis der Cartilago thyreoidea ist weggenommen. *t m* Lig. thyreohyoideum medium. *g l* M. glosso-epiglotticus. *E* Epiglottis. *s* Cornu superius dextrum cartilaginis thyreoideae. *S* Cartilago Santoriniana. *Ft* Foramen thyreoideum. *a t* M. arytaenoideus transversus. *cp* M. cricoarytaenoideus posticus. *ni* N. laryngeus inferior, dessen Zweige die Mm. crico-arytaenoideus posticus (*cp*), arytaenoideus transversus (*at*), crico-arytaenoideus lateralis (*cl*) und thyreo-arytaenoideus (*t a*) versorgen. *t* Trachea. *a* Arcus cartilaginis cricoideae. *cl* M. crico-arytaenoideus lateralis. *t a* M. thyreo-arytaenoideus. *lt* Schnittrand der Lamina lateralis sinistra cartilaginis thyreoideae.

aufwärts, verläuft hinter der A. carotis communis dextra in die Höhe zum lateralen Rande der Trachea. Linkerseits läuft der N. laryngeus inferior (Fig. 146 *31*, S. 392) unterhalb des linken Endes des Arcus aortae, lateralwärts vom Ductus arteriosus nach hinten, steigt hinter dem ersteren und dem Anfange der A. subclavia sinistra aufwärts zur Luftröhre. — Alsdann verläuft der N. laryngeus inferior jeder Seite hinter dem lateralen Rande der Trachea, in der Furche zwischen demselben und dem Oesophagus aufwärts zum Kehlkopf. Der N. laryngeus inferior sendet nahe seinem Ursprunge abwärts verlaufende *Rr. cardiaci* zum Plexus cardiacus, in seinem Verlaufe zahlreiche *Rr. oesophagei* und Äste für die Muskeln des Kehlkopfes mit Ausnahme des M. cricothyreoideus ab.

Durchschneidung des N. vagus.

A. Am Halse.

Unterbindung der A. carotis communis, der V. jugularis interna. Durch-

schneidung des R. descendens n. hypoglossi, der Nn. vagus, sympathicus, des R. cardiacus n. vagi (Fig. 140 u. 141).

Der Kopf wird vom Gehilfen stark nach oben gewendet oder durch eine um die großen Schneidezähne des Oberkiefers gelegte Schlinge fixiert, so daß die Scheitelgegend das Brett berührt, auf welchem das Tier befestigt ist.

Fig. 140.

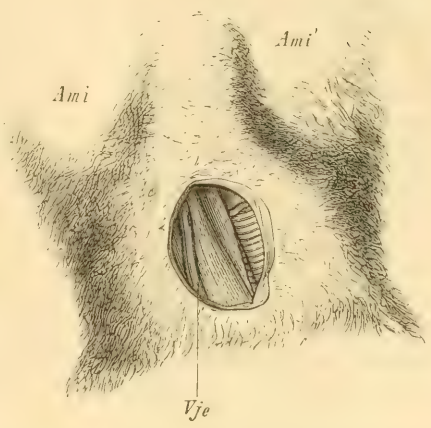

Rechte Seite des Halses, die durchschnittene Fascia cervicalis ist am medialen Rande des Hautschnittes sichtbar. Neben der Medianlinie erscheint die Trachea und Cartilago cricoidea. *Vje* V. jugularis externa. *Ami Ami'* Anguli maxillae inferioris.

Hautschnitt in der Medianlinie des Halses, unterhalb der Cartilago thyreoidea beginnend, 2—3 cm lang. Die Haut wird nach rechts oder links verschoben, der vordere Rand des M. sternomastoideus mit der Hohlsonde vom M. sternohyoideus abgelöst. Die A. carotis communis erscheint als weißlicher, pulsierender Strang, lateralwärts der N. vagus, hinter der A. carotis communis die V. jugularis interna, die sehr fein ist und vom Truncus lymphaticus jugularis begleitet wird. Das tiefe Blatt der Fascia cervicalis umhüllt diese Teile, vor demselben verläuft der R. descendens n. hypoglossi. Die Faszie wird gespalten, der N. vagus von der A. carotis communis isoliert, ersterer nach der lateralen, oder letztere nach der medialen Seite gezogen. Dadurch kommen die in derselben Scheide der Faszie befindlichen N. sympathicus und R. cardiacus n. vagi zur Anschauung. Ersterer ist von matterem Aussehen.

Fig. 141.

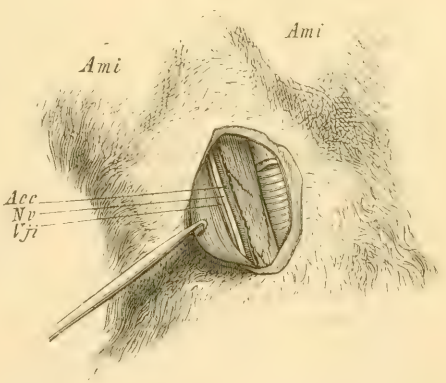

Dasselbe Objekt; der M. sternomastoideus nebst der V. jugularis externa (s. Fig. 140) ist durch einen Haken lateralwärts gezogen. In der Medianlinie erscheint die Trachea, lateralwärts längs derselben der M. sternohyoideus, auf welchem der R. descendens n. hypoglossi geschlängelt abwärts läuft und diesem Muskel einen Zweig giebt. *Acc* A. carotis communis. *Nv* N. vagus. *Vji* V. jugularis interna. *Ami Ami* Anguli maxillae inferioris.

Zur Durchschneidung des N. laryngeus superior muß der Hautschnitt etwas höher angelegt werden; der N. laryngeus inferior ist längs des lateralen Randes der Trachea leicht aufzufinden.

B. in der Bauchhöhle.

Medianschnitt, am Processus xiphoideus beginnend, 5 cm lang durch Haut, Muskeln und Peritoneum. Der Magen wird hervorgezogen, der Bauchteil des Oesophagus ist verhältnismäßig lang. Der N. vagus dexter liegt mehr an der hinteren, der sinister an der vorderen Seite des Oesophagus.

N. accessorius.

Erscheint mit etwa 10 Wurzelfäden an den Seitensträngen der Medulla spinalis und oblongata bis zum Ursprunge des N. cervicalis V abwärts; die von der Medulla oblongata stammenden Wurzeln sind sehr dünn. Verläuft anfangs im Canalis vertebralis, der lateralen Fläche der Medulla spinalis anliegend aufwärts, gelangt durch das Foramen magnum in die Schädelhöhle, geht, dicht an den Stamm des N. vagus geheftet, hinter demselben durch das Foramen jugulare; giebt unterhalb des letzteren einen starken R. internus ab. Alsdann verläuft der N. accessorius nach hinten und unten, oberhalb des N. hypoglossus sich mit demselben kreuzend, vor der A. occipitalis, hinter dem oberen Teil der Mm. sternomastoideus und cleidomastoideus, woselbst er einen Ast, der sich in zwei Zweige für die genannten Muskeln teilt, absendet. Weiter abwärts geht der N. accessorius (Fig. 144 *XI*, S. 325) schräg durch den oberen Teil der Fossa supraclavicularis und nach hinten an der vorderen Fläche des M. cucullaris, in welchem er sich verästelt.

Varietät. Der N. accessorius teilt sich schon innerhalb des Foramen jugulare in seine Äste.

R. internus wendet sich schräg aufwärts, um in den N. vagus einzutreten (Fig. 135, S. 315), ist ebenso stark als der letztere; enthält die motorischen Fasern der Schlund- und Kehlkopfmuskeln sowie des Herzens, welche genannten Fasern in der Bahn der Rr. pharyngei, Nn. laryngei superior und inferior, R. cardiacus n. vagi verlaufen (*518*).

Durchschneidung des N. accessorius. Man wählt halberwachsene Tiere, vermeidet die französischen Kaninchen (S. 5). Der Kopf wird durch eine Schlinge um die oberen großen Schneidezähne bei Rückenlage des Tieres fixiert. Hautschnitt in der Medianlinie 3—3,5 cm lang, dessen Mitte von einer die Anguli maxillae inferioris verbindenden Linie gekreuzt wird. Das untere Ende der Gl. parotis (Fig. 144 *39*, S. 325) wird von der hinteren Fläche der Gl. submaxillaris mit Pinzetten abgelöst, nach oben und lateralwärts geschlagen. Man sieht das Cornu majus oss. hyoidei, an dessen hinterem Ende den Ansatz des M. stylohyoideus, parallel dem Cornu und lateralwärts von demselben den weißen Stamm des N. hypoglossus. Weiter abwärts liegt im unteren Wundwinkel die Gl. cervicalis profunda (S. 282), welche die A. carotis communis und den N. vagus verdeckt; über ihren lateralen Rand ragt der M. sternomastoideus. Die genannte Lymphdrüse wird medianwärts, der Muskel lateralwärts gezogen; in den letzteren tritt der N. accessorius. Mittels eines Häkchens wird letzterer aufgehoben und mit der Pinzette bis zum Foramen jugulare isoliert. Man faßt ein möglichst langes Stück des N. accessorius der Länge nach zwischen die gerifften Spitzen einer Pinzette, zieht, leise rotierend, anfangs schwach, dann stärker, bis mit einem leichten Rucke das Neurilem reißt. Ohne Widerstand folgt dann ein 2—3 cm langes, zum Teil aus einzelnen Wurzelfäden bestehendes Stück des N. accessorius, wie man unter Wasser bemerkt. Diese Operation des Ausreißens des N. accessorius aus dem Foramen jugulare (vergl. Fig. 142) ist schmerzhaft; daher man den Kopf des Tieres gut fixieren muß. Die Blutung ist nicht bedeutend; doch kann namentlich bei französischen Kaninchen die V. jugularis interna im Foramen jugulare in größerer Ausdehnung zerrissen werden, an deren vordere Wand der

N. accessorius sich anlegt. Durch die Operation werden die vom N. accessorius innervierten Kehlkopfmuskeln gelähmt (*518*).

Außerdem kann man durch mikroskopische Untersuchung der im Text genannten Äste des N. vagus nach eingetretener fettiger Entartung darthun, daß

Fig. 142.

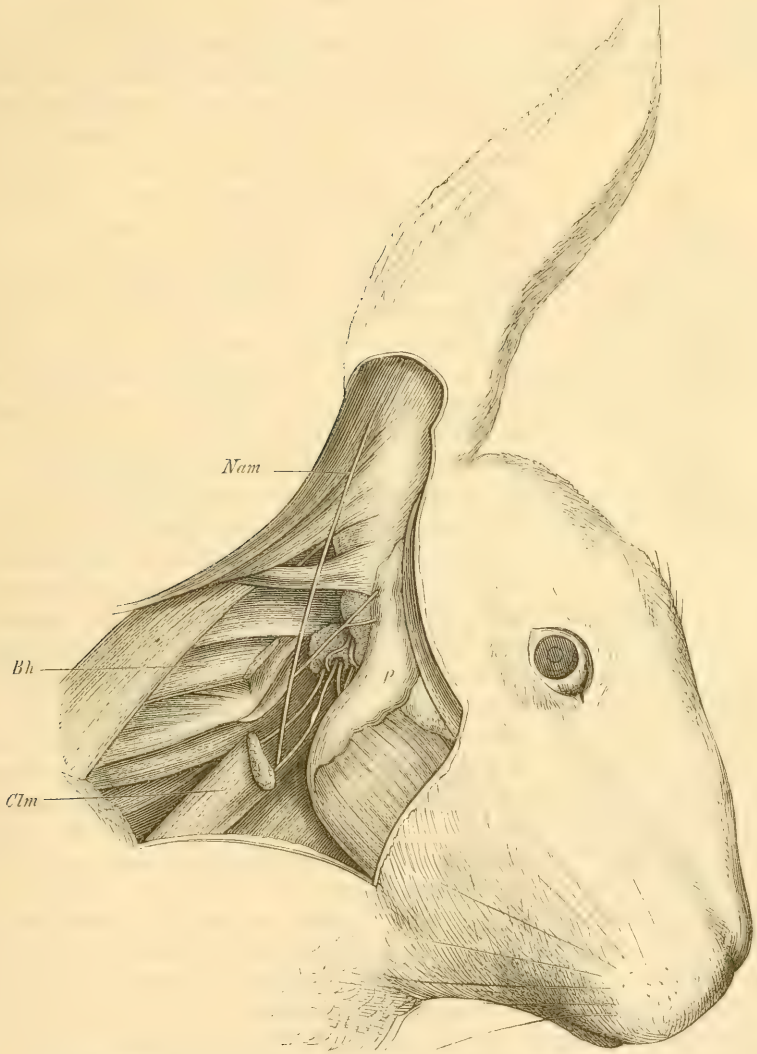

Nam N. auricularis magnus. In der Tiefe ist das Os temporum auf einer Sägeschnittfläche sichtbar; nach Ludwig (*514*). Vorn erscheint der N. facialis, einen Ast nach unten absendend, dann der N. glossopharyngeus, der N. vagus mit seinem Plexus ganglioformis und dem R. auricularis, hinter dem N. vagus der N. accessorius. *Bh* M. basiohumeralis durchschnitten. *Clm* M. cleidomastoideus durchschnitten. *P* Gl. parotis.

dieselben ihre motorischen Fasern von dem R. internus des N. accessorius erhalten (*518*).

Ausreißung der Nn. accessorii hat öfters einen mehrere Stunden andauern-

den, intensiven Diabetes zur Folge (*519*). Über eine andere Methode für die erstere s. *41*, S. 516. Taf. XIV. Fig. 2. — Man kann auch das Ligamentum obturatorium posterius (S. 111) durchschneiden, und den N. accessorius an der Medulla oblongata aufsuchen (Bischoff, s. *41*, S. 515).

N. hypoglossus.

Der zwölfte Hirnnerv erscheint am lateralen Rande des Pyramidenstranges mit mehreren Wurzelfäden (Fig. 122 *XII*, S. 223), die, in zwei Stämme vereinigt, durch die Foramina condyloidea superius und inferius die Schädelhöhle verlassen. Verläuft anfangs unter dem N. accessorius, oberhalb des N. vagus und mit beiden sich kreuzend, biegt sich an der lateralen Seite der A. carotis interna nach vorn, zwischen letzterer und der A. occipitalis, giebt einen Ast zum Ganglion cervicale superius ab, welcher erweiternde Fasern für die Iris enthält (*459*), verläuft dann an der medialen Seite der Ursprungssehne des M. mandibulae, beschreibt einen Bogen unterhalb des M. stylohyoideus major an dessen medialer Seite (Fig. 144 *XII*, S. 325. — Fig. 146 *XII*, S. 329), lateralwärts von der V. jugularis interna und der A. carotis interna sowie dem Anfange der A. carotis externa, giebt den R. descendens ab, gelangt medianwärts von der Insertion des M. stylohyoideus major an die Spitze des Cornu majus oss. hyoidei an den hinteren Rand desselben, von vorn her bedeckt vom M. cleidomastoideus und der V. facialis anterior. Verläuft alsdann an der lateralen Seite des Cornu minus oss. hyoidei und oberhalb des Cornu majus, parallel demselben an der lateralen Seite und in Begleitung der A. lingualis nach vorn zwischen M. styloglossus und M. geniohyoideus, dann zwischen den Mm. styloglossus und genioglossus und verzweigt sich in sämmtlichen Zungenmuskeln. Ist der stärkste Zungennerv.

Fig. 143.

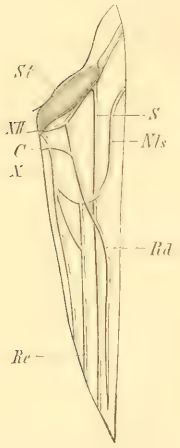

Ursprung des R. descendens n. hypoglossi (s. Fig. 136, S. 317). Die Hauträuder des an der rechten Seite des Halses geführten Längsschnittes sind angedeutet. *St* M. stylohyoideus major, sich an das Cornu majus oss. hyoidei inserierend. *XII* N. hypoglossus, nach unten den R. descendens *Rd* abgebend. *C* Wurzel des R. descendens aus dem N. cervicalis III. *X* N. vagus. *Rc* Ramus cardiacus n. vagi, der eine zweite Wurzel aus dem N. laryngeus superior erhält. *Nls* N. laryngeus superior. *S* N. sympathicus.

R. descendens (Fig. 144, *36*, S. 325. — Fig. 146, *37*, S. 329) verläuft an der lateralen Seite der A. carotis communis, schräg abwärts steigend, verbindet sich mit dem N. vagus und dem N. cervicalis III (Fig. 143), gelangt an die vordere Seite der A. carotis communis, giebt Äste an die Mm. sternothyreoideus, thyreohyoideus und sternohyoideus (Fig. 144, S. 325).

Die motorischen Fasern für die Zunge sind ausschließlich in der unteren Wurzel des N. hypoglossus enthalten (*501*, S. 59).

Die Erregung seiner Wurzel innerhalb des Schädels kann leicht an einer isolierten Kopfhälfte eines eben dekapitierten Tieres bewirkt werden (*520* — s. Gl. parotis, S. 204).

Durchschneidung des N. hypoglossus (oder des *N. glossopharyngeus*). Haut-

schnitt in der Medianlinie, zwischen den Anguli maxillae inferioris beginnend, ca. 3 cm lang. Mit der Pinzette geht man an der Vorderseite der Seitenwand der Cartilago thyreoidea in die Höhe, findet an deren oberem Rande, ein wenig lateralwärts von letzterer, die Spitze des Cornu majus oss. hyoidei. Lateralwärts von demselben liegt die A. carotis externa, welche die A. lingualis nach vorn absendet. Letztere verläuft parallel dem Cornu majus; oberhalb derselben liegt der N. hypoglossus (Fig. 88 *XII*, S. 207), dann folgt weiter lateralwärts die glänzende Sehne des M. mandibulae; medianwärts von den Aa. carotis externa und lingualis liegt der verhältnismäßig sehr schwache N. glossopharyngeus.

Oder man geht an der medialen Seite des Cornu majus in die Höhe und gelangt oberhalb der A. lingualis auf den N. glossopharyngeus.

Rückenmarksnerven.

Man unterscheidet nach den Abteilungen der Wirbelsäule: 8 Nn. spinales cervicales, 12 dorsales, 7 lumbales, 4 sacrales und 6 coccygei. Die Nn. spinales haben *Rr. anteriores* und *Rr. posteriores*. Letztere sind mit Ausnahme derjenigen der Nn. cervicales I und II schwächer, manchmal sehr beträchtlich schwächer als die Rr. anteriores; sie verlaufen rückwärts und versorgen, jeder in der seinem Ursprunge ungefähr entsprechenden Höhe, die Haut und die Muskeln, welche hinter der Wirbelsäule liegen. Da die letztere Region keinerlei praktisches Interesse darbietet und Alles sich mutatis mutandis wie beim Menschen verhält, so ist die spezielle Beschreibung der Rr. posteriores, mit Ausnahme derjenigen von den Nn. cervicales I und II, ganz unterlassen.

Die *Rr. anteriores* der Rückenmarksnerven, mit Ausnahme der Nn. dorsales III—XII, verbinden sich untereinander zu Plexus, die als Plexus cervicalis, brachialis, lumbalis, sacralis, coccygeus unterschieden werden. Die ersten Vereinigungsstellen von je zwei Rückenmarksnerven werden Ansae genannt, die in der Weise bezeichnet werden, daß z. B. die von den Nn. cervicales I und II gebildete Ansa cervicalis I genannt wird. Aus den Ansae gehen Zweige hervor, die untereinander wiederum Fasern austauschen können, und diese Zweige setzen sich dann in die besonders benannten Nervenstämme des Körpers fort. Zu bemerken ist, daß sehr oft ein Nervenstamm schon mit Hülfe des Messers in seinem Hauptzuge rückwärts bis zu den aus einem bestimmten Intervertebralloch hervortretenden Rückenmarksnerven verfolgt werden kann. Damit ist jedoch nicht ausgeschlossen, daß demselben Nervenstamm sich nicht Fasern beimischen, die durch ein anderes Foramen intervertebrale den Wirbelkanal verlassen haben, was auf experimentellem Wege, namentlich mit Hilfe von Nervendurchschneidung und nachfolgender fettiger Degeneration untersucht werden muß. Nur in dem ersteren, rein anatomischen Sinne ist es zu verstehen, wenn in Folgendem von dem Ursprunge eines Nerven aus einem bestimmten Rückenmarksnerven die Rede ist. Die mit Hilfe des Experimentes gewonnenen Resultate beschränken sich auf die obere Extremität und sind in einer Tabelle der Bechreibung des Plexus brachialis beigefügt; ihre Zuverlässigkeit wird, soweit es sich um Ermittelung

der fettigen Degeneration handelt, als größer anzusehen sein, gegenüber den auf rein experimentellem Wege gewonnenen Resultaten.

Varietäten des Nervenursprunges sind in betreff einzelner Wurzeln nicht selten (*602* — Untersuchung von 11 Kaninchen).

Die Spinalganglien lassen drei Gruppen von Ganglienzellen unterscheiden, zwei sind lateralwärts, eine medianwärts gelegen, die Nervenfasern der hinteren Wurzeln sollen an den Zellengruppen vorbeiziehen, während sich die in den Ganglien entspringenden Fasern den Bündeln der ersteren beimischen (*585*). Theilungen doppeltkonturierter Nervenfasern sind häufig (*652*); sie kommen auch nahe an den Ganglienzellen vor (Tubes en T, s. *655*).

Plexus cervicalis.

Der Plexus cervicalis entsteht aus den vorderen Ästen der Nn. cervicales I—VIII, dem oberen Aste des N. dorsalis I und einem feinen Zweige des N. dorsalis II, der am medialen hinteren Ende des ersten Interkostalraumes durch letzteren aufwärts steigt. Derselbe liegt lateralwärts vor den Processus transversi der Halswirbel, resp. den Mm. scaleni und setzt sich aus den Ansae cervicales I—VIII zusammen. Die Ansa cervicalis I wird von den Nn. cervicales I und II gebildet u. s. w. Die Ansa cervicalis VIII vom N. cervicalis VIII, N. dorsalis I und dem erwähnten feinen Faden des N. dorsalis II. Aus den Ansae gehen die Nerven in der gleich anzugebenden Ordnung hervor, wobei zu bemerken ist, daß die an der Seitengegend des Halses liegenden Muskeln durch Äste aus den in ungefähr entsprechender Höhe liegenden Ansae versorgt werden. Die Mm. scaleni z. B. erhalten von den Ansae cervicales VI und VII feine Zweige.

Nach Peyer (*109*) werden die Mm. scaleni vom N. cervicalis VII versorgt.

Man unterscheidet im Plexus cervicalis zwei Abteilungen: den Plexus cervicalis im engeren Sinne, welcher von den Ansae cervicales I—IV gebildet wird, und den Plexus brachialis.

Der *Plexus brachialis* wird von den Ansae cervicales V—VIII gebildet und liegt vor den Mm. scaleni anticus, medius und posticus. Derselbe zeigt eine außerordentlich komplizierte Durchkreuzung von Faserbündeln, welche meist unter spitzen Winkeln stattfindet. Daher läßt sich nur auf experimentellem Wege ermitteln, an welchen Hautstellen und in welchen Muskeln die Fasern eines jeden N. cervicalis am Arm endigen. Im Allgemeinen läßt sich darüber aussagen, daß weiter nach der Hand hin gelegene Partieen der oberen Extremität ihre Nervenfasern aus Wurzeln erhalten, die näher dem unteren Ende des Rückenmarkes entspringen. Dieses gilt sowohl für sensible als motorische Nervenfasern. Die absolut längsten Nervenfasern kommen aus dem N. cervicalis VIII und versorgen die Haut des ersten bis dritten nebst der Radialseite des vierten Fingers; dann folgen die im N. dorsalis I austretenden Fasern, von denen die Haut der Ulnarseite des vierten und des ganzen fünften Fingers innerviert wird. In Muskeln, welche mehrere Sehnen aussenden, werden die zu jeder einzelnen Sehne gehörenden Muskelfasern von besonderen Nervenstämmen versorgt. Die letzteren können aus verschiedenen Rückenmarksnervenwurzeln ihren Ursprung nehmen. Weiter unten (S. 331) ist eine tabel-

larische Übersicht der auf experimentellem Wege ermittelten Nervenverbreitung an der oberen Extremität gegeben, wie sie in ähnlicher Vollständigkeit von keinem anderen Körperteil irgend eines Säugers vorliegt. Hier folgt zu-

Fig. 144.

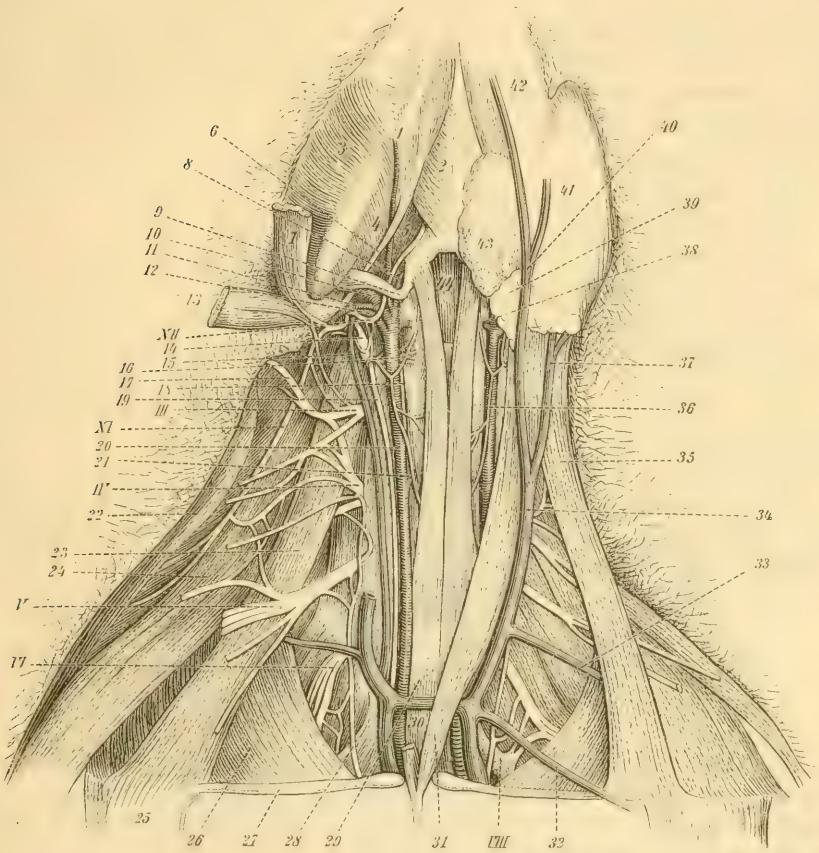

Ansicht des Halses von vorn, mit injizierten Arterien und Venen. Nach Schneider (*250*). Rechterhand oberflächliche Schicht, linkerhand tiefe Schicht. *1* A. maxillaris externa. *2* M. mylohyoideus. *3* M. masseter. *4* M. pterygoideus internus. *5* M. styloglossus. *6* Sehne des M. mandibulae. *7* Oberes Ende des M. sternomastoideus, abgeschnitten. *8* A. lingualis. *9* Cornu majus oss. hyoidei, an welches sich der M. stylohyoideus major inseriert. *10* A. carotis externa, nach Abgabe der Aa. occipitalis etc. *11* A. occipitalis. *12* A. carotis interna. *13* Oberes Ende des M. cleidomastoideus, abgeschnitten. *XII* N. hypoglossus. *14* Plexus ganglioformis des N. vagus. *15* V. jugularis interna. *16* N. laryngeus superior. *17* N. auricularis magnus. *18* N. sympathicus. *19* N. vagus. *III* N. cervicalis tertius. *XI* N. accessorius. *20* A. carotis communis. *21* A. thyreoidea superior. *IV* N. cervicalis quartus. *22* M. cucullaris. *23* M. basiohumeralis dexter. *24* M. levator scapulae major. *V* N. cervicalis quintus. *VI* N. cervicalis sextus. *25* M. deltoideus. *26* M. pectoralis minor. *27* Clavicula. *28* N. phrenicus. *29* M. sternohyoideus. *30* V. jugularis transversa. *31* M. sternomastoideus (linkerhand abgeschnitten). *VIII* N. cervicalis octavus. *32* Subkutane Vene der oberen Extremität (Varietät). *33* V. transversa scapulae, abgeschnitten. *34* V. jugularis externa. *35* M. basiohumeralis sinister. *36* R. descendens n. hypoglossi. *37* V. facialis posterior. *38* A. laryngea (superior). *39* Unterer Teil der Gl. parotis. *40* V. facialis anterior. *41* V. maxillaris externa, abgeschnitten. *42* V. submentalis, in die linke V. facialis anterior mündend. *43* Gl. submaxillaris. *44* Membrana hyothyreoidea.

nächst die Aufzählung der Ansae cervicales und die spezielle Beschreibung der einzelnen Nervenstämme; die in den letzteren Abschnitten enthaltenen Angaben über den Ursprung der betreffenden Nervenstämme beziehen sich,

wie schon erwähnt, nur auf die mit dem Messer darstellbaren Hauptzüge und schließen die Beimengung kleinerer, aus anderen Nn. cervicales herstammenden Faserzüge nicht aus. Im Übrigen ist auf die in der allgemeinen Neurologie erwähnte Monographie (W. Krause, *55*), sowie auf eine Arbeit von Peyer (*109*) zu verweisen. Bei der erstgenannten Publikation war der feine Faden noch nicht gefunden, der vom N. dorsalis II zur Ansa cervicalis VIII verläuft (S. 336). Die Feinheit dieses Fädchens läßt jedoch nicht bezweifeln, daß die Resultate der experimentellen Untersuchungen über die Nervenverteilung in der oberen Extremität durch die Existenz jener Verbindung in keiner Weise in Frage gestellt werden können.

Ansa cervicalis I liegt vor dem Processus transversus des Atlas, s. Nn. cervicales I und II.

Ansa cervicalis II: N. occipitalis minor.

Ansa cervicalis III: Äste zum oberen Teile des M. longus colli, N. auricularis magnus, N. subcutaneus colli inferior.

Ansa cervicalis IV: N. phrenicus, Nn. supraclaviculares, Rr. musculares zum M. rhomboideus cervicalis, die schräg abwärts und rückwärts laufen.

Ansa cervicalis V: N. suprascapularis, Nn. thoracici zum Teil.

Ansa cervicalis VI: Nn. thoracici zum Teil, Nn. subscapulares, perforans brachii, axillaris, radialis, medianus.

Ansa cervicalis VII: Nn. perforans brachii, radialis, medianus.

Ansa cervicalis VIII: Nn. ulnaris, medianus, radialis, cutaneus brachii minor, cutaneus brachii major, longissimus pectoris; Verbindungsfaden zum Ganglion cervicale inferius.

Plexus cervicalis.

N. cervicalis I.

Erscheint zwischen Os occipitis und hinterem Teil des Atlas; sein *R. posterior* ist beträchtlich stärker als der vordere, biegt sich unter der A. vertebralis rückwärts, verzweigt sich an den M. rectus capitis posticus major und die anderen eigentlichen Kopfmuskeln, sowie den M. rectus capitis lateralis.

Der *R. anterior* (Fig. 146 *I*. S. 329) giebt einen Verbindungsast zum N. vagus, verläuft zwischen den Mm. rectus capitis anticus und rectus capitis lateralis, denselben Äste zusendend, sowie einen Ast zur Ansa cervicalis I abgebend.

N. cervicalis II.

Der *R. posterior* ist der stärkere, giebt Äste an die tiefen Rückenmuskeln, läuft als *N. occipitalis major* rückwärts, dann bogenförmig aufwärts, durchbohrt den M. cucullaris und verästelt sich in der Haut des Hinterkopfes. Der *R. anterior* giebt hauptsächlich den *N. occipitalis minor* ab. Derselbe verläuft an der hinteren Seite des Processus transversus des Atlas, gelangt aufsteigend

hinter den Processus mastoideus, giebt Äste zur Haut des Hinterkopfes, verbindet sich mit dem N. occipitalis major, lateralwärts von letzterem verlaufend. Durchbohrt den hinteren Teil des Scutulum und den M. scutulo-auricularis superior posticus, steigt am vorderen Rande des Tubus (hinterer Ohrnerv,

Fig. 145.

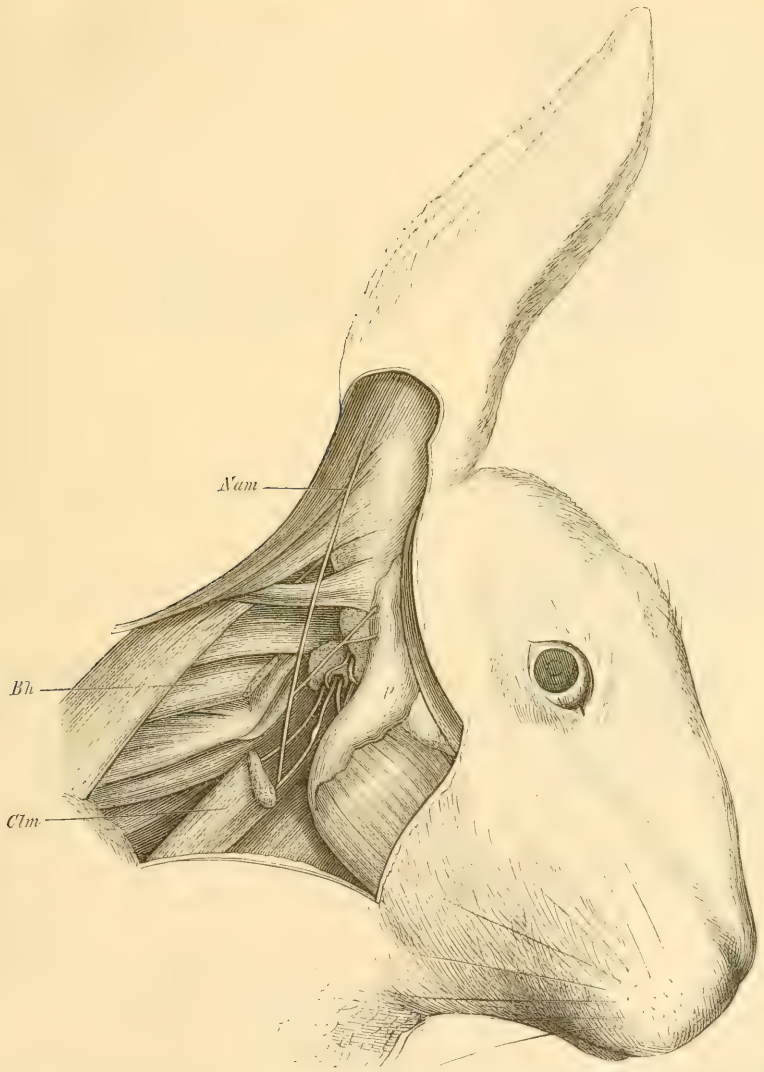

Nam N. auricularis magnus. In der Tiefe ist das Os temporum auf einer Sägeschnittfläche sichtbar; nach Ludwig (*514*). Vorn erscheint der N. facialis, einen Ast nach unten absendend, dann der N. glossopharyngeus, der N. vagus mit seinem Plexus ganglioformis und dem R. auricularis, hinter dem N. vagus der N. accessorius. *Bh* M. basiohumeralis durchschnitten. *Clm* M. cleidomastoideus durchschnitten. *P* Gl. parotis.

514) dicht vor der gemeinschaftlichen Sehne der Mm. scutulo-auricularis superior anticus und frontoscutularis aufwärts, versorgt den vorderen Teil der Haut der Concha.

N. cervicalis III.

Beteiligt sich an der Bildung der Ansae cervicales II und III, giebt hauptsächlich den N. auricularis magnus ab und Äste zum oberen Teil des M. longus colli. — S. a. Fig. 143, S. 322.

N. auricularis magnus (Fig. 144, *17*, S. 325. — Fig. 145 *Nam*, S. 327. — Fig. 146, *8*) entsteht vom N. cervicalis III, verläuft aufwärts hinter der hinteren Fläche des Processus transversus des Atlas, an der medialen Seite und dann hinter dem hinteren Rande des M. cleidomastoideus, unmittelbar bedeckt von der Fascia cervicalis, gelangt an die hintere Seite des R. medius der V. auricularis posterior, während an dessen vorderer Seite der R. medius der A. auricularis posterior verläuft, und verästelt sich mit mehreren Zweigen an der medialen Fläche des äußeren Ohres in der Haut desselben, sendet auch einen Ast auf die laterale Fläche des hinteren Teiles der Scapha.

Man kann die Nn. auricularis magnus und occipitalis minor auch am lebenden Tiere nach Anleitung der Fig. 145 (S. 327) aufsuchen und reizen (*41*, S. 199).

N. cervicalis IV.

Der N. cervicalis IV (Fig. 147 *IV*, S. 335) bildet die Ansae cervicales III und IV, giebt den N. subcutaneus colli inferior hauptsächlich ab, ebenso die Nn. supraclavicularis posterior und phrenicus.

Varietät. Der N. cervicalis IV giebt einen Faden zur Ansa cervicalis VI. Die darin enthaltenen Fasern gelangen in der Bahn des N. axillaris zum M. deltoideus (*109*, S. 70. — *55*, S. 21).

N. subcutaneus colli inferior s. cervicalis superficialis entsteht aus dem N. cervicalis IV, verläuft an der medialen Seite des M. cleidomastoideus, schlägt sich um dessen hinteren Rand und steigt von da, an seiner lateralen Seite, mit der V. facialis sich rechtwinklig kreuzend und lateralwärts von derselben zum M. platysma und der Haut des Unterkiefers aufwärts. Giebt den *N. subcutaneus colli medius* zur Haut der lateralen Außenfläche des Halses.

Nn. supraclaviculares. Die *posteriores* entstehen von dem N. cervicalis IV, laufen am hinteren Rande des M. cleidomastoideus in der Fossa supraclavicularis abwärts, versorgen die Haut der oberen Thorax-Partie an der Rückenfläche, die Mm. levator scapulae major, basiohumeralis, levator anguli scapulae, rhomboideus dorsalis und den vorderen Teil des M. cucullaris. Der *N. supraclavicularis medius* stammt vom N. cervicalis V, läuft zur Haut, die den M. deltoideus bedeckt; der *N. supraclavicularis anterior*, ebenfalls vom N. cervicalis V abstammend, geht durch die Fossa supraclavicularis abwärts, vor der Mitte der Clavicula zur Haut der oberen Brustgegend.

N. phrenicus entsteht (Fig. 147, S. 335) hauptsächlich von dem N. cervicalis IV, verläuft abwärts vor dem M. scalenus anticus (Fig. 146, *18*), dann hinter dem Anfang der V. subclavia in die Brusthöhle (Fig. 144, *28*, S. 325). Hier liegt der N. phrenicus dexter am hinteren lateralen Rande der

V. cava superior dextra, vor einer V. spinalis, die in das Foramen intervertebrale dorsale II eintritt, gelangt an die rechte Seite des Atrium dextrum, geht vor der Lungenwurzel, hinter dem rechten Ventrikel zur rechten Seite des Centrum tendineum, wendet sich lateralwärts, und verbreitet sich im muskulösen Teil des Diaphragma. Der N. phrenicus sinister geht am lateralen Rande der V. cava superior sinistra, vor der linken Lungenwurzel, hinter dem Atrium sinistrum und dem Ventriculus sinister zur linken Seite des Centrum tendineum und verbreitet sich analog dem N. phrenicus dexter. Beide Nn. phrenici werden von den Vv. phrenicae superiores dextra und sinistra begleitet.

Durchschneidung des N. phrenicus.

A. Oben am Halse. Operation wie bei Durchschneidung der Nn. cervicales V und VI (s. Durchschneidung des Plexus brachialis S. 335). Der N. phrenicus erscheint zwischen den Nn. cervicales IV—VII.

B. Unten am Halse. Hautschnitt in der Medianlinie, vom oberen Rande des Sternum beginnend, nach oben, einige cm lang. Aufsuchung des lateralen Randes der Insertionen der Mm. sternomastoideus und cleidomastoideus, Freilegung des oberen hinteren Randes der ersten Rippe; medianwärts neben derselben am Halse in dem Winkel, den die Vv. jugularis externa und subclavia bei

Fig. 146.

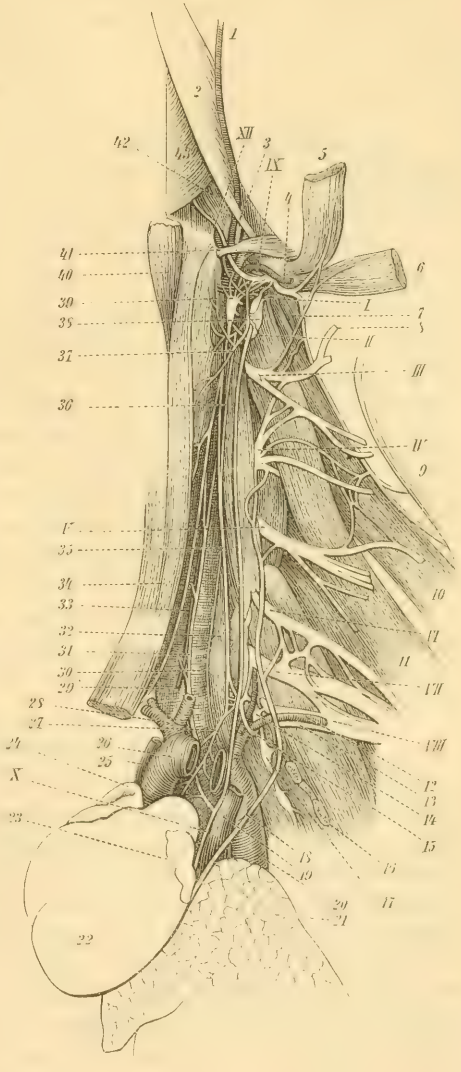

Ansicht des Halses von vorn, Arterien injiziert. Nach Schneider (*250*). *1* A. maxillaris externa. *2* M. mandibulae. *XII* N. hypoglossus. *3* Ursprungssehne des M. mandibulae. *IX* N. glossopharyngeus. *4* A. occipitalis. *5* Oberes Ende des M. sternomastoideus, abgeschnitten. *6* Oberes Ende des M. cleidomastoideus, abgeschnitten. *I* N. cervicalis primus. *7* M. rectus capitis lateralis. *8* N. auricularis magnus. *II* N. cervicalis secundus. *III* N. cervicalis tertius. *IV* N. cervicalis quartus. *9* Rand des M. cucullaris. *10* M. levator scapulae major. *VI* N. cervicalis sextus. *11* M. basiohumeralis. *VII* N. cervicalis septimus. *VIII* N. cervicalis octavus. *12* A. subclavia sinistra, welche die A. vertebralis nach oben entsendet. *13* N. dorsalis primus. *14* Ganglion cervicale inferius. *15* Ansa subclavialis. *16* Querdurchschnitt der dritten Rippe, darüber die Durchschnitte der zweiten und ersten Rippe. *17* Ganglion dorsale primum. *18* N. phrenicus. *19* V. cava superior sinistra. *20* Aorta descendens thoracica. *21* Linke Lunge. *22* Linker Herzventrikel. *23* Linkes Herzohr. *X* N. vagus. *24* Rechtes Herzohr. *25* V. cava superior dextra. *26* Aorta adscendens. *27* Rami cardiaci, welche aus dem Ganglion cervicale inferius stammen. *28* Truncus anonymus. *29* Oesophagus. *30* Trachea. *31* N. laryngeus inferior. *32* M. longus colli. *33* V. thyreoidea inferior. *34* Mm. sternohyoidei. *35* N. sympathicus. *V* N. cervicalis quintus. *36* R. cardiacus n. vagi (N. depressor). *37* R. descendens n. hypoglossi. *38* Plexus ganglioformis n. vagi. *39* Ganglion cervicale superius. *40* Membrana thyreohyoidea. *41* Cornu majus oss. hyoidei, an welches sich der M. stylohyoideus major inseriert. *42* M. styloglossus. *43* M. mylohyoideus.

ihrem Zusammenfluß zur V. cava superior bilden (*521*), wird der Nerv durchschnitten. Die Operation gelingt leicht (*504*, S. 60).

Plexus brachialis.

N. cervicalis V.

Derselbe bildet die Ansae cervicales IV und V (Fig. 144 *V*, S. 325. — Fig. 147 *V*, S. 335), giebt die Nn. supraclaviculares medius und anterior (s. N. cervicalis IV) ab, sowie einen Faden zum N. phrenicus.

Nach Peyer (*109*) erhält das Diaphragma Fasern aus den Nn. cervicales VI und VII.

N. suprascapularis. Entsteht von der Ansa cervicalis V, läuft abwärts durch die Fossa supraclavicularis, giebt einen Ast zu dem oberen Teile des M. subscapularis, biegt sich um das Collum scapulae in die Fossa supraspinata, versorgt den M. supraspinatus; gelangt dann abwärts dicht an der Wurzel des Acromion und medianwärts von demselben, das Ligamentum transversum scapulae durchbohrend, in die Fossa infraspinata zu dem M. infraspinatus, in welchem sich seine Endäste verzweigen.

Nn. thoracici posteriores entspringen von den Ansae cervicales V und VI, durchbohren den M. scalenus medius, versorgen die Mm. rhomboidei cervicalis und dorsalis.

N. thoracicus longus entsteht von den Nn. cervicales VI und VII, läuft abwärts über die erste Rippe; vereinigt sich in der Höhe der dritten Rippe mit der A. thoracica longa, geht zum M. serratus anticus major, die genannte Arterie begleitend.

Nach Peyer (*109*) wird der Halsteil des M. serratus anticus major vom N. cervicalis VI, der Brustteil von den Nn. cervicales VII und VIII aus versorgt.

Nn. thoracici anteriores entspringen von der Ansa cervicalis VI, senden Äste zu den Mm. pectorales superficialis, major und minor. Der erstere Ast kommt wahrscheinlich aus dem N. cervicalis VII, wendet sich um den oberen Rand des Muskels in der Mitte seiner Länge nach vorn und giebt auch einen Faden zur lateralen Partie des M. pectoralis major ab.

Nn. subscapulares entstehen aus der Ansa cervicalis VI, hauptsächlich vom N. cervicalis VII; die oberen versorgen den unteren Teil des M. subscapularis und den M. teres major; der untere geht als *N. thoracicodorsalis*, den R. thoracicodorsalis der A. subscapularis begleitend, zu dem M. latissimus dorsi.

Verbreitung des Plexus brachialis.

Die Verbreitung der in den Plexus brachialis eintretenden Nn. cervicales erhellt aus folgender Übersicht.

Verbreitung der in den Plexus brachialis eintretenden Nervenwurzeln, auf experimentellem Wege ermittelt (*109*).

Nn. cervical. u. dorsal.	Muskeln		Haut
IV	Deltoideus		
V	Deltoideus Supraspinatus Gleno-ulnaris		Vordere mediale Seite des Schultergelenkes Über der Clavicula Untere laterale Gegend des Halses bis zur Mitte zwischen Schulter und Unterkiefer
VI	Pectoralis superficialis Pectoralis minor Deltoideus Supraspinatus Infraspinatus Subscapularis Teres minor	Abductor brachii superior Abductor brachii inferior Coracobrachialis Gleno-ulnaris Brachialis internus Extensores carpi radiales	Vordere Seite des Oberarmes bis zum unteren Dritteil Über dem oberen Ende der Mm. anconaei longus und lateralis bis zum Schulterblatt Über der lateralen Seite des Schultergelenkes Über dem Ansatzende des M. pectoralis superficialis
VII	Pectoralis superficialis Pectoralis major Pectoralis minor Supraspinatus Infraspinatus Teres minor Subscapularis Teres minor	Serratus anticus major (Brustteil) Abductor brachii superior Abductor brachii inferior Anconaeus lateralis Anconaeus medialis Pronator teres Flexor carpi medialis Extensores carpi radiales	Vordere Fläche des Vorderarmes bis über die Mitte hinunter Ellenbogenbeuge Über dem unteren Teil des M. anconaeus lateralis Über dem unteren Ende des M. anconaeus longus bis z. Olecranon Mediale Seite des Oberarmes und Vorderarmes
VIII	Extensor antibrachii parvus Anconaeus longus Anconaeus lateralis Anconaeus medialis Anconaeus minimus Flexor carpi radialis Flexor digitorum profundus Flexor digitorum sublimis	Palmaris Flexor carpi ulnaris Extensor digiti quarti proprius Extensor digitorum communis Extensor pollicis Abductor pollicis	Vordere laterale Seite des Vorderarmes Über der Sehne des M. flexor carpi radialis Volarfläche der Hand Volar- und Dorsalfläche des Daumens Volar- und Dorsalfläche des zweiten Fingers Volar- und Dorsalfläche des dritten Fingers Radialseite des vierten Fingers
I	Extensor antibrachii parvus Anconaeus longus Anconaeus lateralis Anconaeus medialis Anconaeus minimus Pronator teres Flexor carpi radialis Flexor digitorum profundus Flexor digitorum sublimis Palmaris	Flexor carpi ulnaris Extensor digiti quarti proprius Extensor digitorum communis Abductor pollicis Flexor digiti minimi Lumbricales Interossei	Hintere Seite des Vorderarmes. Gegen die Hand hin an der Ulnarseite Ulnarseite der Hand Ulnarseite des vierten Fingers. Volar- und Dorsalfläche des fünften Fingers

N. cutaneus brachii minor s. medialis minor entsteht von der Ansa cervicalis VIII, verläuft mit einer Wurzel des N. radialis, geht zur hinteren und medialen Seite des Oberarmes.

N. cutaneus brachii major s. medialis major entspringt von der Ansa cervicalis VIII, verläuft am Oberarm, an den N. ulnaris geschmiegt, gelangt in dessen Mitte unter die Fascia brachialis, verästelt sich, die V. basilica begleitend, in der Haut der medialen Seite des Oberarmes und der ulnaren des Vorderarmes mit langen Ästen. Einer derselben wendet sich unterhalb der Ellbogengrube um den M. flexor carpi ulnaris in querer Richtung dorsalwärts und verläuft dann auf der Dorsalfläche des Vorderarmes an dessen ulnarer Seite bis zur Hand.

N. perforans brachii s. musculocutaneus ist wenig entwickelt, stammt von den Nn. cervicales VI und VII, namentlich von einem Bündel des N. cervicalis VII, welches sich in den N. medianus fortsetzt, verläuft an der medialen Fläche und dem unteren Rande der Sehne des M. latissimus dorsi, sowie an der lateralen Seite der Nn. medianus und radialis, durchbohrt den M. coracobrachialis, versorgt den letzteren Muskel und den oberen Teil des M. gleno-ulnaris an seiner medialen Seite.

Die fehlenden Muskeläste des N. perforans brachii werden vom N. medianus, seine fehlenden Hautäste vom R. superficialis N. radialis ersetzt.

N. axillaris s. circumflexus brachii entspringt aus der Ansa cervicalis VI, hauptsächlich vom N. cervicalis V, verläuft hinter der A. brachialis, gelangt hinter das Collum humeri, giebt den N. cutaneus brachii posterior lateralis ab; tritt dann, das Collum humeri umwindend, vor dem M. anconaeus longus auf die laterale Seite des Oberarmes, verzweigt sich in den Mm. deltoideus, teres minor und den Mm. abductores brachii superior und inferior.

Der *N. cutaneus brachii posterior lateralis* s. lateralis verläuft zwischen M. deltoideus und M. anconaeus lateralis, tritt mit der V. cephalica durch die Fascia brachialis unter die Haut und versorgt die letztere an der lateralen Seite des Oberarmes mittels eines Zweiges, der den obersten Teil der V. cephalica am Oberarm begleitet. Mittels anderer Zweige, die nach oben und lateralwärts ausstrahlen, versieht der N. cutaneus brachii posterior lateralis die Haut, welche die Scapula bedeckt.

N. medianus entspringt mit einem unteren Bündel aus der Ansa cervicalis VIII, mit einem oberen aus der Ansa cervicalis VII; verläuft anfangs unter der A. brachialis, an den oberen zwei Dritteilen des Oberarmes vor derselben, gelangt weiter abwärts, an der medialen Seite der Arterie vorbeigehend, hinter die letztere. An der Grenze des oberen und mittleren Drittteiles des Oberarmes entsendet der N. medianus einen abwärts steigenden R. muscularis für die Mm. gleno-ulnaris und brachialis internus, der die fehlenden entsprechenden Äste des N. perforans brachii ersetzt. In der Ellenbogengrube liegt der N. medianus, bedeckt von dem oberflächlichen Sehnenfaszikel des M. gleno-ulnaris an der radialen Seite der Arterie und weiter abwärts an der ulnaren Seite der A. radialis. Von der Ellenbogengrube an abwärts läuft der N. medianus zwischen den Mm. pronator teres und flexor carpi radialis, giebt Rr. musculares für die Mm. pronator teres, flexor carpi radialis, flexor

digitorum sublimis, palmaris, sowie den N. interosseus antibrachii volaris ab und spaltet sich in zwei Äste, einen radialen und einen ulnaren. Dieselben verlaufen mit der A. radialis und sind zwischen dem Radius nebst den Sehnen des M. flexor carpi radialis einerseits, den Mm. palmaris nebst flexor digitorum sublimis andererseits gelegen. Sie gelangen volarwärts bedeckt vom Ligamentum carpi volare proprium zur Hohlhand, deren Volarfläche sie mit versorgen.

Der radiale Ast giebt den *N. digitalis volaris pollicis radialis*, sowie die *Nn. interossei metacarpi volares I* und *II* für die Ulnarseite des ersten und die Radialseite des zweiten Fingers, sowie für die Ulnarseite des zweiten und die Radialseite des dritten Fingers ab.

Der ulnare Ast spaltet sich in zwei Zweige, von denen der radiale für die Volarflächen der ulnaren Seite des dritten und der radialen Seite des vierten Fingers bestimmt ist und als *N. interosseus metacarpi volaris III* bezeichnet wird, während der ulnare Zweig den N. interosseus metacarpi volaris IV aus dem N. ulnaris verstärkt.

N. interosseus antibrachii volaris verläuft an der volaren Seite des oberen Endes der Ulna und im Interstitium interosseum antibrachii abwärts, versorgt den M. flexor pollicis longus und die radialwärts gelegenen Bündel des M. flexor digitorum profundus.

Durchschneidung des N. medianus. Hautschnitt an der medialen Seite im mittleren Dritteil des Oberarmes, 2—3 cm lang, in der Längsrichtung, parallel dem medialen Rande des M. gleno-ulnaris. Durchschneidung der Faszie; der N. medianus liegt vor der A. brachialis und dem N. ulnaris, ist stärker als letzterer Nerv.

Resektion des N. medianus kann mit Vorteil benutzt werden, um die fettige Entartung der Terminalfasern innerhalb der motorischen Endplatten z. B. im M. flexor carpi radialis zu studieren (*522* u. *872*).

N. ulnaris entsteht hauptsächlich von der Ansa cervicalis VIII, verläuft an der oberen Hälfte des Oberarmes, an der hinteren Seite der A. brachialis, an der vorderen der V. brachialis, gelangt in einiger Entfernung hinter der Arterie herabsteigend an der medialen Seite des M. anconaeus medialis, von der A. collateralis ulnaris inferior begleitet, hinter den Condylus medialis humeri, vor dem Olecranon in der Rinne zwischen beiden und dem M. anconaeus minimus. Dann wendet sich der N. ulnaris am oberen Teil der Ulna volarwärts, gelangt zwischen Ulna und den beiden Köpfen des M. flexor carpi ulnaris an die Ulnarseite der A. ulnaris, welche er begleitet, zwischen den Mm. flexor digitorum profundus, flexor carpi ulnaris und der Ulna verlaufend. Er versorgt den M. flexor carpi ulnaris und den ulnaren Teil des M. flexor digitorum profundus, giebt den N. ulnaris dorsalis ab und gelangt, an der Volarseite der A. ulnaris verlaufend, vom Ligamentum carpi volare transversum volarwärts bedeckt, zwischen letzterem und dem Ligamentum carpi volare proprium, an der ulnaren Seite der Sehne des M. flexor digitorum sublimis für den vierten Finger und an der radialen Seite der Sehne des M. flexor carpi ulnaris als *N. ulnaris volaris* zur Hohlhand. In der Hohlhand versorgt der N. ulnaris volaris die Haut der Ulnarseite und den M. flexor digiti minimi und teilt sich dann in den *R. digitalis volaris digiti minimi ulnaris* und den

N. interosseus metacarpi volaris IV, welcher einen Zweig vom N. medianus aufnimmt und sich in die Nn. digitales volares digiti V radialis und digiti IV ulnaris spaltet.

N. ulnaris dorsalis windet sich am unteren Ende der Ulna um deren ulnaren Rand zur Dorsalfläche der Hand und giebt den *N. interosseus metacarpi dorsalis IV* ab, welcher die Nn. digitales dorsales digiti IV ulnaris und digiti V radialis entsendet; sowie auch den *N. digitalis dorsalis digiti minimi ulnaris*.

Der N. ulnaris (sowie der N. tibialis) ist zu Experimenten über Degeneration und Regeneration von Nervenfasern benutzt worden (*784*), ersterer oberhalb des Ellenbogengelenkes, letzterer in der Kniekehle.

N. radialis entsteht mit drei Wurzeln von den Ansae cervicales V—VIII, giebt aus seiner Wurzel vom N. cervicalis VIII einen N. subscapularis, verläuft hinter der A. axillaris, an der medialen Seite des M. anconaeus longus, giebt unterhalb der Sehne des M. latissimus dorsi einen Ast zum M. anconaeus longus, der anfangs aufwärts steigt, einen anderen für den M. anconaeus medialis, dann den *R. collateralis* (W. Krause), der in Begleitung der A. collateralis ulnaris media zum M. extensor antibrachii parvus herabsteigt. Der N. radialis verläuft dann hinter dem Humerus, zwischen letzterem und dem M. triceps brachii und teilt sich in die Rr. superficialis und profundus. Beide verlaufen zwischen M. anconaeus medialis und der lateralen Portion des M. brachialis internus in Begleitung der A. collateralis radialis.

Der *R. superficialis* verläuft am Oberarm und Vorderarm in Begleitung der V. cephalica, dann zwischen Haut und Fascia antibrachii an der ulnaren Seite des M. extensor carpi radialis brevis, und weiter abwärts zwischen den Sehnen der Mm. extensor digitorum communis und extensores carpi radiales. Der R. superficialis teilt sich schon in der Mitte des Vorderarmes in drei Äste, welche zwischen Haut und dem Ligamentum carpi dorsale zum Handrücken gelangen und als *Nn. interossei metacarpi dorsales I—III* zu den Fingern sich erstrecken. Der am meisten radialwärts gelegene verläuft an der ulnaren Seite der Sehne des M. abductor pollicis, versorgt die Haut des Handrückens an der Radialseite und entsendet als N. interosseus metacarpi dorsalis I die Nn. digitales dorsales digiti primi radialis, ulnaris und digiti secundi radialis. Die Nn. interossei metacarpi dorsales II und III geben die Nn. digitales dorsales digiti secundi ulnaris, digiti tertii radialis, resp. digiti tertii ulnaris und digiti quarti radialis ab.

Der N. interosseus metacarpi dorsalis I repräsentiert die fehlenden Hautäste des N. perforans brachii mit. — Über den R. collateralis ulnaris beim Menschen s. W. Krause (*55*). — Die *Vater*'schen Körperchen der Extremitäten haben beim Kaninchen 0,75—1 mm Länge auf 0,5—0,75 mm Querdurchmesser (*555*), s. auch allgemeine Neurologie (S. 71).

Der R. profundus giebt den *N. cutaneus antibrachii lateralis* ab, welcher die Fascia brachialis durchbohrt und in Begleitung der V. cephalica sich in der Haut der lateralen Seite der Dorsalfläche des Vorderarmes verästelt, ferner einen R. muscularis für den M. anconaeus lateralis. Der R. profundus gelangt dann in die Ellenbogengrube, verästelt sich in die Mm. anco-

naeus minimus, extensor digitorum communis, extensores carpi radiales, extensores proprii digiti quarti und minimi, extensor carpi ulnaris; giebt den *N. interosseus antibrachii dorsalis* für die Mm. abductor pollicis und extensor pollicis ab.

N. longissimus pectoris entsteht von der Ansa cervicalis VIII, biegt sich am unteren Ende der Achselgrube rückwärts, durchbohrt den M. pectoralis major, läuft auf dessen vorderer Fläche schräg abwärts und medianwärts und erstreckt sich in Begleitung der V. abdominalis an deren medialer Seite bis zum Nabel, den M. cutaneus maximus versorgend.

Nach Peyer (*109*) wird der M. cutaneus maximus vom Plexus cervicalis aus durch den N. cervicalis VIII versorgt.

Durchschneidung des Plexus brachialis.

A. der Nn. cervicales V und VI sinistri.

Rückenlage; die zu operierende obere Extremität wird von einem Gehilfen etwas abwärts gezogen, der zugleich Kopf und Hals des Tieres nach der entgegengesetzten Seite wendet. Hautschnitt in einer Linie, die von der äußeren Öffnung bis zu dem durchzufühlenden Processus hamatus scapulae reicht, 4 cm lang; die Mitte des Schnittes trifft auf die Mitte der beschriebenen Linie. Durchschneidung des M. levator scapulae major und der Pars superior des M. cucullaris nach der Längsrichtung ihrer Fasern. Die Wunde wird von einem zweiten Assistenten mit stumpfen Haken auseinandergezogen. Man sieht vor den Mm. scaleni anticus und medius den N. cervicalis V, der einen starken Ast nach vorn und unten zum M. basiohumeralis absendet. Man fühlt die Processus transversi der Halswirbel, um sich zu orientieren. Der N. cervicalis V (Fig. 147) sendet einen Faden nach unten zur Ansa cervicalis V, der vor dem M. scalenus medius und vor dem glänzenden sehnigen Ursprunge desselben von dem Processus transversus des sechsten Halswirbels herabsteigt. Für die Untersuchung der Verbreitung des N. cervicalis V an der oberen Extremität selbst genügt es, diesen Faden zu durchschneiden. Den N. cervicalis VI reseziert man in derselben Weise. Derselbe verläuft etwas weiter abwärts und weniger senkrecht absteigend als der N. cervicalis V. Zu Versuchen, welche ein längeres Leben des Tieres nicht erfordern, kann man auch die Nn. cervicales VII und VIII und den N. dorsalis I in derselben Weise bloßlegen. Will man aber das Tier erhalten, so ist es schwer, an den N. cervicalis VII ohne anderweitige Verletzungen zu gelangen. Die N. cervicalis VIII und dorsalis I durchschneidet man nach einem anderen Verfahren.

Fig. 147.

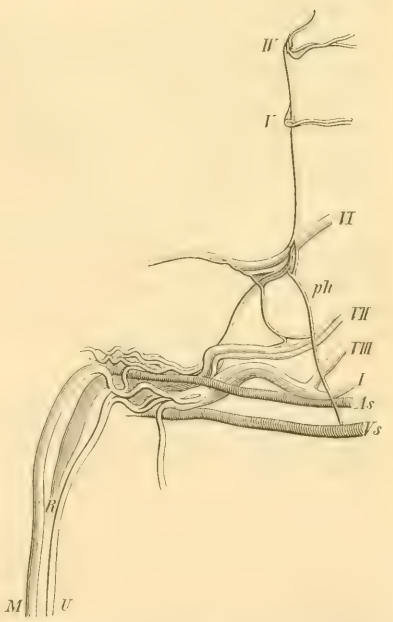

As A. subclavia dextra. *Vs* V. subclavia dextra. *IV—VIII* Nn. cervicales quartus-octavus. *ph* N. phrenicus. *I* N. dorsalis I. *R* N. radialis. *U* N. ulnaris. *M* N. medianus.

B. Der Nn. cervicalis VIII und dorsalis I dextri.

Rückenlage; Hautschnitt in der Medianlinie 3 cm lang, am oberen Rande des Sternum beginnend. Ablösung der Mm. pectorales superficialis, major und minor von ihren Ansätzen am Sternum in entsprechender Ausdehnung. Mit einer Hohlsonde wird das dünne Bindegewebe getrennt, welches zwischen dem Brustteil des M. serratus anticus major und den Mm. intercostales externi sich befindet. Unmittelbar über der ersten Rippe findet man die in horizontaler Richtung lateralwärts verlaufende V. subclavia, über derselben die A. subclavia. Beide werden mit einem stumpfen Haken nach oben gezogen. Weiter rückwärts und aufwärts liegt vor dem M. scalenus anticus der aus den Nn. cervicalis VIII und dorsalis I hervorgehende gemeinschaftliche Stamm, welcher die Fasern für sämtliche Nn. digitales enthält, die nach einer Resektion desselben fettig entarten.

Nervi dorsales.

Die vorderen Äste der Nn. dorsales I—XII verlaufen zwischen den Mm. intercostales externi und interni unterhalb der zugehörigen Rippe und längs des unteren Randes der A. intercostalis nach vorn und heißen hier *Nn. intercostales*. Der N. intercostalis XII verläuft unterhalb der zwölften Rippe; die Nn. intercostales IX—XII erstrecken sich anfangs hinter dem M. quadratus lumborum.

Der N. dorsalis I nimmt mit einem stärkeren oberen Ast (Fig. 147 *I*, S. 335) an der Bildung der Ansa cervicalis VIII Teil; der N. dorsalis II sendet einen feinen, im ersten Interkostalraum aufwärts steigenden Faden zu derselben Ansa. Die Nn. intercostales geben Rr. cutanei ab, welche die Haut der Brust und des oberen Teiles des Bauches versorgen. Sie verästeln sich in den Mm. intercostales interni und externi; die Nn. intercostales VIII—IX beteiligen sich an der Innervation der Bauchmuskeln. Die Nn. intercostales II—VI geben außerdem Zweige ab, welche nahe der Axillarlinie die Seitenwand des Thorax durchbohren, indem sie durch die Interstitia intercostalia II—VI zum M. cutaneus maximus gelangen. Der M. quadratus lumborum wird von den vorderen Ästen der Nn. intercostales VIII—XII (und der Nn. lumbales I—VII) versorgt.

Bei Embryonen von 3 cm Länge färben sich die motorischen Fasern intensiver mit Karmin als die sensibeln, und zwar liegen im vorderen Ast die letzteren an der Außenseite der motorischen, im hinteren Aste dagegen an deren Innenseite (775).

Plexus lumbalis.

Die vorderen Äste der Nn. lumbales IV—VII bilden ein Geflecht, welches zwischen den Mm. psoas major und quadratus lumborum vor den Processus transversi der Lendenwirbel gelegen ist und Plexus lumbalis genannt wird. Die vorderen Äste der Nn. lumbales I—III bilden keinen Plexus, sondern verlaufen lateralwärts ganz nach Art der Nn. intercostales. Nach unten hängt der Plexus lumbalis mit dem Plexus sacralis zusammen. Derselbe enthält drei Ansae lumbales, deren erste von den Nn. lumbales IV und V gebildet

wird u. s. w., indem jeder N. lumbalis sich in einen oberen und unteren Ast teilt. Der untere Ast des N. lumbalis VII geht in die Ansa sacralis I über.

Die Nn. lumbales IV—VII nehmen vom ersten bis zum letzten an Stärke zu. Die Nn. lumbales I—VI beteiligen sich an der Innervation des M. quadratus lumborum (s. Nn. dorsales).

Die Nn. lumbales I—IV durchbohren den M. quadratus lumborum. Die Nn. lumbales I—VII geben Äste zu dem M. psoas major; am meisten entwickelt ist unter diesen der Ast vom N. lumbalis V; der M. psoas minor wird von den Nn. lumbales IV—VII versorgt.

Der N. lumbo-inguinalis des Menschen wird von dem N. cutaneus femoris anterior lateralis ersetzt; der N. ilio-inguinalis vom N. genitocruralis. Man kann die Verteilungsweise auch so auffassen, daß man annimmt, der N. genitocruralis werde von den anfangs gemeinsam verlaufenden Nn. ilio-inguinalis und spermaticus externus gebildet.

Nn. lumbales I—III verlaufen anfangs hinter den Mm. psoas major und quadratus lumborum, dann vor dem letzteren unmittelbar hinter der Fascia transversa abdominis lateralwärts und abwärts, unterhalb der Processus transversi des nächsten weiter abwärts gelegenen Lendenwirbels und verästeln sich in den Bauchmuskeln, sowie in der Haut des Bauches.

Die Verteilung der übrigen Nn. lumbales erhellt aus folgender Übersicht, wobei zu bemerken ist, daß die in der speziellen Beschreibung angegebenen Ursprünge der peripherischen Nerven aus bestimmten Nn. spinales sich hier (wie auch bei den Nn. sacrales) nur auf die Resultate der anatomischen Präparation beziehen. Das analoge Verfahren mit den Nn. cervicales ist bei letzteren bereits ausführlicher erläutert worden (S. 325).

Ansa lumbalis I: Nn. iliohypogastricus, genitocruralis, spermaticus externus, cutaneus femoris lateralis.

Ansa lumbalis II: Nn. cruralis, obturatorius.

Ansa lumbalis III: Nn. obturatorius zum Teil, gluteus superior, gluteus inferior, cutaneus femoris posterior, ischiadicus.

N. lumbalis IV.

Derselbe giebt Äste zu den Mm. psoas major und minor, welche mit den vom N. lumbalis V zu diesen Muskeln abgegebenen Zweigen anastomosieren; ferner auch Äste zu dem M. quadratus lumborum, den Bauchmuskeln, sowie die Nn. iliohypogastricus und cutaneus femoris lateralis.

N. iliohypogastricus verläuft lateralwärts in gleicher Weise wie die Nn. lumbales I—III, durchbohrt den M. quadratus lumborum, erstreckt sich in der Bauchwand zwischen den Mm. obliquus internus und transversus abdominis lateralwärts, nach unten und vorn und giebt Äste zu den Bauchmuskeln, sowie zur Haut oberhalb des Annulus inguinalis.

N. cutaneus femoris lateralis s. anterior lateralis entsteht aus den Nn. lumbales IV und V, verläuft anfangs in der Substanz des M. psoas major, dann vor demselben hinter der Fascia transversa abdominis, gelangt zur Bauchwand etwas unterhalb der Spina anterior superior oss. ilium, durchbohrt die erstere dicht oberhalb des Ligamentum inguinale, verläuft vor den

A. und V. iliolumbales und etwas unterhalb derselben sich abwärts biegend zur Haut des Oberschenkels an dessen vorderer und lateraler Seite, vor dem M. rectus femoris.

N. lumbalis V.

Derselbe steigt schräg abwärts und vorwärts, verbindet sich mit dem N. lumbalis IV. durch einen anderen Faden mit dem N. cutaneus femoris lateralis, durch einen dritten mit der Ansa lumbalis III, giebt starke, nach vorn, abwärts und aufwärts verlaufende Äste zum M. psoas major (Fig. 148), ferner den N. genitocruralis, einen Ast zum N. obturatorius, der nach unten zur Wurzel dieses Nerven aus dem N. lumbalis VI verläuft; nimmt weiter nach vorn einen stärkeren Ast des N. lumbalis VI auf und bildet mit demselben den N. cruralis (Fig. 148). Es sind also eigentlich zwei Ansae lumbales II jederseits vorhanden; eine weiter vorwärts und aufwärts gelegene für den N. cruralis und eine weiter abwärts und rückwärts gelegene für den N. obturatorius.

Fig. 148.

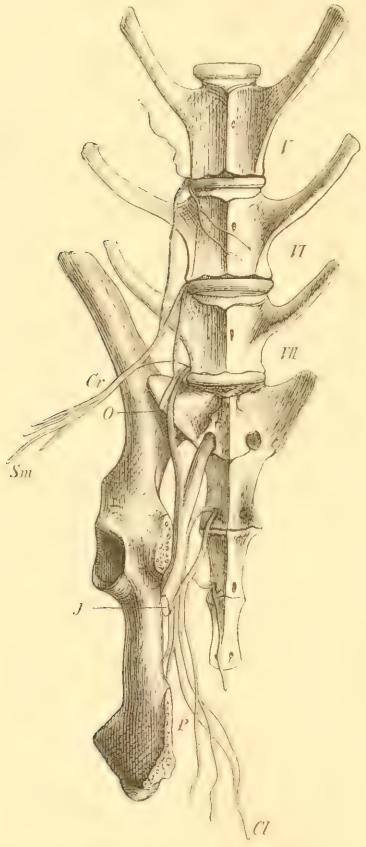

Plexus lumbalis und sacralis. *V VI VII* Die drei untersten der sieben Lendenwirbel, welche sich an das aus vier Wirbeln bestehende Os sacrum anschließen. *Cr* N. cruralis. *Sm* N. saphenus major. *O* N. obturatorius. *J* N. ischiadicus. *P* N. pudendus, aus drei Bündeln zusammengesetzt. *Cl* N. clitoridis.

N. genitocruralis entsteht vom N. lumbalis V, durchbohrt den M. psoas minor, verläuft schräg vor der A. iliaca externa absteigend, gelangt oberhalb der V. iliaca externa zu dem Annulus inguinalis, giebt den N. spermaticus externus ab, setzt sich beim Männchen längs der A. und V. spermatica interna fort, tritt aus der vorderen Öffnung des Leistenringes hervor und verästelt sich in der Haut oberhalb der Symphysis pubis; gelangt auch zur Haut des Hodensackes. — Beim Weibchen verläuft der N. genitocruralis längs des Ligamentum uteri rotundum zur Haut der Labia.

Obolensky (*554*) machte einen Hautschnitt in die Skrotaltasche und durchschnitt die am Samenstrang verlaufenden Nerven, worauf Atrophie des Hodens eintrat. Vergl. auch S. 232.

N. spermaticus externus entspringt und verläuft anfangs gemeinschaftlich mit dem N. genitocruralis, geht als ein Ast desselben medianwärts von der V. cruralis durch den Annulus cruralis und verästelt sich in der Haut des Oberschenkels medianwärts von der V. cruralis.

N. cruralis entsteht hauptsächlich aus dem N. lumbalis V (Fig. 148), giebt gleich an seinem Anfang Äste zum M. iliacus, verläuft schräg nach vorn hinter der Fascia iliaca zum Annulus cruralis, tritt aus demselben an der lateralen Seite der A. cruralis hervor, teilt sich am unteren Rande der medialen Seite der Insertion des M. iliopsoas in zahlreiche Äste. Der stärkste ist der N. saphenus major (Fig. 148, *Sm*), dann folgt der R. muscularis für den M. rectus femoris, welcher sich an der vorderen Seite des R. muscularis der A. circumflexa femoris lateralis in dem genannten Muskel verästelt. Die lateralwärts abgegebenen Rr. musculares versorgen die Mm. vastus medialis, cruralis, vastus lateralis; die medianwärts verlaufenden gehen zu den Mm. pectineus und sartorius, außerdem entsendet der N. cruralis Rr. cutanei, welche den M. sartorius durchbohrend zur Haut der medialen Seite des Oberschenkels gehen.

Fig. 149.

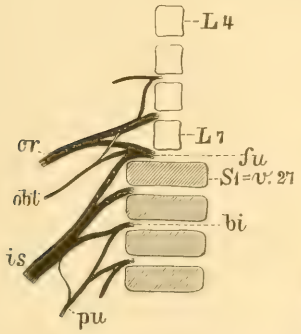

Fig. 150.

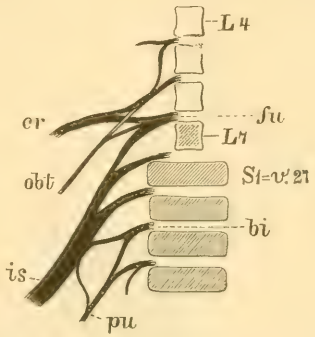

Schema der Plexus lumbalis und sacralis nach v. Jhering (*535*). Fig. 149 stellt die Norm dar (vergl. Fig. 148), Fig. 150 eine Varietät. *L4* Vierter Lendenwirbel. *L7* Siebenter Lendenwirbel. *fu* N. lumbalis VII s. triradiatus s. furcalis; der siebente Lendenwirbel ist in Fig. 150 *postfurcal* und deshalb schraffiert. *S1* Erster Sacralwirbel oder 27. Wirbel vom Schädel an gezählt. *bi* N. sacralis II s. biradiatus s. bigeminus. *pu* N. pudendus. *is* N. ischiadicus. *obt* N. obturatorius. *cr* N. cruralis.

Varietät. In der Norm (70%, *535*) geht der N. lumbalis VII hauptsächlich in die Nn. ischiadicus und obturatorius über, giebt aber auch einen Ast (Fig. 149 *fu*) zum N. cruralis ab. Daher wird dieser N. lumbalis VII als *N. triradiatus* (*39*, S. 740) oder N. furcalis (*535*) bezeichnet. Im Anschluß daran ist der N. sacralis II als *N. biradiatus* (*39*, S. 740) s. N. bigeminus (*535*) unterschieden worden (Fig. 149 *bi*). Als Varietät erscheint der N. lumbalis VI als N. triradiatus (Fig. 150 *fu*). Über die Details der Varietäten dieser Nervenwurzeln s. *535*; die Differenzen werden aus solchen der Rückenmarkswurzeln (*602*) zu erklären sein (W. Krause).

Durchschneidung des N. cruralis. Hautschnitt von 3 cm Länge, senkrecht auf die Richtung des Ligamentum inguinale; an der Stelle beginnend, wo man dicht unterhalb des Ligamentes die A. cruralis pulsieren fühlt. Durchschneidung der Fascia lata und des M. sartorius nach dessen Längsrichtung. Die A. cruralis liegt in der Mitte (Fig. 151, S. 340), die V cruralis medianwärts, der N. cruralis lateralwärts von der Arterie. Man isoliert den Nerven mit einer Hohlsonde, die man, mit der konvexen Seite gegen die A. cruralis gekehrt, zwischen letztere und den N. cruralis einschiebt (s. auch Angiologie, Unterbindung der A. cruralis, S. 265).

N. saphenus major verläuft anfangs an der lateralen Seite der A. cruralis, gelangt dann oberhalb des Durchtrittes der letzteren durch den M. adductor magnus an die laterale Seite der A. saphena magna, die Fascia lata durchbohrend. Verläuft mit der A. saphena magna an deren lateraler Seite und vor derselben am Oberschenkel und Unterschenkel abwärts, giebt Hautäste zur Vorderfläche des Unterschenkels; versorgt die mediale Seite desselben und die Haut vor dem M. tibialis anticus mit Zweigen, die bis zum Malleolus medialis hinabreichen.

Durchschneidung des N. saphenus major s. Unterbindung der A. saphena magna (S. 267).

N. lumbalis VI.

Derselbe giebt zu den Nn. cruralis und obturatorius starke Wurzeln ab. *N. obturatorius* entsteht aus den Nn. lumbales V und VI, verläuft anfangs in der Substanz des M. psoas major, tritt aus demselben nach vorn heraus, steigt an der hinteren Seite des M. iliopsoas in das kleine Becken hinab, läuft nach vorn ziemlich parallel dem R. superior oss. pubis und hinter dem M. obturator internus, dem letzteren Äste gebend, zum oberen Rande des Foramen obturatorium, an der lateralen und vorderen Seite der A. obturatoria; tritt am oberen Rande desselben aus dem Becken und giebt Äste an die Mm. obturator externus, gracilis, adductores brevis und longus.

Fig. 151.

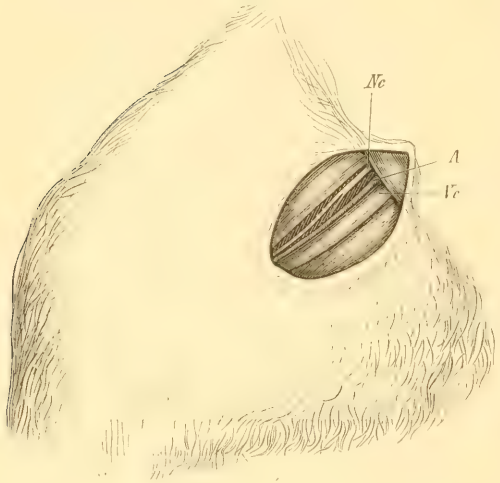

Nc N. cruralis. *A* A. cruralis, unterhalb des Ligamentum inguinale hervortretend. *Vc* V. cruralis.

Nach Durchschneidung des N. lumbalis VI oder nach Verletzung des Rückenmarkes in der Gegend des Austrittes seiner Nervenwurzeln bleibt der Sehnenreflex an der Patella (Kniephänomen) aus (*844*).

N. lumbalis VII.

Dieser unterste ist der stärkste N. lumbalis, geht größtenteils in den N. ischiadicus über, giebt einen Ast zum N. obturatorius, einen schwächeren zum N. cruralis (Fig. 148, S. 338) und den N. gluteus inferior hauptsächlich ab.

N. gluteus superior ist ein starker Nerv, entsteht gemeinschaftlich mit dem N. ischiadicus etc. von der Ansa lumbalis III. Tritt an der hinteren

Seite der A. glutea oberhalb des M. pyriformis durch die Incisura ischiadica major, giebt einen Ast an den M. pyriformis, einen zweiten zum oberen Teile des M. gluteus medius, wendet sich zwischen M. gluteus minimus und der lateralen Fläche des Os ilium nach vorn, versorgt den M. gluteus minimus und endigt im M. tensor fasciae latae.

N. gluteus inferior kommt von der Ansa lumbalis III, und zwar vom N. lumbalis VII; trennt sich vom N. ischiadicus in der Incisura ischiadica major, verläuft an die vordere Fläche des M. pyriformis geschmiegt, wendet sich, den unteren Rand desselben durchbohrend, nach rückwärts und verästelt sich im M. gluteus maximus.

N. cutaneus femoris posterior entsteht aus der Ansa lumbalis III, gelangt unterhalb der Mm. pyriformis und gemellus superior aus der Incisura ischiadica major heraus, giebt in derselben einen Ast ab, der den M. pyriformis durchbohrt und zum unteren Teile des M. gluteus medius gelangt; begleitet die A. und V. ischiadicae nach abwärts. Verläuft hinter dem R. superior oss. ischii und dem Tuber ischii, an der medialen Seite der V. ischiadica und hinter dem M. semimembranosus, von zwei Blättern der Fascia lata eingeschlossen und giebt Äste an die mediale Seite der hinteren Fläche des Oberschenkels, mit langen Hautästen bis zum unteren Ende des letzteren hinabreichend.

N. ischiadicus entsteht (Fig. 148, S. 338) hauptsächlich vom N. lumbalis VII und N. sacralis I, mit feineren Wurzeln von den Nn. lumbalis VI, sacrales II und III. Giebt einen noch aus der Ansa lumbalis VII entstehenden Ast zu den Mm. gemelli superior, inferior und quadratus femoris, einen anderen zum M. gluteus minimus. Verläuft, aus der Incisura ischiadica major unterhalb des M. pyriformis lateralwärts und rückwärts von den A. und V. ischiadicae heraustretend, erst hinter dem M. quadratus femoris, medianwärts vom zweiten Kopf des M. biceps femoris, lateralwärts vom M. adductor magnus in der Furche zwischen beiden am Oberschenkel abwärts. Er giebt Äste an die Mm. tensor fasciae latae, gluteus medius, weiter abwärts an den ersten, zweiten und dritten Kopf des M. biceps femoris sowie an den M. tensor fasciae cruris, ferner an die Mm. semimembranosus, semitendinosus und adductor magnus, endlich einen oder mehrere Nn. cutanei cruris posteriores. Schon am oberen Dritteil des Oberschenkels trennt sich der N. ischiadicus in zwei parallele nebeneinander abwärts steigende starke Stämme: die Nn. peronaeus und tibialis.

Durchschneidung des N. ischiadicus. Befestigung in der Bauchlage, Hautschnitt am hinteren Rande des Oberschenkels, von der Kniekehle beginnend gerade aufwärts, 3 cm lang, Durchschneidung der Faszie; die V. ischiadica bleibt medianwärts. Eindringen mit der Hohlsonde in die Tiefe zwischen den Mm. biceps femoris und semimembranosus. Der ausgeschnittene Nerv bleibt (bei 40—45°, Valentin) eine Stunde lang leistungsfähig und zur Demonstration von elektrischen Erscheinungen am Nerven geeignet. Wenn nach etwa drei Wochen fettige Degeneration des peripherischen Teiles der durchschnittenen Nervenfasern eintreten soll, so schneidet man bei der Operation ein 1 cm langes Stück heraus. — Die Operation wurde schon von Arnemann (*825*) ausgeführt.

Als weitere Folgezustände der Operation werden beschrieben (*556*): blasse,

trockene, sich leicht ablösende Haut, später Ulzerationen derselben, Brüchigkeit und Ausfallen der Haare, der Zehennägel, Entblößung der Phalangenknochen und Nekrose derselben. Die Blutgefäße neigen zu Hämorrhagieen und angeschnitten zu starken Blutungen in Folge fettiger Degeneration ihrer Wandungen. Vernarbungen und Heilung dieser Ernährungsstörungen begannen zugleich mit Wiederherstellung der Sensibilität und des Muskel- und Nervengewebes. — Endlich Epilepsie, die erblich sein soll (*750* — vergl. jedoch S. 292).

N. cutaneus cruris posterior trennt sich vom N. ischiadicus am oberen Teile des Oberschenkels, läuft zwischen dem zweiten Kopfe des M. biceps femoris und dem M. tensor fasciae cruris rückwärts, durchbohrt oberhalb der Kniekehle die Faszie und verästelt sich an der hinteren Seite des Unterschenkels mit langen Hautästen, lateralwärts von den Nn. cutaneus femoris posterior und saphenus minor.

N. peronaeus stammt hauptsächlich aus dem N. lumbalis VII, ist mit dem N. tibialis unterhalb des oberen Dritteiles des Oberschenkels durch lockeres Bindegewebe vereinigt, läuft parallel demselben abwärts an der medialen Seite des M. biceps femoris, nahe an dessen Ansatz zwischen letzterem und dem M. gastrocnemius lateralis, durchbohrt die am weitesten nach vorn gelegene Ursprungsstelle des M. gastrocnemius lateralis vom oberen Ende der Tibia; gelangt unter dem Capitulum fibulae auf die Vorderfläche des Unterschenkels zwischen die Mm. peronaei longus und brevis, hinter welchem, und den M. peronaeus tertius, vor welchem er liegt. Giebt medianwärts verlaufende Rr. musculares an die Mm. tibialis anticus und extensor digitorum pedis longus; verläuft abwärts an der vorderen Seite des Unterschenkels, am lateralen Rande des M. extensor digitorum pedis longus, an der medialen Seite des M. peronaeus longus, fibularwärts von der A. tibialis anterior und von der V. tibialis anterior und dem M. peronaeus quartus und giebt Rr. musculares an sämmtliche Mm. peronaei. Oberhalb des Knöchelgelenkes giebt der N. peronaeus einen Ast zur Haut des Fußrückens, ferner den *N. digitalis dorsalis digiti IV fibularis* ab. Alsdann tritt der N. peronaeus am fibularen Rande des Ligamentum cruris, resp. an der fibularen Seite der Sehnen des M. extensor digitorum pedis longus, an der tibialen Seite der V. tibialis anterior auf den Fußrücken, giebt vor dem Knöchelgelenk den *N. digitalis dorsalis digiti I tibialis* ab, und spaltet sich in die *Nn. interossei dorsales metatarsi I – III*. Der erstere entsendet die Nn. digitales dorsales digiti I fibularis und digiti II tibialis, der *N. interosseus dorsalis metatarsi II* die Nn. digitales dorsales digiti II fibularis und digiti III tibialis, der *N. interosseus dorsalis metatarsi III* die Nn. digitales dorsales digiti III fibularis und digiti IV tibialis.

Durchschneidung des N. peronaeus. Hautschnitt an der vorderen Seite des Fußgelenkes; die Topographie s. im Text. Reizung des zentralen Stumpfes bewirkt Erweiterung der A. saphena magna (*514*, S. 13).

N. tibialis läßt sich mit den Rr. musculares des N. ischiadicus bis zur Ansa lumbalis III verfolgen. Verläuft, am Oberschenkel mit dem N. peronaeus vereinigt, in der Kniekehle (s. N. ulnaris, S. 334) hinter der A. poplitea, etwas weiter rückwärts als letztere, zwischen den Mm. adductor magnus, semimembranosus, die medianwärts liegen, und dem M. biceps femoris, der lateralwärts herabläuft. Der N. tibialis tritt zwischen die Ursprünge der Mm. gastrocnemii

lateralis und medialis, zwischen letzteren und dem M. plantaris; schlägt sich an der medialen Seite des Kopfes des M. plantaris auf dessen vordere Fläche. Giebt den N. saphenus minor ab, sowie Rr. musculares, die schon am Oberschenkel zu einem besonderen Bündel vereinigt sind, an die Mm. popliteus, gastrocnemii lateralis und medialis und plantaris; weiter abwärts an die Mm. soleus, extensor digiti primi pedis proprius, flexor digitorum pedis longus. Alsdann gelangt der N. tibialis weiter abwärts hinter letzterem Muskel und vor der vorderen Fläche des M. plantaris, dann an der hinteren Seite der A. tibialis posterior, welche letztere am hinteren Rande des M. extensor digiti primi pedis proprius verläuft, unter dem Malleolus medialis in die Fußsohle.

Durchschneidung des N. tibialis (*587*).

A. Etwas oberhalb des Malleolus medialis. Hautschnitt hinter dem letzteren, der Nerv liegt hinter der A. tibialis posterior, zwischen den Mm. flexor digitorum pedis longus und plantaris; er soll mit dem an der Dorsalseite verlaufenden N. peronaeus (S. 342) verwechselt werden können (*41*).

B. Etwas höher zwischen den Mm. gastrocnemius lateralis und plantaris — um die genannte Verwechselung zu vermeiden (*41*).

C. Am unteren Dritteil des Oberschenkels zwischen den Mm. semimembranosus und biceps femoris, lateralwärts neben der A. poplitea (*41*).

In der Fußsohle teilt sich der N. tibialis unter der Basis oss. metacarpi I und der Sehne des M. flexor digitorum pedis longus zur ersten Zehe in vier Äste. Der erste, am meisten tibialwärts gelegene, versorgt die Haut am tibialen Rande des Os metatarsi I und wird zum *N. digitalis plantaris digiti I tibialis*. Der zweite ist der *N. interosseus metatarsi plantaris I*, welcher die Nn. digitales digiti I fibularis und digiti II tibialis absendet. Der dritte: *N. interosseus metatarsi plantaris II* entsendet die Nn. digitales digiti II fibularis und digiti III tibialis. Der vierte, am meisten fibularwärts gelegene giebt den *N. digitalis plantaris digiti IV fibularis* ab, setzt sich als *N. interosseus metatarsi plantaris III* fort und spaltet sich in die Nn. digitales plantares digiti III fibularis und digiti IV tibialis.

N. saphenus minor entspringt vom N. tibialis unterhalb der Incisura ischiadica major, läuft in dessen Scheide eingeschlossen am Oberschenkel abwärts, trennt sich vom N. tibialis nahe oberhalb der Kniekehle, verläuft hinter dem M. gastrocnemius lateralis schräg abwärts und nach vorn, an der hinteren Seite der V. saphena parva, giebt Äste zur Haut an der hinteren Fläche des Unterschenkels.

Plexus sacralis.

Aus den Foramina sacralia anteriora treten die vorderen Äste der Nn. sacrales I—IV hervor und bilden auf der vorderen Fläche des Os sacrum den Plexus sacralis, der aus den Ansae sacrales I—IV besteht (Fig. 152, S. 344). An der Bildung der Ansa sacralis I beteiligt sich der N. lumbalis VII, an der Ansa sacralis IV der N. coccygeus I. Aus den Ansae sacrales gehen folgende Nervenstämme hervor:

Ansa sacralis I: N. ischiadicus, N. pudendus zum Teil (vergl. S. 344).

Ansa sacralis II: N. pudendus zum Teil, Nn. haemorrhoidales medii.

Ansa sacralis III: Nn. dorsales penis resp. clitoridis, haemorrhoidalis inferior.

Ansa sacralis IV: Nn. coccygei.

N. sacralis I.

Derselbe erscheint zwischen den Mm. pyriformis und abductor caudae anticus, giebt einen starken Ast zum N. ischiadicus resp. zur Ansa lumbalis III, einen schwächeren zur Ansa sacralis I.

N. sacralis II.

Der zweite Sacralnerv (N. biradiatus, S. 339) durchbohrt den N. abductor caudae anticus, sendet einen Zweig zum N. ischiadicus, einen anderen zum N. pudendus, wahrscheinlich einen Faserzug zum N. dorsalis penis resp. clitoridis.

Fig. 152.

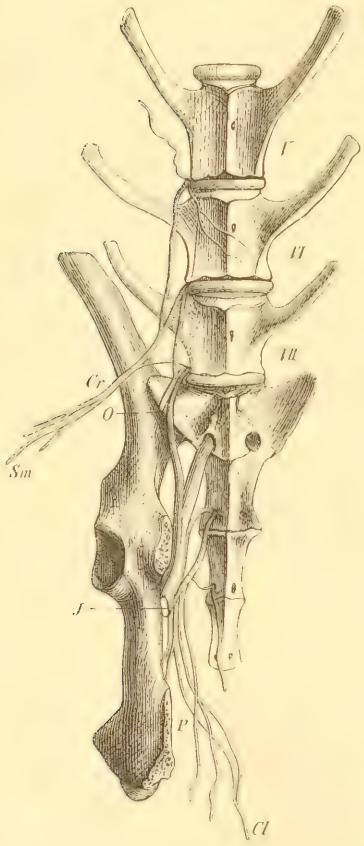

Plexus lumbalis und sacralis. *V VI VII* Die drei untersten der sieben Lendenwirbel, welche sich an das aus vier Wirbeln bestehende Os sacrum anschließen. *Cr* N. cruralis. *Sm* N. saphenus major. *O* N. obturatorius. *J* N. ischiadicus. *P* N. pudendus, aus drei Bündeln zusammengesetzt. *Cl* N. clitoridis.

N. pudendus entsteht von der Ansa sacralis II, erhält auch Fasern aus der Ansa sacralis I; hauptsächlich vom N. sacralis II (Fig. 152). Verläuft hinter dem M. abductor caudae anticus abwärts, an der oberen Seite der A. pudenda interna, anfangs in Begleitung des N. cutaneus femoris posterior. Wendet sich dann, lateralwärts von der Spina ischii verlaufend, unterhalb derselben bogenförmig von oben nach unten und vorn, an der lateralen Seite des unteren Teiles des M. abductor caudae anticus sich erstreckend, biegt sich dann nach oben und gelangt in Begleitung der A. pudenda interna an der medialen Fläche des R. inferior oss. ischii und des R. inferior oss. pubis bis unterhalb die Symphysis pubis. Giebt Äste an die Gl. Cowperi, Rr. scrotales zum hinteren Teile des Scrotum, resp. Rr. labiales ab, setzt sich als N. dorsalis penis, resp. clitoridis fort.

N. dorsalis penis resp. *clitoridis* stammt mit drei Wurzeln aus der Ansa sacralis II, den Nn. sacrales III und IV ab. Verläuft von der Symphysis pubis nach vorn auf dem Rücken des Penis, resp. der Clitoris, unterhalb der V. dorsalis penis, an der lateralen Seite der A. penis.

Genitalnervenkörperchen (Fig. 153) oder Wollustkörperchen (*557* u. *558*). Die Nervenfasern in der Schleimhaut der Glans clitoridis endigen wie beim Menschen in Genitalnervenkörperchen. Sie sind ellipsoidisch, meist mit zwei oder drei Einschnürungen versehen und bis 0,15 mm groß; am häufigsten sind sie in der Glans penis (*571*). — Die *Vater'schen Körperchen* der Clitoris haben 0,18 mm Länge, 0,07 mm Breite und Dicke (*559*; s. auch Plexus vaginalis, S. 356).

Fig. 153.

Genitalnervenkörperchen aus der Clitoris des Kaninchens nach Bense (*571*). Frisch mit verdünnter Natronlauge. *n* Nervenfaser.

N. sacralis III.

Erscheint zwischen den Mm. abductor caudae anticus und flexor caudae, entsendet die Nn. haemorrhoidales, resp. vesicalis inferior, uterinus und eine Wurzel des N. dorsalis penis resp. clitoridis.

Nn. haemorrhoidales medii. Mehrere dünne Zweige entspringen aus den Ansae sacrales II und III, gehen als Nn. vesicales zur Harnblase, als Nn. haemorrhoidales zum Rektum, als *Nn. uterini* beim Weibchen auch zum Uterus. Letztere steigen an der lateralen Außenwand des Rektum und der Vagina in die Höhe, gehen vor dem Ureter, den Aa. vesicalis superior und vaginalis superior aus der A. uterina zu den Mesometria, bilden dort Ganglienführende Plexus und verästeln sich an den Hörnern des Uterus.

N. sacralis IV.

Der vierte Sacralnerv enthält eine Wurzel des N. dorsalis penis, resp. clitoridis, giebt den N. haemorrhoidalis inferior ab.

N. haemorrhoidalis inferior s. rectovaginalis (*724*) verläuft unterhalb und medianwärts von der Spina oss. ischii, durchbohrt die Gl. analis, gelangt zur lateralen Außenwand des Rektum und der Haut des Anus; beim Weibchen auch zur lateralen Außenwand des unteren Teiles der Vagina, seine Äste enthalten hier viele mikroskopische Ganglien.

Plexus coccygeus.

Die vorderen Äste der Nn. coccygei I—VI sind sehr dünn und nehmen von oben nach unten an Stärke ab; der N. coccygeus I verläßt den Wirbelkanal zwischen dem ersten und zweiten Schwanzwirbel, der N. coccygeus VI zwischen dem sechsten und siebenten. Der erste beteiligt sich an der Bildung der Ansa sacralis IV; die übrigen bilden untereinander ein zartes Geflecht: Plexus coccygeus, welches sich aus den *Ansae coccygeae I—V* zusammensetzt. Aus dem N. coccygeus I entsteht ein abwärts laufender Faden, welcher hauptsächlich von dem N. coccygeus II verstärkt wird. Derselbe verläuft als *N. coccygeus lateralis* längs der lateralen vorderen Seite des Schwanzes und durch

Anastomosen mit diesem Nerven bildet sich der Plexus coccygeus, aus welchem dann feine Zweige zu den Muskeln und der Haut der unteren und lateralen Flächen des Schwanzes hervorgehen.

Sympathisches Nervensystem.

Kopfteil des sympathischen Nervensystemes.

Ganglion ciliare. Liegt unter dem N. opticus, ist oval und abgeplattet, erscheint bei der gewöhnlichen Kopfhaltung des lebenden Kaninchens dem

Fig. 154.

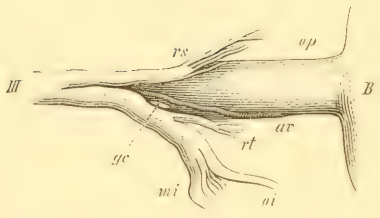

Rechtes Auge in natürlicher Kopfhaltung (Fig. 1, S. 8), von hinten, Vergr. 5. *B* Bulbus. *op* N. opticus. *ov* A. ophthalmica superior. *rt* Ast des N. oculomotorius zum M. retractor bulbi. *oi* Ast zum M. obliquus inferior. *mi* Ast zum M. rectus anticus s. internus. *gc* Ganglion ciliare. *III* N. oculomotorius. *rs* Ast zum M. rectus superior.

Fig. 155.

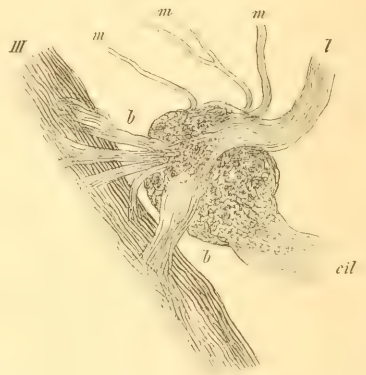

Ganglion ciliare nach 24stündiger Behandlung mit 3%iger Essigsäure. Vergr. 35. *III* N. oculomotorius. *b* Radix brevis ganglii ciliaris, in zwei Fäden geteilt. *m, m* Radix media, ebenfalls in mehrere Fäden geteilt. *l* Radix longa. *cil* Nervenbündel, aus welchem die Nn. ciliares hervorgehen.

freien Auge als gelbrötliches Pünktchen am unteren hinteren (beim Menschen unteren lateralen) Rande des Sehnerven (Fig. 154 *gc*). Seine Länge beträgt 0,4—0,5 mm, im Mittel 0,45 (beim Hasen 0,54) mm, seine Breite 0,2—0,3 mm, im Mittel 0,25 (beim Hasen 0,38) mm. Es enthält mehr als 100 Ganglienzellen. Die doppelte Radix brevis (Fig. 155 *b*) ist der erste Zweig des R. inferior n. oculomotorii, die Radix longa ist häufig rückläufig, und gelangt dann neben der Austrittsstelle der beiden Nn. ciliares breves zum lateralen (beim Menschen hinteren) Ende des Ganglion oder ist in mehrere feine Nervenfäden geteilt (Fig. 155 *m*). Das Ganglion entsendet Nn. ciliares.

Das Ganglion ist fast mikroskopisch; es ist mir seit 1852 aus eigener Untersuchung bekannt. Seine Exstirpation am lebenden Tiere dürfte wertvolle Aufschlüsse über die Funktion der Ganglien überhaupt liefern, weil ein so fein organisierter Apparat wie das Auge als ein empfindliches Reagens auf Störungen angesehen werden kann.

Varietät. Die Radix brevis ist sehr kurz, das Ganglion liegt dann gewöhnlich an der Abgangsstelle des Zweiges für den M. rectus anticus. Nach Schwalbe (*506*) kann sich dasselbe an der unteren vorderen Seite des Sehnerven befinden, und wandständig am Endzweig des N. oculomotorius für die Mm. rectus inferior und obliquus inferior sitzen.

Es ist zuweilen (einmal, *507*) ein kleineres *Ganglion ciliare accessorium* vorhanden, welches die Radix brevis und Radix media aufnimmt. Dasselbe dürfte dem Oculomotoriusganglion niederer Wirbeltiere homolog sein. Denn das Ganglion ciliare der Säuger überhaupt ist aus zwei ganz verschiedenen, aber räumlich verbundenen Bestandteilen zusammengesetzt. Bei weitem der größere Teil repräsentiert das letzte sympathische Grenzganglion am Kopfe, welches der Entwickelungsgeschichte zufolge als Ausläufer des Ganglion Gasseri entsteht und dem N. trigeminus angehört. Ein kleiner Teil aber ist ein den Spinalganglien homologes Stammganglion einer (dorsalen oder) sensiblen Wurzel des Oculomotorius, das sehr rudimentär und für gewöhnlich mit jenem obersten sympathischen Ganglion untrennbar vereinigt ist. Der N. oculomotorius ist ein echter segmentaler Schädelnerv, das Oculomotoriusganglion der niederen Wirbeltiere aber nicht dem Ganglion ciliare der Säuger, sondern nur wenigen mit der Radix brevis in direktem Zusammenhange stehenden Zellengruppen desselben homolog.

Zahlreiche Ganglienzellen eines angeblichen Plexus ophthalmicus (*764*) mögen Fettzellen gewesen sein.

Durchschneidung der Nn. ciliares. Über die Folgen derselben s. *805*.

Ganglion sphenopalatinum (s. N. sphenopalatinus, S. 307) ist dreieckig, liegt unter dem N. nasopalatinus, nimmt außer anderen Ästen, die es entsendet, den *N. petrosus superficialis major* auf. Derselbe tritt in den hinteren oberen Winkel, wendet sich im Sulcus Vidianus am hinteren und vorderen Rande der medialen Fläche der Lamina medialis des Processus pterygoideus oss. sphenoidei rückwärts und lateralwärts zum Foramen lacerum; verläuft im Hiatus canalis facialis, vom Ganglion geniculi kommend. Ferner entsendet das Ganglion sphenopalatinum den *N. petrosus profundus major*, welcher im Sulcus Vidianus den N. petrosus superficialis major begleitet und dann unterhalb der Bulla tympani sich mit Fäden, die vom Ganglion cervicale superius kommen, verbindet. Endlich Äste zu dem Plexus maxillaris internus, der die gleichnamige Arterie begleitet.

Ganglia otica. Das *anterius* liegt an der unteren Fläche des N. maxillaris inferior, ist rundlich, von 1,5 mm Durchmesser. Das *Ganglion oticum posterius* liegt etwas weiter rückwärts, ist länglich-oval und nur 0,5 mm lang und steht mit dem anterius durch den *N. petrosus superficialis minor* in Verbindung. Letzterer verläuft mit dem N. petrosus superficialis major im Hiatus canalis facialis und vermittelt zwischen den Ganglia otica und dem N. facialis, sowie dem Plexus tympanicus die Verbindung. Ferner giebt das Ganglion oticum posterius den *N. musculi mallei* und einen Faden zu dem N. auriculotemporalis; das anterius Verbindungszweige zu den Rr. pterygoideobuccinatorius und massetericotemporalis ab.

Arnold (*558*) entdeckte das Ganglion oticum beim Kaninchen. Breschet (*559*), Bendz (*560*), der den Hasen untersuchte, u. A. kennen nur das größere Ganglion oticum anterius. Die Präparation mit Wegnahme der Bulla tympani von unten her ist sehr leicht. — Schiff (*561*) exstirpierte das Ganglion oticum anterius. — Vergl. a. *562*.

Durchschneidung der Nn. petrosi superficiales major und minor. Verfahren wie bei der Durchschneidung des N. ophthalmicus (S. 308 B), sobald letzterer berührt wird und das Tier schreit, soll das Neurotom um 1 mm zurückgezogen, die Schneide mit Kraft an die Schädelbasis gedrückt und dann gegen den Rand des Os petrosum angedrückt aus der Schädelhöhle herausgezogen werden, wobei wenigstens der N. petrosus superficialis minor getroffen werden kann (Schiff, s. *41*, S. 514).

Die vom N. facialis kommenden Sekretionsnerven der Gl. parotis scheinen in der Bahn des N. petrosus superficialis minor zum Ganglion oticum, von letzterem zum N. auriculotemporalis und von diesem in die Parotis zu gelangen (Heidenhain, s. Gl. parotis, S. 204).

Ganglion maxillare liegt unterhalb des N. lingualis, lateralwärts von der Gl. submaxillaris, stellt einen Plexus dar, der die Chorda tympani aufnimmt und Äste zur Gl. submaxillaris entsendet.

Halsteil des sympathischen Nervensystemes.

Ganglion intercaroticum ist ein kleines Knötchen, welches in dem Teilungswinkel der A. carotis communis gelegen ist. Dasselbe enthält außer Ganglienzellen gewundene und kolbig umgebogene Gefäße und Nervenstämmchen, die mit denen der Plexus carotici communis, externus und internus zusammenhängen.

Die Injektion gelingt leicht von der A. carotis communis aus (*541*).

Ganglion cervicale superius (Fig. 157, *39*, S. 350) liegt in der Höhe der Cartilago cricoidea hinter dem Anfange der A. carotis externa, an der medialen Seite des Anfanges der A. carotis interna. Aus demselben gehen Fäden zu den Aa. carotis interna und carotis externa und deren Ästen (s. auch Gangl. sphenopalatinum, S. 347).

N. sympathicus. Aus dem unteren Ende des Ganglion cervicale superius entspringt nur der N. sympathicus (Fig. 157, *35*, S. 350), welcher hinter der A. carotis communis, an der medialen Seite des N. vagus, von demselben durch lockeres Bindegewebe getrennt — aber vom R. cardiacus n. vagi dicht begleitet, der einen N. cardiacus superior aus dem N. sympathicus aufnimmt, — abwärts zum Ganglion cervicale inferius verläuft.

Exstirpation des Ganglion cervicale superius. Operation wie bei der Unterbindung der A. carotis communis (s. N. vagus, S. 318). Nach Bloßlegung der A. carotis communis wird dieselbe sammt dem N. vagus und der V. jugularis interna mit Haken medianwärts gezogen, mit stumpfen Pinzetten der N. sympathicus nach oben verfolgt, woselbst der N. vagus mehr von hinten herkommt, und ersterer Nerv freigelegt, der M. stylohyoideus major durchschnitten, der N. hypoglossus nach oben gezogen und das Ganglion ausgerissen oder mit der Schere entfernt. Blutungen finden nicht statt (*492*, S. 138).

Bei Albinos ist nach Exstirpation des Ganglion cervicale superius eine stärkere Injektion der Iris sichtbar (*542*); auch wurde Injektion der Chorioidea und Temperaturerhöhung des Auges um 0,9—2,4° beobachtet (*709*).

Durchschneidung des N. sympathicus am Halse. s. Durchschneidung des N. vagus, S. 318).

Ganglion cervicale inferius s. stellatum (Fig. 156 *Gci*) liegt vor der Wirbelsäule, lateralwärts vom Oesophagus an der medialen Seite des Ursprunges der A. vertebralis oberhalb der A. subclavia; ist circa 4 mm lang. Das Ganglion nimmt außer dem N. sympathicus von oben her eine *Radix longa* auf, welche aus mehreren Fäden besteht, die von den oberen Wurzeln des Plexus brachialis herstammen und durch die tiefen Halsmuskeln verlaufen (*545*). Ferner eine *Radix brevis* s. vertebralis, die mit der A. vertebralis verläuft (s. Fig. 156, rechterhand), und Äste vom Hals- und Brustteil des N. vagus. Das Ganglion entsendet mehrere Fäden, welche die A. subclavia und deren Äste begleiten, auch *Rr. cardiaci* s. Nn. accelerantes zum Plexus cardiacus.

Fig. 156.

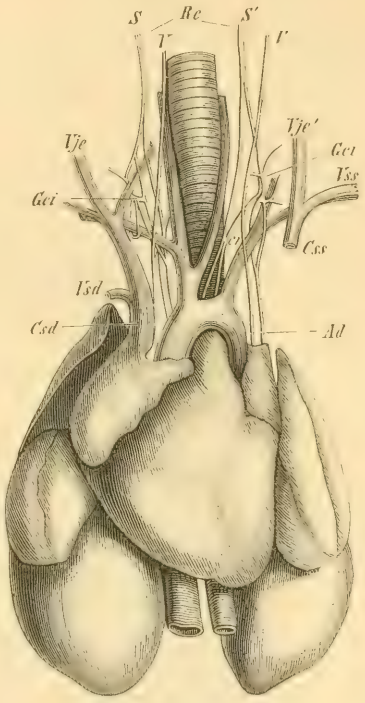

Ganglion cervicale inferius. Nach Ludwig (*99*). *Csd* V. cava superior dextra. *Css* V. cava superior sinistra, abgeschnitten. *Vsd* V. subclavia dextra. *Vss* V. subclavia sinistra. *Vje Vje'* Vv. jugulares externae dextra und sinistra. *Gci* Ganglion cervicale inferius. Rechterhand zeigt sich die Radix brevis mit der A. vertebralis, dem Aste der A. subclavia sinistra (s. Fig. 157, *12*; S. 350) verlaufend. *cr* Ganglion cardiacum. *S S'* Nn. sympathici dexter und sinister. *Rc* Rr. cardiaci n. vagi dextri und sinistri mit den Nn. sympathici verlaufend. *V V'* Nn. vagi dexter und sinister.

Exstirpation des Ganglion cervicale inferius. Hautschnitt in der Medianlinie des Halses, am oberen Ende des Sternum beginnend, nach aufwärts. Verfahren übrigens wie bei Durchschneidung des N. vagus am Halse, S. 318. Man findet das Ganglion (Fig. 157, *14*, S. 350), indem man den N. vagus nach abwärts bis zur A. subclavia verfolgt, medianwärts neben dem Ursprunge der A. vertebralis. Linkerseits muß man die Einmündungsstelle des Ductus thoracicus an der V. subclavia sinistra wegnehmen, um das graue Ganglion neben dem Oesophagus vor der Wirbelsäule zu finden. Isolierte Reizung der Radix brevis (s. vertebralis) bewirkt Vermehrung der Pulsfrequenz um 25%; diejenige der Radix longa um ca. 7—14%. Die Vv. jugulares externa, transversa, cava superior und subclavia sinistrae werden vorher successive doppelt unterbunden und durchschnitten (*544*). Man kann auch den N. sympathicus bis zum Ganglion dorsale II mit entfernen. Unter drei Versuchen waren zwei gelungen (*545*).

Das Ganglion cervicale inferius korrespondiert mit dem medium des Menschen; das inferius des Menschen ist das dorsale I des Kaninchens. Ludwig u. Thiry (*99*) bezeichnen das G. cervicale inferius, Cyon (*41*, S. 172) dagegen das Ganglion dorsale s. thoracicum primum als G. stellatum. Letzterer hat die Operation sehr genau beschrieben. Man kann das Sternum dabei mittels Haken, Schnur und eines über eine Rolle laufenden Gewichtes von der Wirbelsäule entfernen.

Der Stamm des N. sympathicus ist von dem Ganglion cervicale inferius an doppelt, bildet eine Schlinge, *Ansa subclavialis* s. Vieussenii, um die A. subclavia, senkt sich in das Ganglion dorsale I.

Brustteil des sympathischen Nervensystemes.

Ganglia dorsalia s. thoracica *I—XII.* Vor den Capitula costarum liegen die Ganglia dorsalia, welche durch den Stamm des *N. sympathicus* in Verbindung gesetzt werden. Das I (Fig. 157, *17*) giebt Fäden zum Plexus cardiacus; von den unteren entsteht vom achten oder neunten Ganglion dorsale an abwärts mit ebensoviel Wurzeln der N. splanchnicus.

Fig. 157.

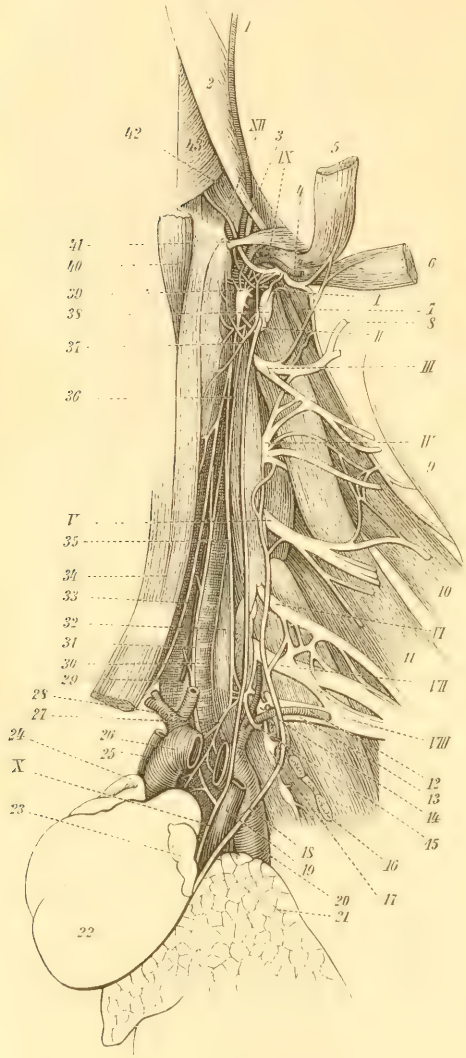

Ansicht des Halses von vorn, Arterien injiziert. Nach Schneider (*250*). *1* A. maxillaris externa. *2* M. mandibulae. *XII* N. hypoglossus. *3* Ursprungssehne des M. mandibulae. *IX* N. glossopharyngeus. *4* A. occipitalis. *5* Oberes Ende des M. sternomastoideus, abgeschnitten. *6* Oberes Ende des M. cleidomastoideus, abgeschnitten. *I* N. cervicalis primus. *7* M. rectus capitis lateralis. *8* N. auricularis magnus. *II* N. cervicalis secundus. *III* N. cervicalis tertius. *IV* N. cervicalis quartus. *9* Rand des M. cucullaris. *10* M. levator scapulae major. *VI* N. cervicalis sextus. *11* M. basiohumeralis. *VII* N. cervicalis septimus. *VIII* N. cervicalis octavus. *12* A. subclavia sinistra, welche die A. vertebralis nach oben entsendet. *13* N. dorsalis primus. *14* Ganglion cervicale inferius. *15* Ansa subclavialis. *16* Querdurchschnitt der dritten Rippe, darüber die Durchschnitte der zweiten und ersten Rippe. *17* Ganglion dorsale primum. *18* N. phrenicus. *19* V. cava superior sinistra. *20* Aorta descendens thoracica. *21* Linke Lunge. *22* Linker Herzventrikel. *23* Linkes Herzohr. *X* N. vagus. *24* Rechtes Herzohr. *25* V. cava superior dextra. *26* Aorta adscendens. *27* Rami cardiaci, welche aus dem Ganglion cervicale inferius stammen. *28* Truncus anonymus. *29* Oesophagus. *30* Trachea. *31* N. laryngeus inferior. *32* M. longus colli. *33* V. thyreoidea inferior. *34* Mm. sternohyoidei. *35* N. sympathicus. *V* N. cervicalis quintus. *36* R. cardiacus n. vagi (N. depressor). *37* R. descendens n. hypoglossi. *38* Plexus ganglioformis n. vagi. *39* Ganglion cervicale superius. *40* Membrana thyreohyoidea. *41* Cornu majus oss. hyoidei, an welches sich der M. stylohyoideus major inseriert. *42* M. styloglossus. *43* M. mylohyoideus.

Die Ganglia dorsalia sind wie beim Meerschweinchen (*546*) leicht zu präparieren. Abbildung s. in *816*.

Varietät. Das Ganglion dorsale s. thoracicum I s. stellatum nimmt sehr häufig einen Ast vom N. vagus oder dem N. laryngeus inferior auf (*544*, S. 253, Taf. VIII). — Es ist ein *N. splanchnicus minor* (vergl. S. 352) vorhanden, der aus dem Ganglion dorsale XI stammt. Zugleich zeigt sich hinter der linken Nebenniere ein kleines accessorisches Ganglion, in welchem zwei Äste des N. splanchnicus sinister zusammentreffen (*547*).

Plexus cardiacus liegt zwischen Aorta adscendens und A. pulmonalis. Erhält linkerseits Zweige aus dem kleinen unpaaren *Ganglion cardiacum*, welches oberhalb des Arcus aortae zwischen A. carotis sinistra und A. subclavia si-

nistra vor dem linken Rande der Trachea liegt und den R. cardiacus n. vagi sinistri, sowie einen Ast aus dem Ganglion cervicale inferius aufnimmt (Fig. 156, S. 349). Ferner rechterseits die vereinigten Zweige, *Rr. cardiaci* (Fig. 157, *27*), des Ganglion cervicale inferius und den R. cardiacus n. vagi dextri. Außerdem Rr. cardiaci von beiden Nn. laryngei inferiores. Aus dem Plexus cardiacus gehen Äste hervor zu den *Plexus pulmonales dexter* und *sinister*, an die Vv. cavae superiores und Vv. pulmonales, zu dem *Plexus aorticus thoracicus* und die *Plexus coronarii cordis dexter* u. *sinister* für die Herzsubstanz selbst.

Die Muskelfasern des Herzens erhalten motorische Endplatten (S. 244). Die Rr. cardiaci n. vagi (Nn. depressores cordis, s. *545*), führen sensible Fasern; außerdem enthalten sie aus dem Ganglion cervicale superius abstammende Fasern, und es repräsentieren die Nn. depressores cordis jederseits die vereinigten R. cardiacus n. vagi und Nn. cardiaci superiores des Menschen (s. auch *548*). Die motorischen Fasern, deren Erregung das Herz zum Stillstande bringt, kommen aus dem N. accessorius, welcher der eigentliche Hemmungsnerv des Herzens ist (*549*); sie stammen aus den Wurzeln des N. accessorius von der Medulla spinalis, und gelangen mittels des R. internus vom N. accessorius und des N. laryngeus inferior zum Plexus cardiacus.

Über die Ganglienzellen des Plexus cardiacus s. *787*.

Exstirpation des Plexus cardiacus. Die Zerstörung des Plexus cardiacus bewirkt man am lebenden Tiere durch Galvanokaustik (*540*).

Bauchteil des sympathischen Nervensystemes.

N. sympathicus. Der Stamm des N. sympathicus geht nahe der Wirbelsäule zwischen den Ursprüngen des M. psoas major von den unteren Rückenwirbeln und Lendenwirbeln abwärts.

Aufsuchung des N. sympathicus in der Bauchhöhle. Eröffnung der letzteren durch einen vom Processus xiphoideus bis zur Symphysis pubis reichenden Schnitt in der Medianlinie. Nötigenfalls Durchschneidung der Bauchwand in transversaler Richtung, nach doppelter Unterbindung der Aa. epigastricae inferiores. Die Därme werden nach oben, der untere Teil des Colon stark nach rechts gezogen. Die Aorta abdominalis und V. cava inferior werden z. B. oberhalb des Ursprunges der A. spermatica (interna) sinistra nach rechts geschoben; in der Tiefe zwischen den medialen Rändern der Mm. psoas verlaufen sehr dicht neben einander die beiden Nn. sympathici (Fig. 158, S. 352). Der linke ist am zugänglichsten. Reizung desselben unterhalb des Ganglion lumbale V bedingt gleichseitige Bewegung des Vas deferens und der Vesicula prostatica (*418*, S. 20).

Unterhalb, nicht aber oberhalb der Gegend des fünften Lendenwirbels bewirkt Erregung des N. sympathicus Bewegungen der Harnblase, der Tubae Fallopiae, der Vasa deferentia, sowie des Rektum (*550*).

Ganglia lumbalia I—VII liegen nahe den Austrittsstellen der Nn. lumbales aus den entsprechenden Foramina intervertebralia und stehen mit dem N. sympathicus in Verbindung.

N. splanchnicus löst sich in der Brusthöhle am VIII oder X Ganglion dorsale vom N. sympathicus ab, verläuft vor dem M. psoas major abwärts,

nimmt von hinten herkommende Zweige aus den unteren Ganglia dorsalia IX oder XI—XII auf; gelangt jederseits in der Höhe des zehnten Rückenwirbels an die laterale Seite der Aorta descendens thoracica, läuft neben derselben abwärts. Alsdann tritt der N. splanchnicus, die Pars lumbalis des Diaphragma durchbohrend, in die Bauchhöhle; der dexter etwas rechts von der Aorta descendens abdominalis, der sinister dicht neben derselben an ihrer linken Seite. Der dexter gelangt rechts von der Aorta vor der rechten Nebenniere zur rechten Spitze des Ganglion coeliacum superius. Der sinister verläuft an der linken Wand der Aorta descendens abdominalis und gelangt vor derselben zu dem Ganglion coeliacum superius. Beiderseits teilt sich der N. splanchnicus in zwei oder drei Äste, von denen der *R. posterior* parallel der Aorta hinter der Nebenniere zum Plexus renalis geht. Dieser R. posterior repräsentiert den N. splanchnicus minor des Menschen, welcher dem Kaninchen fehlt. Der *R. anterior* verläuft mit einem oder zwei Zweigen linkerseits vor der Aorta abdominalis, rechterseits vor der rechten Nebenniere zu den Ganglia coeliaca.

Fig. 158.

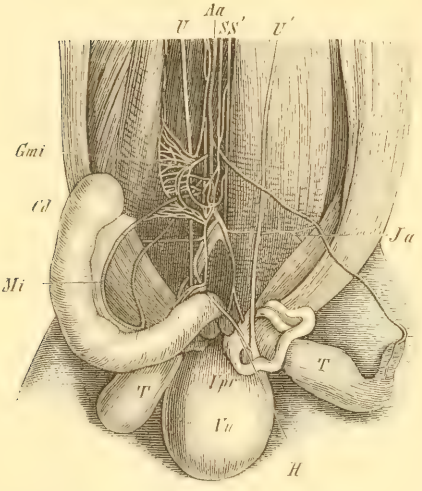

Nn. sympathici in der Bauchhöhle. *Vu* Harnblase. *Vpr* Cornua vesiculae prostaticae. *Cd* Colon descendens. *UU'* Rechter und linker Ureter. *Aa* Aorta abdominalis. Nach Loeb und Eckhard (*418*. — s. auch Angiologie, Fig. 109, S. 262). *SS'* Nn. sympathici dexter und sinister. Zwischen beiden ist in ihrem oberen Teile anscheinend ein Verbindungsast vorhanden, welcher den Bewegungen der Vasa deferentia vorsteht. *Ja* A. iliolumbalis sinistra. *Mi* A. mesenterica inferior. *Gmi* Ganglion mesentericum inferius. *H* Ende des N. hypogastricus, sich an dem Vas deferens sinistrum verlierend. Der N. hypogastricus verläuft abwärts vor den A. und V. iliacae communes.

Der N. splanchnicus erhält auch von verschiedenen Nn. intercostales Zweige, namentlich vom N. intercostalis V (*551*). – Vergl. S. 350.

Varietät. Der N. splanchnicus sinister verläuft ungeteilt bis hinter die linke Nebenniere und sendet von dort seine Zweige zu den Ganglia coeliaca (*547*, S. 8).

Durchschneidung des N. splanchnicus sinister. Hautschnitt in der Linea alba, 6—8 cm lang, am Processus xiphoideus beginnend. Blutungen werden gestillt, dann erst das Peritoneum in derselben Ausdehnung eröffnet; die Darmschlingen zurückgehalten, sie dürfen nicht erkalten. Man sieht ohne weiteres, eventuell nach Einschneidung der Pars lumbalis des Diaphragma, bei mageren Tieren den N. splanchnicus sinister (Fig. 158) links neben der Aorta descendens abdominalis, zerreißt ohne Blutung mit Pinzetten die Hinterwand des Peritoneum und reseziert den Nerven. Die Operation gefährdet das Leben nicht, der Harn wird öfters nach einigen Tagen für mehrere Tage zuckerhaltig. Man kann auch den peripherischen Teil des durchschnittenen Nerven durch Induktionsströme veranlassen, die Bewegungen des Dünndarmes zu hemmen (*552*).

Die Durchschneidung des N. splanchnicus dexter ist schwieriger. Operation wie bei Unterbindung der A. renalis dextra (S. 261). Der N. splanchnicus dexter erscheint unterhalb und an der lateralen Seite der rechten Nebenniere (*555*).

Die Durchschneidung in der Brusthöhle geschieht nach Eröffnung des Thorax,

Resektion der Rippen, Unterbindung von Blutgefäßen in der Höhe des 10ten bis 11ten Rückenwirbels (*595*).

Elektrische Reizung des zentralen Stumpfes des durchschnittenen N. splanchnicus hemmt die Athembewegungen bei Erschlaffung des Diaphragma und kräftiger Kontraktion der Bauchmuskeln; die Hemmungsfasern gelangen im 11ten bis 12ten N. dorsalis in das Rückenmark und reichen bis zur Medulla oblongata (*682*). —

Durchschneidung beider Nn. splanchnici hindert den Erfolg des Zuckerstiches (S. 287 — s. *705*).

Ganglia coeliaca. Das *superius* (Fig. 159) liegt oberhalb des Ursprunges der A. mesenterica, ist dreieckig und meistens sind von demselben noch mehrere kleinere Ganglia coeliaca superiora accessoria abgesondert. Das *inferius* ist retortenförmig, liegt mit seiner Spitze nach vorn, unterhalb der A. mesenterica superior. Das Ganglion coeliacum superius sendet Zweige zum Magen resp. zur Leber, auch Äste, die mit dem Ganglion coeliacum inferius die A. mesenterica superior begleiten.

Fig. 159.

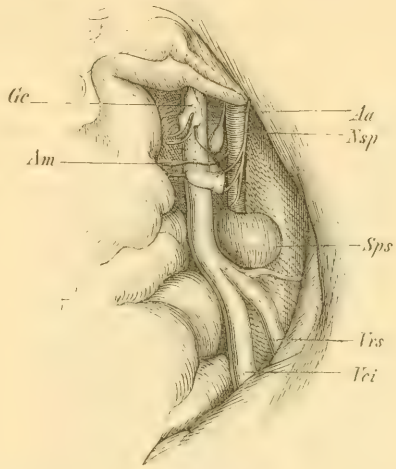

N. splanchnicus und Ganglia coeliaca. *Aa* Aorta descendens abdominalis. *Nsp* N. splanchnicus sinister. *Sps* Linke Nebenniere. *Vrs* V. renalis sinistra. *Vci* V. cava inferior. *Am* A. mesenterica superior. *Gc* Ganglion coeliacum superius, mit dem im ganzen aus drei Ganglien bestehenden Plexus coeliacus zusammenhängend. In das Ganglion coeliacum inferius senken sich zwei Zweige des N. splanchnicus sinister; der dritte Zweig geht zum Plexus renalis hinter der Nebenniere.

Über Ganglienzellen mit zwei Kernen vergl. *57*, S. 475.

Exstirpation der Ganglia coeliaca s. Durchschneidung des N. splanchnicus (S. 352). Die Ganglien werden ohne Blutung mit einer auf das Blatt gebogenen Schere entfernt. Die Operation erfordert 30—40 Minuten Zeit. Die Tiere sterben unter Temperaturabnahme nach 24 Stunden (*554*).

Plexus coeliacus und *Plexus mesentericus superior* begleiten die entsprechenden Arterien und ihre Äste.

Plexus renalis liegt zwischen der A. und V. renalis und hinter beiden, erhält den R. posterior des N. splanchnicus (Fig. 159), welcher aus dem Ganglion dorsale XI stammt, sendet Zweige zur Nebenniere.

Exstirpation des Plexus renalis s. Unterbindung der A. renalis (S. 261). Abbildung s. *555*.

Nicht nur die A. renalis führt sympathische Nervenplexus, sondern solche verlaufen auch in der Adventitia der V. renalis (*869*). — Die Nierennerven führen nur sensible und gefäßverengernde Fasern, wenigstens ist eine tonische Innervation der Nierengefäße unter normalen Verhältnissen nicht bewiesen und ebensowenig eine solche durch den N. splanchnicus. Reizung des zentralen Stumpfes des letzteren durchschnittenen Nerven bewirkt starke Kontraktion der Nierengefäße auf beiden Seiten, Reizung des peripherischen Stumpfes ebensolche auf der gleichnamigen Körperhälfte. Reizung des zentralen Stumpfes des N. ischia-

dicus, ferner Erstickung, Strychninvergiftung bedingen Kontraktion der Nierengefäße und dadurch Verkleinerung des Volumens der Niere, welche an dem in einer Metallkapsel (Nierenplethysmometer) eingeschlossenen Organ direkt gemessen werden kann (*869*).

Plexus spermaticus. Entsteht aus Fäden, die vom Ganglion mesentericum (inferius), sowie vom Plexus aorticus herstammen. Verläuft als *N. spermaticus internus* zwischen A. und V. spermaticae, versorgt mit feinen Zweigen beim Männchen den Hoden, beim Weibchen das Ovarium, die Tuba Falloppiae und das Cornu uteri. Die Äste für das Ovarium verlaufen dichter an die A. spermatica geheftet.

Die Plexus spermatici bestehen zum Teil aus doppeltkonturierten Nervenfasern (*556*). Ihre Durchschneidung (gleichzeitig mit anderen Nerven) ist versucht worden (*551*, s. N. genitocruralis, S. 338 und Aufsuchung des Vas deferens, S. 233).

Plexus aorticus abdominalis. Die Aorta descendens abdominalis wird von zahlreichen sympathischen Stämmchen umsponnen. Die aus dem Ganglion mesentericum (inferius) stammenden verlaufen vor der Aorta abdominalis nach abwärts; beim Weibchen zwischen den beiden Platten des Mesometrium. Sie sind zu zwei sehr dicht zusammenliegenden Hauptsträngen vereinigt, welche auch Fäden zu den Plexus spermatici abgeben und den unteren Teil, Plexus aorticus, hauptsächlich konstituieren. Die vereinigten Hauptstränge sind ca. 5 cm lang; verbinden sich untereinander und mit den Ganglia lumbalia. Etwa 7 cm unterhalb der Teilungsstelle der Aorta abdominalis trennen sich die beiden Hauptstränge des Plexus aorticus abdominalis von einander und verlaufen als Plexus hypogastrici dexter und sinister vor dem unteren Ende der V. cava inferior nach vorn. Der Plexus aorticus abdominalis giebt Äste zu dem Plexus mesentericus inferior und den N. mesentericus inferior ab.

Exstirpation des Plexus aorticus abdominalis. Hautschnitt in dem mittleren Teil der Linea alba, mindestens 6 cm lang. Aufsuchung der Aa. mesentericae superior und inferior. Die zwischen den Ursprüngen beider Arterien vor der Aorta abdominalis verlaufenden Fäden des Plexus aorticus abdominalis werden entfernt (*557*).

Ganglion mesentericum (inferius) ist unpaar, ca. 7 mm lang, 3 mm breit, 2 mm dick, eckig, gefäßreich. Liegt zwischen den Platten des Peritoneum, etwas oberhalb des Ursprunges der A. mesenterica inferior aus der Aorta abdominalis (Fig. 160), vor der letzteren. Erhält Fäden aus dem Plexus coeliacus und von den Ganglia lumbalia. Entsendet nach oben Zweige zum Colon descendens, nach unten und vorn zum Plexus mesentericus inferior, nach rechts und links zum Plexus spermaticus internus dexter und sinister. Die stärksten Zweige laufen nach abwärts zum Plexus aorticus abdominalis.

Beim Männchen erhält das Ganglion mesentericum (inferius) einen in dessen unteres Ende sich einsenkenden, bogenförmig verlaufenden, etwa in der Höhe des Abganges der A. spermatica sinistra entspringenden und vom N sympathicus abstammenden Nervenzweig. Das Ganglion entsendet auch einen Faden zu dem Ganglion mesentericum (inferius) accessorium (S. 355) und zahlreiche Zweige zu dem Ganglion hypogastricum.

Varietät. Das Ganglion mesentericum zerfällt (einmal unter 150 Fällen) beim Weibchen in zwei Ganglien (*556*, S. 72).

Exstirpation des Ganglion mesentericum. Medianschnitt in der Linea alba. Anziehen des Mesenterium, wodurch das oberhalb der Abgangsstelle der A. mesenterica inferior vor der Aorta gelegene Ganglion von letzterer abgehoben und dann mit Schere und Pinzette exstirpiert wird (*585*, S. 388).

Ganglion mesentericum (inferius) accessorium. Ist sehr klein, länglich, liegt (beim Männchen) dicht unterhalb des Ursprunges der A. mesenterica inferior, vor der Aorta abdominalis. Hängt durch zwei die Wurzel der A. mesenterica inferior umgreifende, schlingenförmig angeordnete Fäden mit dem Ganglion mesentericum (inferius) zusammen. Erhält einen vom Ganglion lumbale V sinistrum entspringenden, zwischen den beiden Nn. sympathici abwärts steigenden, mit bloßem Auge kaum sichtbaren Nervenfaden. Entsendet einen Faden zum Ganglion hypogastricum.

Plexus mesentericus inferior. Die aus dem Ganglion mesentericum (inferius) stammenden Zweige vereinigen sich zu zwei dünnen Stämmchen, welche die A. mesenterica inferior begleiten; sie teilen sich weiter abwärts dichotomisch und senden beim Weibchen jederseits Äste zu dem Ganglion uterinum. Der *N. mesentericus (inferior)* entsteht jederseits aus dem Hauptstrang des Plexus aorticus abdominalis, etwa 7 mm unterhalb des Ganglion mesentericum (inferius), verläuft mit demjenigen der anderen Seite vereinigt zwischen den Platten des Mesocolon descendens, parallel der A. mesenterica inferior und hinter derselben einen kleineren Bogen bildend. Senkt sich beim Weibchen mit zwei Ästen in den Plexus hypogastricus dexter und sinister; verbindet sich auch mit dem Plexus aorticus abdominalis an der Ursprungsstelle der Plexus hypogastrici. Der Plexus mesentericus inferior, sowie der N. mesentericus (inferior) geben zahlreiche, zum Teil mikroskopische Zweige zum Colon descendens.

Fig. 160.

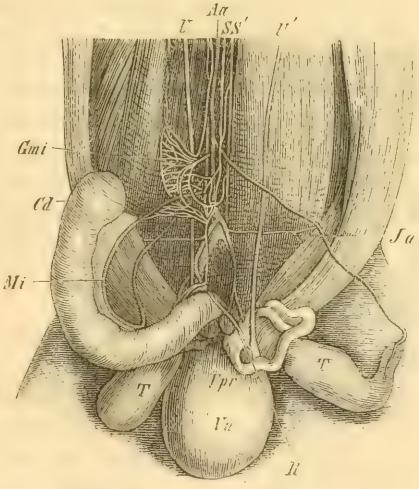

N. hypogastricus nach Loeb und Eckhard (*418.* — s. a. Fig. 109, S. 262). *Vu* Harnblase. *Vpr* Cornua vesiculae prostaticae. *Cd* Colon descendens. *U U* Rechter und linker Ureter. *Aa* Aorta abdominalis. *S S'* Nn. sympathici dexter und sinister. Zwischen beiden ist in ihrem oberen Teile anscheinend ein Verbindungsast vorhanden, welcher den Bewegungen der Vasa deferentia vorsteht. *Ja* A. iliolumbalis sinistra. *Mi* A. mesenterica inferior. *Gmi* Ganglion mesentericum inferius. *H* Ende des N. hypogastricus, sich an dem Vas deferens sinistrum verlierend. Der N. hypogastricus verläuft abwärts vor den A. und V. iliacae communes.

Plexus hypogastrici senden beim Weibchen zahlreiche, an der hinteren Platte des Mesometrium verlaufende Zweige zu dem oberen Teile des Plexus vaginalis und zum Ureter, namentlich auch zum Ganglion uterinum. Beim Männchen sind ein unpaares Ganglion hypogastricum und ein unpaarer N. hypogastricus (Fig. 160) vorhanden.

Ganglion hypogastricum ist unpaar, länglich, liegt vor der A. iliaca communis dextra, hängt durch zahlreiche Fäden mit den Ganglia mesentericum (inferius) und mesentericum (inferius) accessorium zusammen, entsendet zahlreiche, mit der A. mesenterica inferior verlaufende Zweige zum Plexus mesentericus inferior, und aus seinem unteren Ende den N. hypogastricus.

N. hypogastricus (Fig. 160, S. 355) ist unpaar, besteht aus zwei dicht aneinander gehefteten Fäden, die nach unten auseinander weichen; steigt im Mesorektum vor der A. iliaca communis dextra, dann an der medialen Seite der A. iliaca interna dextra, vor der V. iliaca interna dextra, abwärts in das kleine Becken, hinter dem Rektum demselben zahlreiche Äste, *Nn. haemorrhoidales superiores*, gebend, seine Endverzweigung findet an der Vesicula prostatica und dem unteren Teile der beiden Vasa deferentia statt.

Aufsuchung des N. hypogastricus. Operation wie bei der Aufsuchung des N. sympathicus in der Bauchhöhle (S. 351). Der N. hypogastricus (Fig. 160 *H*, S. 355) verläuft vor der V. iliaca interna medianwärts von der A. iliaca interna, wird mit zwei Pinzetten isoliert.

Reizung des N. hypogastricus bedingt Kontraktionen der Vesicula prostatica und beider Vasa deferentia (*558*, S. 17), auch Erektion (*725*) oder doch Blutfüllung des Bulbus urethrae (*41*, S. 549) beim Männchen, sowie Uterusbewegungen bei trächtigen oder trächtig gewesenen Weibchen (Scherschewsky, s. *41*, S. 550).

Ganglion uterinum liegt jederseits an der lateralen Vorderfläche des Rektum, in der Höhe des unteren Endes des vom Peritoneum bekleideten oberen Teiles der Vagina. Es ist halbmondförmig, nach vorn konkav, ca. 2 mm lang; erhält Fäden aus den Plexus hypogastricus, mesentericus inferior und steht durch den Plexus haemorrhoidalis mit den Nn. sacrales III und IV in Verbindung. Von dem Ganglion verlaufen feine Zweige zum Plexus vaginalis, welchem es überhaupt angehört.

Fig. 161.

Endkolben aus der Scheidenschleimhaut mit zahlreichen Kernen in der Bindegewebshülle und einer zutretenden, doppeltkonturierten Nervenfaser. Nach mehrtägiger Behandlung der Vagina mit etwa 30/0iger Essigsäure. Vergr. 300. *t* Rest der Terminalfaser.

Plexus vaginalis. Erstreckt sich mit zahlreichen netzförmigen Bündeln, die Ganglienzellen und einzelne größere Ganglien eingelagert enthalten, im Bindegewebe des nicht vom Peritoneum überzogenen Teiles der Vagina, namentlich am mittleren Dritteil der letzteren, sowie zwischen Vagina und dem Rektum. Der nach hinten und oben gelegene Teil, welcher das Ganglion uterinum enthält, sendet feine Nerven zum Uterus ab. Dieselben verlaufen längs der A. vaginalis superior oder direkt durch das Mesometrium zur A. uterina, die außerdem noch von nur mit der Lupe zu erkennenden Zweigen aus dem Plexus aorticus abdominalis oder direkt aus dem N. sympathicus stammenden Fäden begleitet wird. Die Nerven des übrigen Teiles des Plexus vaginalis versorgen die Vagina.

Die Nerven der Schleimhaut der Scheide endigen teils in Endkolben (Fig. 161), teils in Vater'schen Körperchen von 0,27 mm Länge auf 0,11 mm Breite (*565*, s. auch *564*); sie finden sich auch in der Haut des äußeren Ohres s. 57, S. 542.

Die früher mehrfach (*565*, *566* u. *567*) beschriebenen Ganglienzellen im submukösen Bindegewebe der Scheide konnte ich nicht finden (Erste Auflage, S. 269 — s. auch *585*, *567* u. *568*). Neuerdings (*585*, S. 390) wurden sie ebenfalls nur an den angegebenen Orten (S. 356), abwärts bis zum Aufhören des mehr lockeren Bindegewebes (S. 356, Erste Aufl. S. 176) und zwischen den oberflächlichen Muskelbündeln der Vagina angetroffen. Die Ganglienzellen, welche isoliert in Nervenstämmchen gesehen werden, fand Polle (*564*) bipolar. — Über die Selbständigkeit der Uterusganglien vergl. *802*. — Dembo fand sehr kleine Ganglienzellengruppen in der oberen vorderen Wand der Vagina (*802*).

Plexus cavernosus ist wenig entwickelt.

Plexus haemorrhoidalis. Verläuft an der lateralen Außenfläche des Rektum, erhält Zweige aus den Nn. sacrales III und IV, sowie aus dem Ganglion uterinum, versorgt das Rektum (s. Plexus sacralis, S. 345).

Ganglia sacralia I—IV liegen nahe der Medianlinie, in der Höhe der vier Foramina sacralia anteriora und stehen miteinander durch den Stamm des N. sympathicus in Verbindung.

Ganglia coccygea I u. *II* liegen jederseits vor dem ersten und zweiten Schwanzwirbel, das unpaare *Ganglion coccygeum infimum* vor dem dritten Schwanzwirbel, sämmtlich hinter der A. und V. sacralis media. Auf beiden Seiten zusammen sind also fünf Ganglia coccygea vorhanden. Das Ganglion coccygeum infimum ist homolog dem Ganglion coccygeum des Menschen, rundlich, 0,5 mm groß. Es sendet den *Plexus sacralis medius* aus, welcher die Arterie begleitet. Die Nervenstämmchen in der Nachbarschaft der Ganglia coccygea enthalten Gruppen von Ganglienzellen.

Literatur-Verzeichnis.

Die Nr. jedes Citates ist im Text des Werkes ohne weitere Bezeichnung kursiv in Klammern gesetzt, z. B. (*18*, S. 90). — Das Verzeichnis macht selbstverständlich keinen Anspruch auf Vollständigkeit.

1. Carus u. Gerstäcker, Handbuch der Zoologie. Bd. I. 1868.
2. Pennant, British Zoology. 1768. Vol. I. S. 91.
3. Bischoff, Entwickelungsgeschichte des Kaninchencies. 1842. S. 41.
4. Blätter für Kaninchenzucht, herausgegeben von Rasch. Hildesheim. 1875. S. 50.
5. Heidenhain, Studien des physiologischen Institutes zu Breslau. 1865. Bd. III. S. 45.
6. Kußmaul u. Tenner, Moleschott's Untersuchungen. 1857. Bd. III. S. 45.
7. Weiske, Blätter für Kaninchenzucht. 1875. S. 58 u. 63. Aus der Versuchsstation der landwirthschaftlichen Akademie zu Proskau.
8. Ch. Darwin, The variation of animals and plants under domestication. 1868. Vol. I. S. 103—130.
9. Waterhouse, Natural History of the Mammalia. Vol. II. 1848.
10. Amoretti, Osservazione sull' accopiamento fecondo d'un Coniglio e d'una Lepre in Opuscoli scelti sulle scienze e sulle arti. 1780. T. III. S. 258. Mitgeteilt von Brown-Séquard s. unten, ferner in Noll's Zoologischem Garten 1873. Jahrg. XIV. S. 434, sowie von Hochstetter, Das Kaninchen. 1873, und von v. Nathusius, Über die sogenannten Leporiden. 1876. S. 7. — Proceedings of the Committee of the zoological Society. 1830—31. P. I. S. 66. Vergl. von Nathusius s. Nr. 14. — Brown-Séquard, Journal de Physiologie. 1859. T. II. S. 374. — Gayot, Comptes rendus. 1868. T. XLVII. S. 987. Journal d'agriculture pratique. 1868. T. XXXII. P. II. S. 658. Vgl. Österreichisch-ungarische Blätter für Geflügel- und Kaninchenzucht. 1880. S. 326, und Blätter für Kaninchenzucht. 1876. S. 79. — Vergl. ferner Sanson, Annales des sciences naturelles. 1872. Zoologie. T. XV. und von Nathusius s. Nr. 14. sowie in Noll's Zoologischem Garten. 1879. Jahrg. XX. S. 129 — und Guerrapain s. Allgemeine Forst- und Jagdzeitung. 1867. S. 164, oder Österreichische Blätter für Geflügel- und Kaninchenzucht. 1880. S. 311. — Conrad, Annalen der Landwirthschaft in den Kgl. Preußischen Staaten. Wochenblatt. 1869. Jahrg. IX. Nr. 17. S. 164. — Vergl. Zürn, Zoopathologische und zoophysiologische Untersuchungen. 1872. S. 93. Blätter für Kaninchenzucht. 1875. S. 37, 71, 87. Zum Streit über die Leporiden. Weimar, 1876. — Österreichisch-ungarische Blätter für Geflügel- und Kaninchenzucht. 1882. S. 146. — Schuster, s. daselbst und Landwirtschaftliche Zeitschrift für Elsaß-Lothringen. — Schlegel, Blätter für Kaninchenzucht. 1876. S. 87.
11. Proceedings of the zoological Society of London. 1857. S. 159.
12. Vergl. von Nathusius s. Nr. 14. — Dorner, Blätter für Kaninchenzucht. 1875. S. 33. — Pigeaux (s. Nr. 13).

13. Pigeaux, Bulletin mensuel de la Société impériale d'Acclimatation. 1866. T. III. Nr. 7. Annals of Natural history. 1867. Vol. XX. S. 75.
14. von Nathusius, Über die sogenannten Leporiden. 1876.
15. Zürn, Zoopathologische und zoophysiologische Untersuchungen. 1872. S. 93. — Der Freundlichkeit von Herrn Hofrath Haeckel in Jena verdanke ich die Übersendung mehrerer Skelette von Kaninchen aus der Conrad'schen (Nr. 10) Zucht, deren Untersuchung zu dem im Text angeführten Resultat führte. Es wird hierfür der herzlichste Dank abgestattet.
16. Zürn, Blätter für Kaninchenzucht. 1875. S. 37, 71, 87.
17. Blätter für Kaninchenzucht. 1876. S. 70.
18. Huperz, Die Geflügel- und Kaninchenzucht. 1881.
19. Arloing, Journal de l'anatomie et de la physiologie. 1868. S. 449.
20. Crisp, Proceedings of the zoological Society of London. 1861. S. 86. Vergl. Nr. 8, S. 126.
21. Zürn, Zum Streit über die Leporiden. 1877. S. 26.
22. Bronn's Klassen und Ordnungen des Tierreiches. Bd. VI. Abth. V. Mammalia von Giebel. Liefg. 1—25. 1874—79.
23. Hochstetter, Blätter für Kaninchenzucht. 1874. S. 46.
24. Max Schmidt, Deutsche Zeitschrift für Tierheilkunde u. s. w. 1876. Bd. II. S. 29 u. 395.
25. Seefisch, Blätter für Kaninchenzucht. 1875. S. 79. Betrifft das Kind des Architekt Banten in Köpenick bei Berlin. 1875.
26. Lanceraux, Traité historique et pratique de la Syphilis. 1874. S. 594.
27. Hänsell, Archiv für Ophthalmologie. 1881. Bd. 27. Abth. III. S. 93.
28. Bollinger, Archiv für pathologische Anatomie. 1874. Bd. 59. S. 341.
29. Lieberkühn, Archiv für Anatomie und Physiologie. 1854. S. 7.
30. Hake, Treatise on varicose capillaries, as constituting the structure of carcinom of the hepatic ducts. 1839.
31. Reinhard, Archiv für pathologische Anatomie. 1852. Bd. IV. S. 86.
32. Zürn, Blätter für Kaninchenzucht. 1874. S. 33.
33. Kölliker, Archiv für Anatomie und Physiologie. 1843. S. 39. — Nasse, daselbst S. 209. — Remak, Diagnostische und pathologische Untersuchungen. 1843. S. 239. — Klebs, Archiv für pathologische Anatomie. 1859. Bd. XVI. S. 188. — Vulpian, Gazette médicale de Paris. 1859. S. 161. — Colin, Bulletin de la Société impériale de médecine vétérinaire. 8. Mai 1862. Recueil de médecine vétérinaire. 1862. 4e Sér. T. IX. S. 692. — Leisering, Bericht über das Veterinärwesen im Königreich Sachsen. 1862. S. 18. — Keferstein, Göttinger gelehrte Anzeigen. 1862. S. 1608. — Stieda, Archiv für pathologische Anatomie. 1865. Bd. 32. S. 132. Taf. III. — Reincke, Nonnulla quaedam de Psorospermis cuniculi. Diss. Kiel. 1866. — Frey, Histologie und Histochemie. 1867. S. 108. — Waldenburg, Archiv für pathologische Anatomie. 1867. Bd. 40. S. 435. — W. Krause, Anatomie des Kaninchens. Erste Aufl. 1868. S. 158. — Roloff, Archiv für pathologische Anatomie. 1868. Bd. 43. S. 512. — Virchow, daselbst S. 548. — Lang, daselbst, 1868. Bd. 44. S. 202. — Zürn, Die kugel- und eiförmigen Psorospermien als Ursache von Krankheiten bei Haustieren. 1878.
34. Welcker, Zeitschrift für rationelle Medizin. 1858. Bd. IV. S. 167.
35. Gscheidlen, Physiologische Methodik. 1877. S. 337.
36. Custor, Archiv für Anatomie u. Physiologie. 1873. S. 478.
37. W. Krause, Allgemeine und mikroskopische Anatomie. 1876.
38. W. Krause, Nachträge zur allgemeinen und mikroskopischen Anatomie. 1881.
39. W. Krause, Spezielle und makroskopische Anatomie. 1879.
40. W. Krause, Handbuch der menschlichen Anatomie. Bd. III. 1880. Varietäten, Homologie der Extremitäten u. s. w.

41. Cyon, Methodik der physiologischen Experimente und Vivisektionen. Mit Atlas. 1876.
42. Gscheidlen, Physiologische Methodik. 1876.
43. Ludwig, Zeitschrift für rationelle Medizin. 1849. Bd. VII. S. 216. — Kölliker, Archiv für pathologische Anatomie. 1856. Bd. IX. S. 336.
44. Traube, Allgemeine medizinische Zentralzeitung. 1862. S. 297.
45. Rajewsky, Medizinisches Zentralblatt. 1870. S. 212.
46. Gscheidlen, Physiologische Methodik. 1879. S. 537.
47. Czermak, Moleschott's Untersuchungen zur Naturlehre des Menschen. 1860. Bd. VII. S. 357. Sitzungsberichte der kaiserlichen Akademie der Wissenschaften zu Wien. Math.-naturw. Kl. 1859. Bd. 35. S. 418; 1869. Bd. 59. S. 235. — Vergl. Ranvier, Traité technique d'histologie. 1875. S. 52. u. Gscheidlen Nr. 42. 1876. S. 316.
48. Kußmaul u. Tenner, Moleschott's Untersuchungen zur Naturlehre des Menschen u. s. w. 1853. Bd. III. S. 70.
49. Milne Edwards, Todd's Encyclopaedia of anatomy and physiology. Vol. I. 1836. S. 412.
50. Kußmaul u. Tenner, Moleschott's Untersuchungen zur Naturlehre des Menschen u. s. w. 1857. Bd. I. S. 105.
51. Gscheidlen, Physiologische Methodik. 1876. S. 88. Fig. 76.
52. Tiegel, Über die fiebererregenden Eigenschaften des Microsporon septicum. 1871. S. 18.
53. Manassëin, Archiv für Physiologie. 1871. Bd. IV. S. 287.
54. Edenhuizen, Zeitschrift für rationelle Medizin. 1863. Bd. XVII. S. 35.
55. W. Krause, Beiträge zur Neurologie der oberen Extremität. 1865. Taf. II. Fig. 2 u. 3.
56. W. Krause, Zeitschrift für rationelle Medizin. 1863. Bd. XXI. S. 78. Taf. VI. Fig. 1.
57. W. Krause, Beiträge zur Neurologie der oberen Extremität. 1865. S. 24.
58. Waterhouse, Annals and Magazine of natural history. 1842. Vol. X. S. 199.
59. Bronn's Klassen und Ordnungen des Tierreiches. Bd. VI. Abt. V. Mammalia von Giebel. Liefg. 1—25. 1874—79.
60. Wildt, Über die Zusammensetzung der Knochen der Kaninchen. Diss. phil. Leipzig, 1872.
61. Lotze, Archiv für Anatomie u. Physiologie. 1876. S. 301. — Taf. VII. Fig. 5.
62. Ollier, Comptes rendus. 1858. II. S. 905. — De la production artificielle des os etc. 1859. — Journal de la physiologie par Brown-Séquard. 1859. Janv. — Buchholz, Archiv für pathologische Anatomie. 1862. Bd. 26. S. 78. Taf. IV.
63. Ollier, De la production artificielle des os. 1859. S. 8.
64. Ranvier, Archives de physiologie par Brown-Séquard. 1874. S. 1.
65. E. Meyer, Archiv für Anatomie u. Physiologie. 1875. S. 217. Taf. VI. — Kleine chemische Unterschiede zwischen den roten und weißen Kaninchenmuskeln hat Danilewski (Zeitschr. für physiol. Chemie. 1882. Bd. VII. S. 124) gefunden, insofern die ersteren mehr Myosin im Verhältnis zur übrigen Substanz des Muskels aufweisen.
66. Stöver, Blätter für Kaninchenzucht. 1875. S. 59.
67. G. Cuvier, Anatomie comparée, recueil de planches de Myologie par Laurillard et Mercier. 1849. Pl. 232—236.
68. Archiv für Naturgeschichte. Bd. 26. Abt. 2. S. 138. — Vergl. Nr. 24. S. 411.
69. Langhans, Übertragbarkeit der Tuberkulose auf Kaninchen. 1868.
70. Hyrtl, Das Gehörorgan. 1845. S. 129.
71. Crampe, Archiv für Anatomie u. Physiologie. 1872. S. 697.
72. Cuvier, Leçons d'anatomie comparée. 2e édit. T. IV. P. II. 1835. S. 191.
73. Oken's Isis. 1825. S. 467.
74. Chauveau, Traité d'anatomie comparée des animaux domestiques. 1857. S. 382.
75. Custor, Über die relative Größe des Darmkanales u. s. w. Diss. Berlin. 1873. — Archiv für Anatomie u. Physiologie. 1873. S. 478. Vergl. Brümmer, Deutsche Zeitschrift für Tierheilkunde. 1876. Bd. II. S. 161.

76. Aster, Blätter für Kaninchenzucht. 1876. S. 7.
77. Heiden, Blätter für Kaninchenzucht. 1876. S. 8.
78. W. Krause, Die Varietäten der Arterien und Venen in Henle's Handbuch der systematischen Anatomie. Bd. III. 1867. S. 378. — Zweite Aufl. 1876. S. 399.
79. Collard de Martigny, Journal de la physiologie. T. VIII. S. 176.
80. Heidenhain, Disquisitiones criticae et experimentales de sanguinis quantitate in mammalium corpore exstantis. Hal. 1857. Archiv für physiologische Heilkunde. 1857. S. 507.
81. Welcker, Zeitschrift für rationelle Medizin. 1858. Bd. IV. S. 157.
82. Gscheidlen, Physiologische Methodik. 1877. S. 337.
83. Nasse, R. Wagner's Handwörterbuch der Physiologie. Bd. I. 1842. S. 82.
84. Poggiale, Comptes rendus. T. XXV.
85. Prevost et Dumas, Annales de chimie. T. XXIII.
86. Kölliker, Mikroskopische Anatomie. Bd. II b. 1854. S. 581.
87. Vierordt, Archiv für physiologische Heilkunde. 1852. Bd. XI.
88. Frey, Handbuch der Histologie und Histochemie. 1876. S. 122.
89. Welcker, Zeitschrift für rationelle Medizin. 1863. Bd. XX. S. 279.
90. Wagner, Göttinger Nachrichten. 1856. Nr. 13.
91. Milne Edwards, Todd's Encyclopaedia of anatomy and physiology. Vol. I. 1836. S. 312. — Reid, daselbst. Vol. II. 1839. S. 610.
92. Vierordt, Erscheinungen und Gesetze der Stromgeschwindigkeiten des Blutes. 1858. — Archiv für physiologische Heilkunde. 1858. Bd. II. S. 527. — Grundriß der Physiologie. 1862. S. 123. — Vergl. Welcker (Nr. 89, S. 287).
93. Birkner, Das Wasser der Nerven. 1858.
94. von Bibra, Annalen der Chemie u. Pharmazie. Bd. 91. S. 1.
95. W. Krause u. Telgmann, Die Nervenvarietäten beim Menschen. 1865. — Vergl. Nr. 40. S. 196—220.
96. W. Krause, Beiträge zur Neurologie der oberen Extremität. 1865.
97. W. Krause, Die terminalen Körperchen d. einfach sensibeln Nerven. 1860. Tabelle I.
98. Peyer, Zeitschrift für rationelle Medizin. 1854. Bd. IV. S. 60.
99. Ludwig u. Thiry, Sitzungsberichte der k. Akademie der Wissenschaften zu Wien.. Math.-naturw. Kl. Bd. 49. 1864.
100. Cuvier, Leçons d'anatomie comparée. 1837. T. II. S. 477.
101. Löwe, Beiträge zur Anatomie der Nase. 1878.
102. Hilgendorf, Monatsberichte der k. Akademie der Wissenschaften zu Berlin. 1865. S. 673. — (S. 106) Burmeister, Ersch u. Gruber, Encyclopädie. Art. Felis. 1846.
103. Giebel, Abhandl. d. naturw. Vereins zu Halle. 1857. Bd. I. S. 37. Bronn's Klassen und Ordnungen des Tierreiches. Bd. VI. Abt. 5. Mammalia. S. 237.
104. Giebel, Abhandlungen des naturwissenschaftl. Vereins in Halle. 1857. Bd. I. S. 37.
105. Stannius, Archiv für Anatomie u. Physiologie. 1848. S. 397.
106. Retzius, Archiv für Anatomie u. Physiologie. 1849. S. 403.
107. E. H. Weber, Archiv für Anatomie u. Physiologie. 1827. S. 272.
108. Mayer, Archiv für Anatomie u. Physiologie. 1834. S. 273.
109. Peyer, Zeitschrift für rationelle Medizin. 1853. Bd. IV. S. 53.
110. M. J. Weber, Die Skelette der Haussäugetiere u. s. w. 1824. Taf. VII. Fig. 1.
111. Meckel, System der vergleichenden Anatomie. Bd. II. T. 2. 1825. S. 391.
112. W. Krause, Medizinisches Zentralblatt. 1876. S. 817. — Handbuch der menschlichen Anatomie. Bd. II. 1879. S. 117. Bd. III. 1880. S. 41.
113. Gegenbaur, Morphologisches Jahrbuch. 1868. Bd. II. S. 83.
114. Leche, Gegenbaur's Morphologisches Jahrbuch. 1880. Bd. VI. S. 597.
115. Cuvier, Leçons d'anatomie comparée. 2e édit. T. I. 1835. S. 477.
116. Kehrer, Beiträge zur vergleichenden u. experimentellen Geburtskunde. 1875. H. 5.

117. Hesse, Disquisitio anatomica de musculis leporis timidi. Diss. Rostock. 1847. S. 19.
118. Theile, Archiv für Anatomie u. Physiologie. 1839. S. 122.
119. Strauß-Dürkheim, Anatomie du Chat. 1845. T. II.
120. Günther, Die topographische Myologie des Pferdes. 1866. S. 273.
121. Welcker, Archiv für Anatomie u. Physiologie. Anat. Abt. 1878. S. 32.
122. W. Gruber, Archiv für pathologische Anatomie. 1881. Bd. 86. S. 484.
123. W. Krause, Zeitschrift für rationelle Medizin. 1862. Bd. XX. S. 1.
124. Seuffert, Würzburger naturwissenschaftliche Zeitschrift. 1862. Bd. III. S. 137.
125. von Bibra, Annalen der Chemie u. Physik. Bd. 96. S. 295.
126. von Gorup-Besanez, Annalen der Chemie u. Physik. Bd. 66. S. 321.
127. Odenius, Archiv für mikroskopische Anatomie. 1867. Bd. II. S. 436.
128. Jantzen, Blätter für Kaninchenzucht. 1874. S. 42. — Gerlach, Über Krätze u. Räude. 1857. S. 153.
129. Pagenstecher, Zeitschrift für wissenschaftliche Zoologie. 1862. Bd. XI. S. 156. Taf. XVII. — Von der Literatur der Kaninchenräude sind noch zu erwähnen: Gohier, Mémoires et observations de Chirurgie et de Médecine vétérinaire. 1813. Recueil de Médecine vétérinaire. 3e Sér. V. XXI. T. I. S. 432.
130. Edenhuizen, Zeitschrift für rationelle Medizin. 1863. Bd. XVII. S. 35.
131. Boll, Archiv für mikroskopische Anatomie. 1871. Bd. XI. S. 276.
132. Ranvier, Archives de physiologie. 1869. S. 470.
133. Adickes, Zur Histologie des Bindegewebes. Diss. Göttingen. 1872. S. 12.
134. Henle, Canstatt's Jahresbericht für Medizin. 1851. Bd. I. S. 24. — Jahresbericht der Anatomie für 1869. S. 29.
135. Billroth, Beiträge zur pathologischen Histologie. 1858. S. 17. Taf. I. Fig. 4.
136. Soltmann, Über einige physiologische Eigentümlichkeiten der Muskeln und Nerven des Neugeborenen. Diss. Breslau. 1877. S. 17.
137. Laskewitsch, Archiv für Anatomie u. Physiologie. 1868. S. 61.
138. Valentin, Archiv für physiologische Heilkunde. 1858. Bd. II. S. 433.
139. C. Lang, Folgen der künstlich unterdrückten Hautatmung bei Tieren. Diss. Göttingen. 1871.
140. Erythropel, Zeitschrift für rationelle Medizin. 1865. Bd. 24. S. 214. Taf. VII. Fig. 2.
141. Heidenhain, Studien des physiologischen Institutes zu Breslau. 1868. Bd. IV. S. 1.
142. A. Heidenhain, Über die acinösen Drüsen der Nasenschleimhaut etc. Diss. Breslau. 1870.
143. von Ebner, Die acinösen Drüsen der Zunge. 1873.
144. Heidenhain, Hermann's Handbuch der Physiologie. Bd. V. 1880.
145. Cohnstein, Archiv für Gynäkologie. 1881. Bd. XVIII. S. 384.
146. Rymer Jones, Todd's Encyclopaedia of anatomy and physiology. Vol. IV. 1852. S. 368.
147. Schweigger-Seidel in Cyon, Nerven des Peritoneum, Ludwig's Arbeiten aus der physiologischen Anstalt zu Leipzig. 1868.
148. Hannover, De cartilaginibus, musculis, nervis auris externae. Havn. 1839.
149. W. Krause, Göttinger gelehrte Anzeigen. 1861. S. 1466. — Haase, Zeitschrift für rationelle Medizin. 1865. Bd. 24. S. 95. Taf. II. Fig. 4.
150. Erb, Archiv für pathologische Anatomie. 1865. Bd. 34. S. 151.
151. Cuvier, Leçons d'anatomie comparée. 2e édit. T. III. 1845. S. 553—559.
152. Zürn, Deutsche Zeitschrift für Tierheilkunde etc. 1875. Bd. I. S. 278.
153. Bollinger, Deutsche Zeitschrift für Tierheilkunde etc. 1876. Bd. II. S. 79.
154. Samuel, Moleschott's Untersuchungen zur Naturlehre etc. 1865. Bd. IX. S. 654.
155. Fanny Berlinerblau, Archiv für Anatomie u. Physiologie. 1875. S. 177. Taf. V A.
156. J. Gruber, Anatomisch-physiologische Studien über das Trommelfell etc. 1867. S. 24. Taf. II. Fig. 2.

157. A. Meckel in Meckel's Archiv f. Anatomie u. Physiologie. 1827. S. 356. Taf. V. Fig. 14.
158. Höggyes, Archiv für Physiologie. 1881. Bd. 26. S. 558.
159. Baginsky, Archiv für Anatomie u. Physiologie. Physiol. Abt. 1881. S. 201. — Biologisches Zentralblatt. 1881. S. 438.
160. Cyon, Recherches expérimentales sur les fonctions des canaux sémicirculaires et sur leur rôle dans la formation de la notion de l'espace. Thèse. Paris. 1878.
161. Vietor, Zeitschrift für nationelle Medizin. 1865. Bd. 23. S. 243. Taf. XII. Fig. 6.
162. Blumberg, Über die Augenlider einiger Haussäugetiere. Diss. Dorpat. 1867. S. 38.
163. W. Krause, Die terminalen Körperchen der einfach sensibeln Nerven. 1860. S. 114.
164. W. Krause, Anatomische Untersuchungen. 1861. S. 146.
165. Foltz, Journal de la physiologie. 1862. T. V. S. 232.
166. Reinhard, De viarum lacrymalium etc. Diss. Leipzig. 1840.
167. Walzberg, Über den Bau der Thränenwege etc. 1876. Taf. II. Fig. 8.
168. Ranvier, Comptes rendus. 1879. T. 88. S. 979. — Leçons d'anatomie générale. Cornée. 1881. S. 398.
169. Schalygen, Archiv für Ophthalmologie. 1866. Bd. XII. Abt. 1. S. 83.
170. Eberth, Archiv für pathologische Anatomie. 1876. Bd. 67. S. 526. Taf. XVIII. Fig. 2. — Vergl. Nr. 38, S. 29, sowie Vossius, Archiv für Ophthalmologie. 1881. Bd. 26. Abt. III. S. 225.
171. Valentin, Zeitschrift für rationelle Medizin. 1844. Bd. I. S. 232.
172. Brozeit, Archiv für Physiologie. 1870. Bd. V. S. 353.
173. Grünhagen, Zeitschrift für rationelle Medizin. 1866. Bd. 28. S. 176. Taf. IX u. X, u. 1868. Bd. 31. S. 403. — Archiv für mikroskopische Anatomie. 1873. Bd. IX. S. 286 u. 726.
174. Merkel, Zeitschrift für rationelle Medizin. 1868. Bd. 31. S. 136. Taf. II.
175. Henle, Eingeweidelehre. 1866. S. 635.
176. Adickes, Zur Histologie des Bindegewebes. Diss. Göttingen. 1872. Fig. 4.
177. W. Krause, Die Membrana fenestrata der Retina. 1868. Taf. II. Fig. 38.
178. Kölliker, Mikroskopische Anatomie. 1854. Bd. II. b. S. 639. Fig. 388. Gewebelehre. 1867. S. 667.
179. Grünhagen, Berliner klinische Wochenschrift. 1867. S. 288. — Archiv für mikroskopische Anatomie. 1883. Bd. 22. S. 369. Taf. XIV.
180. J. Arnold, Archiv für pathologische Anatomie. 1863. Bd. 27. S. 345. Taf. VII.
181. Gray, Annals and Magazine of natural history. 1867. Vol. XX. S. 219.
182. von Möllendorf, Praktische Anleitung zur Erlernung der hochchinesischen Sprache. 1881.
183. Schuster, Landwirtschaftliche Zeitschrift für Elsaß-Lothringen. s. Nr. 10.
184. Lavdowsky, Archiv für mikroskopische Anatomie. 1876. Bd. XIII. S. 281. Taf. XXIV. Fig. 13.
185. Klein, Quarterly Journal of microscopical science. 1882. Nr. 86. S. 154.
186. O. Nasse, Zur Anatomie u. Physiologie der quergestreiften Muskelsubstanz. 1882. S. 69 u. 71.
187. Schwalbe, Sitzungsberichte der physikalisch-ökonomischen Gesellschaft zu Königsberg. 1882. Bd. XXIII.
188. Kühne, Archiv für pathologische Anatomie. 1865. Bd. 33. S. 82.
189. Kronecker u. Stirling, Arch. f. Anat. u. Physiol. Physiol. Abt. 1878. S. 1.
190. von Mojsisovics, Sitzungsberichte der k. Akademie der Wissenschaften zu Wien. Math.-naturw. Kl. 1878. Bd. 46. Abt. I. S. 503. Mit Taf.
191. Trautvetter, Archiv für Ophthalmologie. 1866. Bd. XII. Abt. 1. S. 119.
192. Budge, Zur Bewegung der Iris. 1855.
193. Grünhagen, Zeitschrift für rationelle Medizin. 1867. Bd. XXIX. S. 34. — Salkowski, daselbst. S. 167.

194. Cuvier, Leçons d'anatomie comparée. 2e édit. T. III. 1845. S. 400.
195. Nunnely, Quarterly Journal of microscopical science. 1858. Bd. VI. S. 136.
196. Setschenow, Archiv für Ophthalmologie. 1859. Bd. V. Abt. 2. S. 205.
197. Flemming, Archiv für mikroskopische Anatomie. 1868. Bd. IV. S. 365. — Vergl. noch G. Meyer, Archiv für pathologische Anatomie. 1865. Bd. XXXIV. S. 396.
198. M. Schultze, Archiv für mikroskopische Anatomie 1866. Bd. II. S. 197 u. 250.
199. W. Krause, Zeitschrift für rationelle Medizin. 1861. Bd. XI. S. 176. Taf. VII. B. Fig. 3 u. 4.
200. Vergl. W. Krause, Nachträge zur allgemeinen und mikroskopischen Anatomie. 1881. S. 54.
201. Kühne, Untersuchungen aus dem physiologischen Institut zu Heidelberg. 1877. Bd. I. S. 78. Taf. I. Fig. 1.
202. W. Krause, Die Membrana fenestrata der Retina. 1868. S. 30.
203. M. Schultze, Archiv für mikroskopische Anatomie. 1866. Bd. II. S. 219. Taf. XIV. Fig. 8.
204. Rosow, Sitzungsberichte der k. Akademie der Wissenschaften zu Wien. Math.-naturw. Kl. 1864. Bd. 49. Abt. 1. S. 431. — Leber, Archiv für Ophthalmologie. 1865. Bd. XI. Abt. 1. S. 1.
205. Kölliker, Handbuch der Gewebelehre. 1867. S. 663.
206. Michel, Archiv für Ophthalmologie. 1881. Bd. XXVII. Abt. 2. S. 194. — Vergl. Michel, Die histologische Struktur des Irisstroma. 1875.
207. Bendz, Archiv für Anatomie u. Physiologie. 1841. S. 196.
208. W. Krause, Zeitschrift für rationelle Medizin. 1863. Bd. XVIII. S. 136.
209. Cuvier, Leçons d'anatomie comparée. 1845. T. III. S. 57.
210. Blumberg, Über die Augenlider einiger Haussäugetiere. Diss. Dorpat. 1867. S. 38.
211. Czermak, Moleschott's Untersuchungen zur Naturlehre des Menschen u. s. w. 1860. Bd. VII. S. 379.
212. Cuvier, Leçons d'anatomie comparée. 2e édit. T. III. 1845. S. 457.
213. Trapp, Symbolae ad anatomiam et physiologiam organorum bulbum adjuvantium. Diss. Turici. 1836. S. 30 u. 36. Fig. XXVI.
214. Wendt, Über die Harder'sche Drüse der Säugetiere. Diss. Straßburg. 1877.
215. Joh. Müller, De glandularum secernentium structura penitiori. 1830. S. 51. Taf. V. Fig. 7.
216. Cohnheim, Archiv für pathologische Anatomie. 1867. Bd. 40. S. 65.
217. Klein, Quarterly Journal of microscopical science. 1881. Vol. 21. S. 549.
218. Rosenthal, Treviranus' Untersuchungen über die Natur des Menschen etc. 1827. Bd. II. S. 298.
219. Stenson, De musculis et glandulis. Amst. 1664. S. 37. — Mangeti Bibliotheca anatomica. 1685. T. II. De narium vasis.
220. Kölliker, Mikroskopische Anatomie. 1854. Bd. II. b. S. 767.
221. Walter, Archiv für patholog. Anatomie. 1861. Bd. 22. S. 257.
222. W. Krause, Göttinger Nachrichten. 1867. 18. Sept.
223. Bollinger, Deutsche Zeitschr. f. Tierheilkunde. 1876. Bd. II. S. 88. — von Wyss (1864), daselbst, S. 89. — Siegmund, Correspondenzblatt f. Schweizer Ärzte. 1873. S. 603.
224. Zürn, Blätter für Kaninchenzucht. 1874. S. 33.
225. Youatt s. Deutsche Zeitschrift für Tierheilkunde etc. 1876. Bd. II. S. 396.
226. Hassenstein, Blätter für Kaninchenzucht. 1874. S. 29.
227. C. Schmidt, Die mykotischen Erkrankungen der Haustiere und speziell die der Kaninchen. Diss. (Göttingen). 1877. — Vergl. Karsten, Deutsches Archiv für Tiermedizin. 1875. Bd. I. S. 24.

228. Briggs, Sitzungsberichte der k. Akademie der Wissenschaften zu Wien. Math.-naturw. Kl. 1879. Bd. 79. Abt. 3.
229. Schoeler, Archiv für Ophthalmologie. 1879. Bd. 25. Abt. 3. S. 88—99.
230. Owen, Odontography 1840—45. Pl. 104. S. a. Rymer Jones, Todd's Encyclopaedia of anatomy and physiology. 1852. Vol. IV. S. 385. Fig. 269. — M. Schmidt, Deutsche Zeitschrift für Tierheilkunde. 1876. Bd. II. S. 38.
231. Carus u. Gerstäcker, Handbuch der Zoologie. Bd. I. 1868. S. 94.
232. Hilgendorf, Monatsberichte der k. Akademie der Wissenschaften zu Berlin. 1865. S. 673.
233. Waterhouse, Natural History of the Mammalia. Vol. II. 1848. S. 4.
234. von Nathusius, Über die sogenannten Leporiden. 1876. S. 20.
235. F. Cuvier, Sur les dents des Mammifères. 1821. S. 152.
236. Tomes, Philosophical transactions. 1850. P. II. S. 560. Pl. 46. Fig. 50—52.
237. Lavagna, Rifless. sopra la carie dei denti etc. e la riproduzione dei denti negli animali rosicanti. 1812. — Oudet, Journal de physiologie. 1823. S. 1. 1824. S. 70.
238. Owen, Odontography. 1840—45. Pl. 104. Fig. 5.
239. Giebel, Bronn's Klassen u. Ordnungen des Tierreiches. Bd. VI. Abt. V. 1875. S. 152.
240. Legallois, Nouveau Bulletin des sciences philomathiques. 1809. T. I. S. 397.
241. Oudet, Comptes rendus. 1855. T. 41. S. 266.
242. von Nathusius, Zoologischer Garten. 1879. S. 134.
243. Hensel s. Nr. 242.
244. von Wyss, Archiv für mikroskopische Anatomie. 1870. Bd. VI. S. 238. Taf. XV.
245. C. Mayer, Neue Untersuchungen aus dem Gebiete der Anatomie u. Physiologie. 1842. S. 25. Fig. 6.
246. Schiff, s. W. Krause, Anatomische Untersuchungen. 1861. S. 63.
247. Szabad-földy, Archiv für pathologische Anatomie. 1867. Bd. 38. S. 177.
248. Schwalbe, Archiv für mikroskopische Anatomie. 1867. Bd. III. S. 508.
249. Braun, Zeitschrift für rationelle Medizin. 1865. Bd. 24. S. 113.
250. Schneider, Topographische Anatomie des Vorderhalses beim Kaninchen und der Kehlkopf desselben. Diss. Berlin. 1867.
251. Kehrer, Zeitschrift für rationelle Medizin. 1867. Bd. 29. S. 88.
252. Bernard, Leçons de la physiologie. 1856. T. II. S. 94. Fig. 14 u. 15.
253. Nawrocki, Heidenhain's Studien des physiologischen Instituts zu Breslau. Heft 4. 1868. S. 144.
254. Bernard, s. Nr. 252, S. 57.
255. von Wittich, Archiv für pathologische Anatomie. 1866. Bd. 37. S. 95.
256. W. Krause, Zeitschrift für rationelle Medizin. 1864. Bd. 21. S. 92.
257. Rahn, Zeitschrift für rationelle Medizin. 1851. Bd. I. S. 285.
258. Bermann, Medizinisches Zentralblatt. 1877. S. 897. — Über tubulöse Drüsen in den Speicheldrüsen. Diss. Würzburg. 1878. — Sitzungsberichte der physikalisch-medizinischen Gesellschaft zu Würzburg. 15. Juni 1878. — Über die Zusammensetzung der Gl. submaxillaris aus verschiedenen Drüsenformen u. s. w. 1878.
259. Reichel, Gegenbaur's Morphologisches Jahrbuch. 1882. Bd. VIII.
260. Beyer, Die Glandula sublingualis. Diss. Breslau. 1879.
261. W. Krause, Zeitschrift für rationelle Medizin. 1864. Bd. 21. S. 92.
262. W. Krause, Zeitschrift für rationelle Medizin. 1864. Bd. 23. S. 52. Taf. VI. Fig. 6 u. 7.
263. Rahn, s. Nr. 257, S. 292.
264. Bernard, s. Nr. 252, S. 34.
265. Wolff, De organo vocis mammalium Diss. Berol. 1812. S. 19.
266. Meckel, System der vergleichenden Anatomie. 1833. Bd. VI. S. 521.
267. Cuvier, Leçons d'anatomie comparée. 2e édit. T. VIII. 1846. S. 790.
268. Leydig, Lehrbuch der vergleichenden Histologie. 1857. S. 374.

269. John Bishop, Todd's Encyclopaedia of anatomy and physiology. 1852. T. IV. S. 1491. Fig. 904.
270. Henle, Beschreibung des Kehlkopfes. 1839. S. 69.
271. Sandström, Upsala läkareförenings förhandlingar. 1880. XV. S. 441. Schmidt's Jahrbücher der Medizin. 1880. Bd. 187. S. 114. Schwalbe's Jahresbericht der Anatomie für 1880. S. 225.
272. Hoffert, Blätter für Kaninchenzucht. 1876. S. 78.
273. Czermak, Moleschott's Untersuchungen z. Naturlehre u. s. w. 1860. Bd. VII. S. 354.
274. Aeby, Der Bronchialbaum des Menschen und der Säugetiere. 1880. S. 30.
275. Kollmann, Zeitschrift für wissenschaftliche Zoologie. 1860. Bd. X. S. 413.
276. Wundt, Archiv für Anatomie u. Physiologie. 1855. S. 269.
277. Villemin, Comptes rendus. 1866. T. 63. S. 730. — Gazette médicale de Paris. 1865. S. 787.
278. Edenhuizen, Zeitschrift für rationelle Medizin. 1863. Bd. 17. S. 41.
279. Lehmann, Verhandlungen der k. sächsischen Gesellschaft der Wissenschaften zu Leipzig. 1846. S. 472.
280. Schiff, Archiv für physiologische Heilkunde. 1850. S. 652.
281. Leuckart, Die menschlichen Parasiten. Bd. II. 1867. S. 106.
282. Hirschmann, Archiv für pathologische Anatomie. 1866. Bd. 36. S. 339.
283. Block, Verhandlungen des Vereins für innere Medizin zu Berlin am 5. Juni 1882. Deutsche medizinische Wochenschrift. 1882. Nr. 44. — Vergl. Mosler, Über Lungenchirurgie. 1883. S. 70.
284. F. Arnold, Die physiologische Anstalt zu Heidelberg. 1858.
285. Rosenthal, Die Atembewegungen. 1862.
286. Vierordt, Archiv für physiologische Heilkunde. 1856. S. 274.
287. Milne Edwards, Todd's Encyclopaedia of anatomy and physiology. Vol. I. 1836. S. 412.
288. Ernst, Die Anordnung der Blutgefäße in den Darmhäuten. Diss. Zürich. S. 3.
299. Ed. Weber, Wagner's Handwörterbuch der Physiologie. 1846. Bd. III. Abt. 2. S. 30.
300. Chauveau, Journal de la physiologie. 1862. T. V. S. 224. — Jolyet, Essai sur la terminaison des nerfs, qui président aux mouvements de l'oesophage. Thèse. Paris. 1860.
301. Remak, Archiv für Anatomie u. Physiologie. 1858. S. 190.
302. Kollmann, Zeitschrift für wissenschaftliche Zoologie. 1860. Bd. X. S. 413.
303. Baßlinger, Moleschott's Untersuchungen zur Naturlehre. 1860. Bd. VII. S. 359.
304. G. Retzius, Archiv für Anatomie u. Physiologie. 1857. S. 74.
305. Kölliker, Mikroskopische Anatomie. Bd. II. 2. 1854. S. 143.
306. Remak, Amtlicher Bericht über die Naturforscherversammlung zu Wiesbaden. 1852. Archiv für Anatomie u. Physiologie. 1856. S. 190.
307. Hemmer, Über die Wirkung faulender Stoffe. 1866. S. 85.
308. Frey, Handbuch der Histologie u. Histochemie. 1876. S. 522 u. 529. — Zeitschrift für wissenschaftliche Zoologie. 1863. Bd. XIII. S. 55.
309. F. E. Schulze, Archiv für mikroskopische Anatomie. 1867. Bd. III. S. 215.
310. Manz, Die Nerven und Ganglien des Säugetierdarmes. 1859. S. 6.
311. Auerbach, Über einen Plexus myentericus. 1862.
312. W. Krause, Anatomische Untersuchungen. 1881. S. 64.
313. Frey, Handbuch der Histologie u. Histochemie. 1867. S. 542.
314. Billroth, Archiv für Anatomie u. Physiologie. 1858. S. 148.
315. Küchenmeister, Archiv für physiologische Heilkunde. 1850. Bd. IX. S. 166.
316. Heusinger, Recherches de pathologie comparée. 1847. T. I. S. 75.
317. Funke, Zeitschrift für wissenschaftliche Zoologie. 1856. Bd. VII. S. 323.
318. van der Hulst, s. Deutsche Zeitschrift für Tierheilkunde. 1876. Bd. II. S. 48.

319. St. Cyr, Journal de médicine vétérinaire, publié à l'école de Lyon. 1869. T. XV.
320. Thom. Bartholinus, Acta Hafniensia, Leporis anatome. S. 278—282. Fig. 1. u. 2. — S. auch Thom. Bartholini (patris) Historia anatom. rarior. Hafn. 1654. Cent. II. S. 324. Leporis anatome, Nr. 86. S. 324—326.
321. Vulpian, s. Davaine, Traité des entozoaires. 1860. S. 260.
322. Virchow, Archiv für pathologische Anatomie. 1860. Bd. 18. S. 528.
323. Oidtmann, Die unorganischen Bestandteile der Leber und Milz. 1858.
324. Daubenton s. Buffon, Histoire naturelle. 1749—1804.
325. Meckel, System der vergleichenden Anatomie. 1829. Bd. VI. S. 646.
326. Meißner, Zeitschrift für rationelle Medizin. 1858. Bd. II. S. 320.
327. Schönfeld, De functione lienis. Diss. Groningen. 1855.
328. Langerhans, Beiträge zur mikroskopischen Anatomie der Bauchspeicheldrüse. Diss. Berlin. 1869.
329. Saviotti, Archiv für mikroskopische Anatomie. 1869. Bd. V. S. 404,
330. Hoggan, Journal of anatomy and physiology. 1881. Vol. XV. S. 475. Pl. XXIV.
331. W. Krause, Zeitschrift für rationelle Medizin. 1864. Bd. 23. S. 54.
332. Klein u. Burdon-Sanderson, Medizinisches Zentralblatt. 1872. S. 32.
333. Pawlow, Archiv für Physiologie. 1878. Bd. 14. S. 124.
334. Bernard, Leçons de physiologie. 1856. T. II. S. 271.
335. Schiff, Moleschott's Untersuchungen zur Naturlehre des Menschen u. s. w. 1857. Bd. II. S. 346.
336. von Recklinghausen, Archiv für pathologische Anatomie. 1862. Bd. 26. S. 172.
337. Dybkowsky, Ludwig's Arbeiten des physiologischen Instituts zu Leipzig vom Jahre 1866. S. 50.
338. Hassall, The microscopic anatomy of the human body. 1846—49.
339. Herbst, Göttinger Nachrichten. 1850. S. 205.
340. Mayer, Archiv für Anatomie u. Physiologie. 1817. S. 141. — Klebs, Archiv für pathologische Anatomie. 1865. Bd. 33. S. 535. — Kaschewarowa, daselbst. 1869. Bd. 47. S. 400.
341. Dohrn, Archiv für pathologische Anatomie. 1861. Bd. 21. S. 249.
342. W. Krause, Schuchardt's Zeitschrift für praktische Heilkunde für Norddeutschland. 1864. S. 2.
343. Perroncito, Annali della R. Accademia d'Agricoltura di Torino. Vol. XVII. Deutsche Zeitschrift für Tierheilkunde. 1876. Bd. I. S. 434.
344. Valentin, De functionibus nervorum. 1839. S. 148.
345. Schachowa, Untersuchungen über die Nieren. Diss. Breslau 1876.
346. Hyrtl, Denkschriften der k. Akademie der Wissenschaften zu Wien. Math.-naturw. Klasse. 1872. Bd. XXXI. S. 122.
347. W. Krause, Göttinger Nachrichten. 1863. S. 341. — Zeitschrift für rationelle Medizin. 1865. Bd. 25. S. 216.
348. Erythropel, Zeitschr. für rationelle Medizin. 1865. Bd. 24. S. 220. Taf. VII. Fig. 1.
349. Erythropel, daselbst. Fig. 2 u. 3.
350. Saikowsky, Archiv für pathologische Anatomie. 1866. Bd. 37. S. 346.
351. W. Krause u. G. Fischer, Zeitschrift für rationelle Medizin. 1866. Bd. 26. S. 316.
352. Frankenhäuser, Jenaische Zeitschr. f. Med. u. Naturw. 1866. Bd. II. S. 68.
353. Meißner, Zeitschrift für rationelle Medizin. 1858. Bd. II. S. 316.
354. von Wittich, Königsberger medizinische Jahrbücher. 1861. Bd. III. S. 52.
355. Vauquelin, Annales de chimie. Bd. 82. S. 197. — W. Arnold, Treviranus' Zeitschrift für Physiologie. 1829. Bd. III. S. 129.
356. Vulpian, Gazette médicale de Paris. Paris. 3e Sér. Vol. IX. S. 67.
357. Holm, Sitzungsberichte der k. Akademie der Wissenschaften zu Wien. Math.-naturw. Kl. 1866. Bd. 53. S. 314.

358. Loeb, Bewegungen der Samenleiter etc. Diss. Gießen. 1866. S. 9.
359. Valentin, Zeitschrift für rationelle Medizin. 1863. Bd. 18. S. 220. Fig. 2.
360. Leeuwenhoek, Opera omnia. 1722. T. I[b]. S. 168.
361. Frerichs, Todd's Encyclopaedia of anatomy and physiology. 1852. T. IV. S. 506.
362. Leydig, Lehrbuch der vergleichenden Histologie. 1857. S. 502.
363. Cuvier, Leçons d'anatomie comparée. 2[e] édit. T. VIII. 1846. S. 164.
364. Huschke, Sömmerring's Eingeweidelehre. 1844. S. 411.
365. E. H. Weber, Abhandlungen der k. sächsischen Gesellschaft der Wissenschaften zu Leipzig. 1846. S. 383. Taf. V. Fig. 1—3. — Wahlgren, Archiv für Anatomie u. Physiologie. 1849. S. 691. — Rymer Jones, Todd's Encyclopaedia of anatomy and physiology. 1852. Vol. IV. S. 393. Fig. 284.
366. Leydig, Zeitschrift für wissenschaftliche Zoologie. 1850. Bd. V. S. 27 u. 46.
367. Budge, Zeitschrift für rationelle Medizin. 1864. Bd. 23. S. 78.
368. W. Krause, Anatomische Untersuchungen. 1861. S. 109.
369. Bischoff, Entwickelungsgeschichte des Kaninchens. 1842.
370. De Graaf, De mulierum organis generationi inservientibus tractatus novus. 1672. Cap. XVI. S. 307.
371. Haighton, Philosophical transactions. 1797.
372. Kilian, Zeitschrift für rationelle Medizin. 1849. Bd. IX. S. 8. Taf. I. Fig. 27.
373. Reichert, Archiv für Anatomie u. Physiologie. 1848. S. 78.
374. Segallois, Journal hebdomadaire etc. 1829. T. III. S. 166.
375. Klebs, Archiv für pathologische Anatomie. 1865. Bd. 33. S. 538.
376. Blundell, Medico-chirurgical transactions. 1819. Vol. X. S. 246.
377. Bourgery et Jacob, Traité complet de l'anatomie de l'homme. Paris 1854. T. VIII. Pl. 5 (nach Coste).
378. Grummel, Blätter für Kaninchenzucht. 1876. S. 6. — Nr. 24, S. 66.
379. Focke, Blätter für Kaninchenzucht. 1874. S. 51. — Meyer, daselbst. S. 74. — Hast, daselbst. 1875. S. 27. — Grebe, daselbst. 1876. S. 43. — Oesterreicher, daselbst. S. 75.
380. Schenk, Embryologische Mitteilungen. 1878. Heft II. S. 107.
381. Hensen, Archiv für Anatomie und Entwickelungsgeschichte. 1875. Bd. I. S. 213.
382. Barry, Philosophical transactions. 1843. S. 33. — Meißner, Zeitschrift für wissenschaftliche Zoologie. 1854. Bd. VI. S. 246. — R. Wagner, Zeitschrift für rationelle Medizin. 1854. Bd. IV. S. 404. — Bischoff, Bestätigung des Eindringens der Spermatozoiden in das Ei. 1854. — Weil, Medizinische Jahrbücher der k. Gesellschaft der Ärzte zu Wien. 1873.
383. Cohnstein, Archiv für Gynäkologie. 1881. Bd. XVIII. S. 384.
384. Cyon, Methodik der physiologischen Experimente und Vivisektionen. 1876. S. 424.
385. Hensen, Medizinisches Zentralblatt. 1869. S. 403. — Auf S. 239 der zweiten Aufl. bedeutet diese Nr.: E. H. Weber, Abhandlungen der k. sächsischen Gesellschaft der Wissenschaften zu Leipzig. Math.-phys. Kl. 1846. S. 382.
386. Remak, Archiv für Anatomie und Physiologie. 1840. S. 349.
387. Pappenheim, Archiv für Anatomie und Physiologie. 1840. S. 346. Taf. IX und X.
388. Frankenhäuser, Jenaische Zeitschrift für Medizin. 1866. Bd. II. S. 60. Taf. III. Fig. 9 und 10.
389. Remak, Archiv für Anatomie und Physiologie. 1841. S. 446.
390. Rudolphi, Abhandl. der k. Gesellschaft der Wissenschaft. zu Berlin. 1831. S. 342.
391. W. Krause, Zeitschrift für rationelle Medizin. 1863. Bd. 20. S. 15. — Archiv für Anatomie und Physiologie. 1870. S. 1. Taf. I. Fig. 1.
392. Ranvier, Leçons d'anatomie générale. 1880. S. 179.
393. Brücke, Sitzungsberichte der k. Akademie der Wissenschaften zu Wien. Math.-naturw. Kl. 1855. Bd. 14. S. 373.

394. Czermak, Moleschott's Untersuchungen zur Naturlehre des Menschen. 1860. Bd. VII. S. 368.
395. Eberth u. Belajeff, Archiv für pathologische Anatomie. 1866. Bd. 37. S. 126.
396. Albanus, Archiv für pathologische Anatomie. 1861. Bd. 21. S. 99.
397. Flourens, Gazette médicale de Paris. 1854. S. 395.
398. Moleschott, Untersuchungen zur Naturlehre des Menschen. 1860. Bd. VII. S. 408.
399. R. Wagner, Neurologische Untersuchungen. 1854. S. 234.
400. Vlacovich u. Vintschgau, Sitzungsberichte der k. Akademie der Wissenschaften zu Wien. Math.-naturw. Kl. 1864. November.
401. Bamberger u. Kölliker, Archiv für patholog. Anatomie. 1856. Bd. IX. S. 328.
402. Hyrtl, Die Selbststeuerung des Herzens. 1855. S. 9. — Vergl. Nr. 438.
403. Legallois, Bulletin de la société de médecine. 1800. S. 99.
404. Kußmaul u. Tenner, Moleschott's Untersuchungen zur Naturlehre des Menschen u. s. w. 1857. Bd. III. S. 12.
405. W. Krause, Henle's Handbuch der systematischen Anatomie. Bd. III. 1. Varietäten der Arterien. 1868. S. 221. Fig. 113—116. — 1876. S. 229. Fig. 113—116.
406. Kußmaul u. Tenner, Moleschott's Untersuchungen zur Naturlehre des Menschen u. s. w. 1857. Bd. I. S. 104.
407. Kußmaul, Verhandlungen der physikalisch-medizinischen Gesellschaft zu Würzburg. 1856. Bd. VI. S. 16.
408. Samuel, Archiv für pathologische Anatomie. 1867. Bd. 40. S. 218.
409. Kußmaul, Archiv für pathologische Anatomie. 1858. Bd. 13. S. 294.
410. Stannius, Archiv für physiologische Heilkunde. 1852. Bd. XI. S. 4.
411. Du Bois-Reymond, Archiv für Anatomie und Physiologie. 1860. S. 639.
412. Meißner, Jahresbericht der Physiologie für 1860. S. 429.
413. Brown-Séquard, Comptes rendus. 1851. T. 32. S. 855.
414. Cohn, De embolia. Diss. Vratislaviae. 1856. S. 47.
415. von Wittich, Königsberger medizinische Jahrbücher. 1863. Bd. III. S. 52.
416. Peipers, De nervorum in secretiones actione. Diss. Berlin. 1834. — s. Joh. Müller, Handbuch der Physiologie. Bd. I. 1844. S. 384. — Experimente an Schafen und Hunden.
417. Blessig, Archiv für pathologische Anatomie. 1859. Bd. 16. S. 123.
418. Loeb, Beiträge z. Bewegung der Samenleiter u. der Samenblase. Diss. Gießen. 1866.
419. Frankenhäuser, Jenaische Zeitschrift für Medizin. 1866. Bd. II. S. 71.
420. J. Arnold, Archiv für pathologische Anatomie. 1866. Bd. 35. S. 222.
421. J. Arnold, Archiv für pathologische Anatomie. 1867. Bd. 39. S. 505.
422. Lovén, Ludwig's Arbeiten des physiologischen Institutes zu Leipzig. 1867. S. 12.
423. Hartmann, Archiv für pathologische Anatomie. 1855. Bd. VIII. S. 115. Taf. III u. IV.
424. W. Krause, Henle's Handbuch der systematischen Anatomie des Menschen. Bd. III. 1. Varietäten der Venen. 1868. S. 374. — 1876. S. 395.
425. W. Gruber, Mémoires de l'académie impériale des sciences de St. Pétersbourg. 1862. 7. Sér. T. VII. Nr. 2.
426. W. Krause, s. Nr. 424. — 1868. S. 379. — 1876. S. 401.
427. Kußmaul u. Tenner, Moleschott's Untersuchungen zur Naturlehre des Menschen u. s. w. 1857. Bd. III. S. 108.
428. Otto, Lehrbuch der pathologischen Anatomie. 1830. S. 348. s. Nr. 424. 1868. S. 392. — 1876. S. 413.
429. Miescher, Ludwig's Arbeiten des physiologischen Institutes zu Leipzig. 1871. V. Jahrg. S. 174.
430. W. Krause, s. Nr. 424. — 1868. S. 376 u. 388. — 1876. S. 397 u. 409.
431. Goltz, Amtlicher Bericht über die Naturforscherversammlung zu Königsberg. 1861. S. 139.

432. Hönlein, Descriptio anatomica systematis venae portarum in homine et quibusdam brutis. 1808.
433. Klein, Medizinisches Zentralblatt. 1871. S. 594. — Quarterly Journal of microscopical science. 1872. Vol. XII. S. 123.
434. Kußmaul u. Tenner, Moleschott's Untersuchungen zur Naturlehre des Menschen u. s. w. 1857. Bd. III. S. 59.
435. Sanders, Geleidingsbanen in het ruggemerg etc. 1866. Mit Abbildungen.
436. Schiff, Lehrbuch der Physiologie. 1858. S. 229—299.
437. Miescher, Ludwig's Arbeiten des physiologischen Institutes zu Leipzig. 1871. Jahrg. V. S. 172. Mit Holzschnitt.
438. Ludwig u. Thiry, Sitzungsberichte der k. Akademie der Wissenschaften zu Wien. Math.-naturw. Kl. 1864. Bd. 49. S. 32.
439. Budge, Bewegung der Iris. 1855 (mit Angabe der Operationsmethoden).
440. Budge, Archiv für pathologische Anatomie. 1858. Bd. 15. S. 115.
441. Salkowski, Zeitschrift für rationelle Medizin. 1867. Bd. 29. S. 190.
442. Bernard, Leçons de physiologie. 1855. T. I. S. 291. — Leçons sur la physiologie du système nerveux. 1858. T. II.
443. J. u. K. Wenzel, De penitiori structura cerebri. 1812.
444. Serres, Anatomie comparée du cerveau. 1824. T. I. S. 430.
445. Deiters, Untersuchungen über Gehirn und Rückenmark. 1865. S. 275 u. 288.
446. Schiff, Untersuchungen über die Zuckerbildung in der Leber. 1859. S. 117.
447. Becker, Zeitschrift für wissenschaftliche Zoologie. 1854. Bd. V.
448. von Graefe, s. A. Krause, Annotationes ad diabetem. Diss. Hal. 1853.
449. Bernard, Société de biologie. 23. Febr. 1849. — Leçons de physiologie. 1855. Bd. I. S. 290. Fig. 14—17. — Leçons sur la physiologie du système nerveux. 1858. T. I. S. 347. Fig. 48—64. — Schrader, Göttinger Nachrichten. 20. Febr. 1852.
450. Bernard, Leçons sur la physiologie du système nerveux. 1858. T. I. S. 392. — Flourens, Comptes rendus. 1858. T. 47. S. 803. Mit Abbildungen.
451. J. u. K. Wenzel, De penitiori structura cerebri. 1812. — Serres, Anatomie comparée du cerveau. 1826. T. II. S. 424.
452. Cuvier, Leçons d'anatomie comparée, 1845. T. III. S. 81.
453. Löwe, Beiträge zur Anatomie und zur Entwickelungsgeschichte des Nervensystems. Bd. I. 1880.
454. Forel, Sitzungsberichte der k. Akademie der Wissenschaften zu Wien. Math.-naturw. Kl. 1872. Bd. 66. Abt. III. S. 49.
455. Albertoni, Moleschott's Untersuchungen z. Naturlehre u. s. w. 1881. Bd. XII. Heft 5.
456. von Bibra, Vergleichende Untersuchungen über das Gehirn u. s. w. 1854. — Annalen der Chemie und Pharmazie. Bd. 91. S. 1.
457. Carus, Darstellung des Nervensystems. 1814. S. 250— u. A.
458. Huschke, Verhandlungen der k. sächsischen Gesellschaft der Wissenschaften zu Leipzig. Math.-physik. Kl. 1853. II. S. 151.
459. Longet, Anatomie et physiologie du système nerveux. 1842. T. I. S. 434. T. II. S. 158.
460. Schiff, Lehrbuch der Physiologie. 1858. S. 353.
461. Stieda, Archiv für Anatomie und Physiologie. 1864. S. 407.
462. Cuvier, Leçons d'anatomie comparée. 2e édit. T. III. 1845. S. 78.
463. Orth, Cursus der normalen Histologie. 1881. S. 299. Fig. 103.
464. Gudden, Archiv für Psychiatrie und Nervenkrankheiten. 1870. Bd. II. S. 365. Taf. II. Fig. 1 u. 2.
465. Inzani e Lemoigne, Sulle origine e sull'andamento di varii fasci nervosi del cervello. 1861.
466. Schiff, Lehrbuch der Physiologie. 1858. S. 349.

467. Bischoff, Entwickelungsgeschichte des Kanincheneies. 1842. S. 41.
468. von Monakow, Archiv für Psychiatrie und Nervenkrankheiten. 1881. Bd. XI. S. 141. Taf. II.
469. Sander, Archiv für Anatomie und Physiologie. 1866. S. 752.
470. Luys, Recherches sur le système nerveux. 1865. S. 260. Pl. 39. Fig. 2.
471. Tiedemann, Anatomie und Bildungsgeschichte des Gehirns. 1816. S. 133.
472. Longet, Anatomie et physiologie du système nerveux. 1842. T. I. S. 488.
473. Brown-Séquard, Mémoires de la société de biologie. T. V. S. 167.
474. Budge, Zeitschrift für rationelle Medizin. 1864. Bd. 21. S. 177.
475. Budge, Medizinisches Zentralblatt. 1864. S. 525.
476. Czermak, Jenaische Zeitschrift f. Medizin u. Naturwissenschaften. 1866. Bd. III. S. 8.
477. Gudden, Archiv für Psychiatrie und Nervenkrankheiten. 1870. Bd. II. S. 365. Taf. II. Fig. 3.
478. Walter, Archiv für pathologische Anatomie. 1861. Bd. 22. S. 241. Taf. III u. IV.
479. Goltz, Über die Verrichtungen des Großhirns. 1881. S. 169. — Archiv für Physiologie. 1881.
480. Forel, Archiv für Psychiatrie und Nervenkrankheiten. 1877. Bd. VII. S. 393. Taf. IX. Fig. 27 (Sagittalschnitt des Mittelhirns).
481. Ferrier, Die Funktionen des Gehirns. 1879.
482. Fürstner, Archiv für Psychiatrie und Nervenkrankheiten. 1876. Bd. VI. S. 719.
483. Gudden, Archiv für Psychiatrie und Nervenkrankheiten. 1870. Bd. II. S. 693.
484. Gudden, Archiv für Psychiatrie und Nervenkrankheiten. 1870. Bd. II. S. 693. Taf. VI. Fig. 2.
485. Vulpian, Gazette médicale de Paris. 1865. 3e Sér. T. XX. S. 80.
486. Schöps, Archiv für Anatomie und Physiologie. 1827. S. 373.
487. Donders, Nederlandsch Lancet. 1850. Schmidt's Jahrbücher der gesamten Medizin. Bd. 69.
488. Kußmaul u. Tenner, Moleschott's Untersuchungen zur Naturlehre des Menschen u. s. w. 1857. Bd. III. S. 44—49.
489. The Veterinarian. XVIII. S. 419.
490. Valentin, De functionibus nervorum. 1839. S. 11. — Lehrbuch der Physiologie. 1844. Bd. II. S. 634.
491. Barkow, Disquisitiones neurologicae. Lipsiae. 1836.
492. Valentin, Lehrbuch der Physiologie. 1844. Bd. II. S. 655.
493. W. Krause, Die Membrana fenestrata der Retina. 1868. S. 36. Taf. II. Fig. 42 u. 43.
494. Trautvetter, Archiv für Ophthalmologie. 1866. Bd. XII. Abt. 1. S. 121.
495. Herzenstein, Beiträge zur Physiologie der Thränenorgane. 1868. S. 13.
496. Bernard, Leçons sur la physiologie du système nerveux. 1858. T. II. S. 202. Fig. II.
497. Longet, Anatomie et physiologie du système nerveux. 1842. T. II. S. 158.
498. Magendie, Journal de physiologie expérimentale. 1824. T. IV. S. 303. — s. a Nr. 497.
499. Meißner, Zeitschrift für rationelle Medizin. 1867. Bd. 29. S. 96. Taf. II.
500. Eckhard, Experimentalphysiologie des Nervensystems. 1867. S. 172.
501. Valentin, De functionibus nervorum. 1839. S. 30.
502. Goltz, Journal de la physiologie. 1862. T. V. S. 236.
503. Hannover, De cartilaginibus etc. auris externae. Hauniae. 1839.
504. Rahn, Zeitschrift für rationelle Medizin. 1851. Bd. I. S. 287.
505. Remak, Froriep's Notizen. 1837. Nr. 42.
506. Schwalbe, Jenaische Zeitschrift f. Naturwissenschaft. 1872. Bd. 13. Taf. XII. Fig. 5.
507. W. Krause, Gegenbaur's Morphologisches Jahrbuch. 1881. Bd. VII. S. 43. Taf. V. Fig. 3 u. 5.
508. W. Krause, Zeitschrift für rationelle Medizin. 1863. Bd. 18. S. 136.
509. Popoff, Archiv für pathologische Anatomie. 1882. Bd. 87. S. 39. Taf. I. Fig. 3.

510. Popoff, Archiv für pathologische Anatomie. 1882. Bd. 87. S. 66. Taf. I. Fig. 4.
511. Kollmann, Zeitschrift für wissenschaftliche Zoologie. 1860. Bd. X. S. 413.
512. Remak, Amtlicher Bericht über die Naturforscherversammlung zu Wiesbaden. 1852. — Archiv für Anatomie und Physiologie. 1858. S. 190.
513. Ecker, R. Wagner's Handwörterbuch der Physiologie. 1846. Bd. III. S. 462.
514. Lovén, Ludwig's Arbeiten des physiologischen Institutes zu Leipzig. 1867. S. 8. Taf. I. Fig. 1 u. 2.
515. Ludwig u. Thiry, Sitzungsberichte der k. Akademie der Wissenschaften zu Wien. Math.-naturw. Kl. 1864. Bd. 49.
516. Cyon u. Ludwig, Ludwig's Arbeiten des physiologischen Institutes zu Leipzig. 1867. S. 129. Mit Taf.
517. Röver, Untersuchungen des Nerven-Einflusses auf die Erweiterung und Verengerung der Blutgefäße. 1869. S. 65.
518. Heidenhain, Studien des physiologischen Institutes zu Breslau. 1865. H. III S. 113.
519. Schiff, Untersuchungen über Zuckerbildung in der Leber etc. 1859.
520. Czermak, Moleschott's Untersuchungen z. Naturlehre u. s. w. 1860. Bd. VII. S. 377.
521. Budge, Zeitschrift für rationelle Medizin. 1861. Bd. 21. S. 273.
522. W. Krause, Göttinger Nachrichten. 1863. Nr. 18. — Zeitschrift für rationelle Medizin. 1864. Bd. 21. S. 77. Taf. IV. Fig. 1 u. 2.
533. Rauber, Untersuchungen über die Vater'schen Körper. 1867. S. 22.
534. Obolensky, Medizinisches Zentralblatt. 1867. S. 497.
535. von Jhering, Das peripherische Nervensystem der Wirbeltiere. 1878. S. 153—157.
536. Laborde u. Leven, Gazette médicale de Paris. 1870. Meißner's Jahresbericht der Physiologie für 1870. S. 215.
537. W. Krause, Zeitschrift für rationelle Medizin. 1866. Bd. 28. S. 86.
538. Finger, Zeitschrift für rationelle Medizin. 1866. Bd. 28. S. 222. Taf. XIII. Fig. 8.
539. Rauber, Untersuchungen über die Vater'schen Körperchen. 1867. S. 22.
540. Ludwig u. Thiry, Sitzungsberichte der k. Akademie der Wissenschaften zu Wien. Math.-naturw. Kl. 1864. Bd. 49. Abt. 2. S. 450.
541. Pförtner, Untersuchungen über das Ganglion intercaroticum. Diss. Göttingen. 1868. Fig. 3.
542. Grünhagen, Zeitschrift für rationelle Medizin. 1867. Bd. 29. S. 33.
543. Bever, Würzburger medizinische Zeitschrift. 1867. Bd. VII. Heft 4. S. 240.
544. von Bezold, Untersuchungen aus dem physiologischen Laboratorium in Würzburg. 1867. Heft 2. S. 235. — Bever, daselbst, S. 249. Taf. VIII.
545. Ludwig u. Cyon, Ludwig's Arbeiten des physiologischen Institutes zu Leipzig. 1867. S. 134.
546. Freuler, Monographia caviae porcelli zoologica. Diss. Götting. 1820. V tab. S. 42.
547. Ploch, Diabetes nach Durchschneidung des N. splanchnicus. Diss. Gießen. 1863.
548. M. u. E. Cyon, Archiv für Anatomie und Physiologie. 1867. S. 412.
549. Heidenhain, Studien des physiologischen Institutes zu Breslau. 1865. H. III. S. 117.
550. Budge, Zeitschrift für rationelle Medizin. 1864. Bd. 21. S. 184.
551. Rüdinger, Rückenmarksnerven der Baucheingeweide. 1866 S. 25.
552. Pflüger, Das Hemmungsnervensystem für die Gedärme. 1857. S. 33.
553. von Graefe u. A. Krause, Annotationes ad diabetem. Diss. Halae. 1853. — Ploch, Diabetes nach Durchschneidung des N. splanchnicus. Diss. Gießen. 1863. — Vergl. Nr. 547. S. 57.
554. Budge, Nova acta academiae Leopoldino-Carolinae naturae curiosorum. 1860. Bd. 27. S. 267. Mit Abbildungen. — Lamansky, Zeitschrift für rationelle Medizin. 1866. Bd. 28. S. 61.
555. Bernard, Leçons de physiologie. 1855. T. I. S. 322.
556. Frankenhäuser, Jenaische Zeitschrift für Medizin. 1866. Bd. II. S. 78.

557. Pincus, Experimenta de vi nervi vagi et sympathici. Diss. Vratislaviae. 1856. S. 20.
558. F. Arnold, Ueber den Ohrknoten. 1828. S. 27.
559. Breschet, Répertoire d'anatomie et de physiologie pathologiques. 1828. T. VI. S. 92.
560. Bendz, Dissertatio de anastomosi Jacobsonii. 1833. S. 24.
561. Schiff, Lehrbuch der Physiologie. 1858. S. 396.
562. Prévost, Archives de physiologie. 1868. Bd. I. S. 1 u. 207.
563. W. Krause, Göttinger Nachrichten. 1865. S. 275.
564. Polle, Die Nervenverbreitung in den weiblichen Genitalien. Preisschrift. Göttingen. 1865. S. 12 u. 20.
565. Kehrer, Beiträge zur Geburtskunde. 1864.
566. Spiegelberg, Monatsschrift für Geburtskunde. Bd. 24. S. 12 u. 13.
567. Frankenhäuser, Jenaische Zeitschrift für Medizin. 1866. Bd. II. S. 61—83. Taf. II u. III.
568. R. Koch (Entdecker der Tuberkelbakterien), Über das Vorkommen von Ganglienzellen an den Nerven des Uterus. Preisschrift. Göttingen. 1865.
569. Köllner, Geologische Entwickelungsgeschichte der Säugetiere. 1882. S. 84.
570. Gegenbaur, Grundriß der vergleichenden Anatomie. 1874. S. 532. Fig. 257.
571. Bense, Zeitschrift für rationelle Medizin. 1868. Bd. 33. S. 1. Taf. II. Fig. 11.
572. Ziegler, Lehrbuch der pathologischen Anatomie. 1882. Bd. I S. 336.
573. Rieß, Archiv für Anatomie und Physiologie. 1872. S. 248.
574. Ganser, Gegenbaur's Morphol. Jahrbuch. 1882. Bd. VII. S. 591. Taf. XXIX. Fig. 8.
575. Ganser, Archiv für Psychiatrie und Nervenkrankheiten. 1878. Bd. IX. S. 286. Taf. II. Fig. 5^b, 6^b, 7^b. — Über die vordere Hirnkommissur der Säugetiere. Würzburger Diss. Berlin. 1878.
576. Gudden, Archiv für Psychiatrie und Nervenkrankheiten. 1870. Bd. II. S. 693.
577. Schauta, Sitzungsberichte der k. Akademie der Wissenschaften zu Wien. Math.-naturw. Kl. 1872. Bd. 65. Abt. III. S. 105. Mit Taf.
578. Arloing, Journal de l'anatomie et de la physiologie. 1868. Ve Ann. S. 449.
579. Hofmeister, Sitzungsberichte der k. Akademie der Wissenschaften zu Wien. Math.-naturw. Kl. 1872. Bd. 65. Abth. III. S. 92.
580. Bumm, s. Gudden, Archiv für Ophthalmologie. 1879. Bd. 25. Abt. I. S. 49. Taf. I. Fig. 3 — u. Nr. 644.
581. Ranvier, Leçons d'anatomie générale. 1880. S. 364.
582. Klaußner, Studien über die Muskelanordnung am Pylorus der Vertebraten. 1880. S. 14. Taf. X. Fig. 3.
583. Luchsinger, Archiv für Physiologie. 1882. Bd. 28. S. 78.
584. Nußbaum, Archiv für mikroskopische Anatomie. 1882. Bd. 21. S. 308. Taf. XV und XVI. Fig. 1, 2, 11, 21. — Vergl. Langley and Sewall, Journal of physiology. 1879. Vol. II. S. 281.
585. Rawitz, Archiv für mikroskop. Anatomie. 1882. Bd. 21. S. 284. Taf. XIV. Fig. 24.
586. Adamkiewicz u. Jacobson, Medizinisches Zentralblatt. 1873. S. 483.
587. Woroschiloff, Ludwig's Arbeiten des physiologischen Institutes zu Leipzig. 1874. S. 248.
588. Klug, Archiv für Anatomie und Physiologie. Physiolog. Abt. 1881. S. 267.
589. Stieda, Studien über das zentrale Nervensystem der Wirbeltiere. 1870. S. 46. Fig. 26—34. Zeitschrift f. wissenschaftl. Zoologie. 1870. Bd. 20. Taf. XVII—XX.
590. G. Kupffer, De structura cornu Ammonis disquisitiones. Diss. Dorpat. 1859.
591. Stieda, Studien über das zentrale Nervensystem der Vögel und Säugetiere (Maus). 1868. S. 72. Zeitschrift für wissenschaftl. Zoologie. 1868. Bd. 19. Taf. III. Fig. 52.
592. von Bezold, Untersuchungen aus dem physiologischen Laboratorium in Würzburg. 1867. Heft II. S. 261.

593. Gegenbaur, Untersuchungen zur vergleichenden Anatomie der Wirbeltiere. 1864. Heft I. S. 50. Taf. III. Fig. 4.
594. Owen, On the Archetype etc. s. Nr. 593, S. 49.
595. Bever u. von Bezold, Untersuchungen von Bezold's aus dem physiologischen Laboratorium in Würzburg. 1867. Heft II. S. 319.
596. J. Ranke, Die Blutverteilung und der Thätigkeitswechsel der Organe. 1871.
597. von Sehlen, Archiv für Anatomie und Physiologie. Anat. Abt. 1882. S. 33.
598. Hirschberg, Archiv für Anatomie und Physiologie. Physiol. Abt. 1882. S. 91.
599. Mayser, Archiv für Psychiatrie und Nervenkrankheiten. 1877. Bd. VII. S. 539. — 1879. Bd. IX. S. 105.
600. Stieda, s. Nr. 589. S. 318.
601. Lüderitz, Archiv für Anatomie und Physiologie. Anat. Abt. 1881. S. 445. Taf. XVIII. Fig. 4.
602. Hilbert, Zur Kenntnis der Spinalnerven. Diss. Königsberg. 1878. S. 35—47. — Durch ein Versehen ist diese Dissertation (Nr. 40, S. 204. Anm. 3) als von Hinrichsen herrührend zitirt worden.
603. Gudden, Archiv für pathologische Anatomie. 1876. Bd. 66. S. 55. Taf. III.
604. Bentkowski, Schwalbe's Jahresbericht der Anatomie für 1876. S. 303.
605. Platen, Archiv für pathologische Anatomie. 1877. Bd. 71. S. 33.
606. Nothnagel, Archiv für pathologische Anatomie. 1873. Bd. 57. S. 184. Taf. IV. Fig. 1—4. — Daselbst 1876. Bd. 68. S. 33.
607. Moeli, Archiv für patholog. Anatomie. 1879. Bd. 76. S. 475. Taf. VIII. Fig. 1—3.
608. J. Arnold, Archiv für pathologische Anatomie. 1878. Bd. 73. S. 136.
609. J. Arnold, Archiv für patholog. Anatomie. 1880. Bd. 80. S. 315. Taf. IX. Fig. 1 u. 2.
610. Hoyer, Archiv für mikroskopische Anatomie. 1876. Bd. 13. S. 603. Taf. XXXVIII. Fig. 1, 2, 3. Taf. XXXIX. Fig. 6.
611. Gerster, Zeitschrift für Anatomie und Entwickelungsgeschichte. 1876. Bd. II. S. 49. Taf. IV. Fig. 4 u. 5.
612. Löwe, Archiv f. mikrosk. Anatomie. 1879. Bd. 16. S. 614. Taf. XXIX. Fig. 11 u. 12.
613. Löwe, Archiv f. mikrosk. Anatomie. 1878. Bd. 15. S. 542. Taf. XXXIV—XXXVI.
614. Pfitzner, Gegenbaur's Morphologisches Jahrbuch. 1882. Bd. VII. S. 726.
615. Löwe, s. Nr. 613, S. 596. Taf. XXXVII.
616. Chappuis, Archiv für Anatomie u. Entwickelungsgeschichte. 1876. Bd. II. S. 290.
617. Schwalbe, Archiv für Anatomie und Entwickelungsgeschichte. 1876. Bd. II. S. 134 u. 137.
618. Andreas Meyer, Archiv für mikroskopische Anatomie. 1879. Bd. 17. S. 324. Taf. XXXI u. XXXII.
619. His, Archiv f. Anatomie u. Physiologie. Anat. Abt. 1880. S. 230. Taf. VIII. Fig 8.
620. Angelucci, Archiv für Anatomie und Physiologie. Anat. Abt. 1878. S. 377. Taf. V. Fig. 22—25.
621. von Vintschgau, Archiv für Physiologie. 1880. Bd. 23. S. 1.
622. von Mihalkovics, Ludwig's Arbeiten des physiologischen Institutes zu Leipzig. 1873. S. 7.
623. E. Cyon, Archives de physiologie. 1869. Bd. II. S. 555.
624. H. Müller, Zeitschrift für wissenschaftliche Zoologie. 1856. Bd. VIII. S. 91.
625. Engelmann, Stricker's Handbuch der Lehre von den Geweben. Bd. II. 1872. S. 825.
626. Golgi, Sui nervi del tendini. 1880.
627. Hällsten u. Tigerstedt, Nordiskt Medicinskt Arkiv. 1877. Bd. IX.
628. Finkelstein, Archiv für Anatomie und Physiologie. Anat. Abt. 1880. S. 247. Taf. IX. Fig. 4.
629. Magendie, s. Dönhoff, Archiv für Anatomie und Physiologie. Physiol. Abt. 1880. S. 432. — Salkowsky, Medizinisches Zentralblatt. 1881. S. 155.

630. Pinner, Archiv für Anatomie und Physiologie. Physiol. Abt. 1880. S. 241.
631. Woroschiloff, Berichte der k. sächs. Gesellschaft der Wissenschaften zu Leipzig. Math.-phys. Kl. 1874. S. 248. Taf. I—XVII.
632. G. Retzius, Archiv für Anatomie und Physiologie. Physiol. Abt. 1880. S. 382.
633. Ranvier, Comptes rendus. 1875. T. 81. — A. Key u. G. Retzius, Studien in der Anatomie des Nervensystems. 1876. Zweite Hälfte. Abt. I. Taf. III. Fig. 12.
634. Falck, Beiträge zur Physiologie etc. 1875. Bd. I. S. 129.
635. Ruge, Archiv für pathologische Anatomie. 1870. Bd. 49. S. 246.
636. Kölliker, Handbuch der Gewebelehre. 1867. S. 437. Fig. 310.
637. Frey, Handbuch der Histologie und Histochemie. 1876. S. 663.
638. von Ebner, Rollett's Untersuchungen aus dem physiologischen Institut in Graz. Heft I. 1870. S. 57.
639. Hering, Stricker's Handbuch der Lehre von den Geweben. Bd. I. 1871. S. 435.
640. Böhm, Archiv für pathologische Anatomie. 1869. Bd. 47. S. 223.
641. von Gudden, Archiv für Psychiatrie und Nervenkrankheiten. 1881. Bd. XI. S. 415. Taf. VI. Fig. 1—5.
642. von Gudden, daselbst. S. 428. Taf. VII. Fig. 8—18.
643. von Gudden, daselbst. S. 424. Taf. VI. Fig. 6 u. 7.
644. Bumm, Archiv für Psychiatrie und Nervenkrankheiten. 1881. Bd. XI. S. 264 u. 265.
645. af Schulten, Arch. f. Anat. u. Physiologie. Physiol. Abt. 1882. S. 285. Taf. VII.
646. Hagemann, Über den Bau des Conarium. Diss. Göttingen. 1872. S. 24.
647. Schwalbe, Archiv für mikroskopische Anatomie. 1876. Bd. 12. S. 509. Taf. XX. Fig. 9—11.
648. H. Virchow, Verhandlungen der physikalisch-medizinischen Gesellschaft zu Würzburg. 1881. Bd. 16. Taf. V. Fig. 3 A.
649. Cohnheim, Vorlesungen über allgemeine Pathologie. 1877. Bd. I. S. 610.
650. Losen, v. Pitha u. Billroth's Handbuch der Chirurgie. Bd. II. Abt. 2. Liefg. 4. 1882. S. 118—121.
651. Bidder, Archiv für klinische Chirurgie. 1878. Bd. 22. S. 156. — Vogt, Berliner klinische Wochenschrift. 1875. S. 473.
652. Jukes, Beiträge zum histologischen Bau der Labdrüsen. Diss. Göttingen. 1871.
653. Ebstein, Archiv für mikroskopische Anatomie. 1870. Bd. VI. S. 516 u. 518.
654. Kölliker, Mikroskopische Anatomie. 1854. Bd. II b. S. 143.
655. Damsch, Über die pathologisch-anatomischen Prozesse in den Lungen bei Fütterungstuberkulose. Diss. Berlin. 1880. — Orth, Berliner klinische Wochenschrift. 1881. Nr. 42.
656. Ehrlich, Medizinisches Zentralblatt. 1881. S. 753.
657. Cohnheim, Archiv für pathologische Anatomie. 1866. Bd. 38. S. 343.
658. Petermöller, Zeitschrift für rationelle Medizin. 1868. Bd. 34. S. 88. Taf. VIII u. IX.
659. Meyerstein, Zeitschrift für rationelle Medizin. 1864. Bd. 23. S. 63.
660. Finkam, Über die Nervenendigungen im großen Netz. Diss Göttingen. 1873. — Vergl. W. Krause, Nr. 38. S. 98. Fig. 51.
661. Samelsohn, Medizinisches Zentralblatt. 1880. S. 305 u. 322.
662. Deutschmann, Klinische Monatsblätter für Augenheilkunde. 1880.
663. Reinert, Zeitschrift für rationelle Medizin. 1869. Bd. 34. S. 203.
664. Cohnheim u. von Schultheß-Rechberg, Archiv für pathologische Anatomie. 1881. Bd. 85. S. 503.
665. Frey, Handbuch der Histologie und Histochemie. 1867. S. 131.
666. Roßbach, Medizinisches Zentralblatt. 1882. S. 81.
667. G. Retzius, Nordiskt Medicinskt Arkiv. 1871. Bd. III. Fig. 4.
668. Gruber, Deutsche Vierteljahrsschrift für öffentliche Gesundheitspflege. 1882. Bd. 14. S. 168.

669. Baginsky, Archiv für Anatomie und Physiologie. Physiolog. Abt. 1881. S. 560.
670. Bochefontaine, Revue internationale des sciences naturelles. Bd. VIII. Nr. 10. Biologisches Zentralblatt. 1882. S. 767.
671. R. Koch, Über die Milzbrandimpfung. 1882. — Medizinisches Zentralblatt. 1883. S. 250.
672. von Werra, Archiv für pathologische Anatomie. 1882. Bd. 88. S. 197.
673. Grawitz u. Israël, Archiv für pathologische Anatomie. 1879. Bd. 77. S. 333.
674. Ribbert, Archiv für pathologische Anatomie. 1882. Bd. 88. S. 11.
675. Ginsburg, Archiv für pathologische Anatomie. 1882. Bd. 88. S. 277.
676. Kupffer, Archiv für mikroskopische Anatomie. 1875. Bd. 12. S. 355. — Vergl. Rothe, Über die Sternzellen der Leber. Diss. München. 1882.
677. Kühne u. Lea, Untersuchungen aus dem physiologischen Laboratorium zu Heidelberg. 1882. Bd. II. S. 448. Taf. II—VI.
678. Fürst, Retzius' Biologische Untersuchungen. 1881. S. 67. Taf. VIII—IX.
679. Hortolès, Archives de physiologie. 1881. S. 861.
680. Jungersen, Bitrag til Kundskaben om det Jacobsonske Organ. Kjöbenhavn. 1881.
681. Klein, Quarterly Journal of microscopical science. 1881. Vol. 21. S. 379.
682. Campbell Graham, Archiv für Physiologie. 1881. Bd. 26. S. 379.
683. Kandarazki, Archiv für Anatomie und Physiologie. Anat. Abt. 1881. S. 7.
684. W. Krause, Die Membrana fenestrata der Retina. 1868. Taf. II. Fig. 23.
685. W. Krause, Archiv für mikroskopische Anatomie. 1876. Bd. 12. S. 776. — Vergl. Nr. 38. S. 60.
686. Heidenhain, Archiv für mikroskopische Anatomie. 1870. Bd. VI. S. 392. — Nußbaum, daselbst. 1877. Bd. 13. S. 743.
687. Paneth, Sitzungsberichte der k. Akademie der Wissenschaften zu Wien. Math.-naturw. Kl. 1876. Bd. 74. Abt. III.
688. Brissaud, Archives de physiologie. 1880. S. 769.
689. Löwenberg, Archiv für Ohren- und Augenheilkunde. 1872. Bd. III.
690 Gscheidlen, Untersuchungen aus dem physiologischen Laboratorium zu Würzburg. 1868. Heft 3. S. 141.
691. Tieffenbach, Über die Existenz der glykogenen Funktion der Leber. Diss. Königsberg. 1869.
692. Schiff, Leçons sur la physiologie de la digestion. 1868. Bd. II. S. 419.
693. Correnti, Studi critici e contribuzioni alla patogenesi dell' albuminuria. Firenze. 1868.
694. Walther, Medizinisches Zentralblatt. 1868. S. 450.
695. Schiff, Leçons sur la physiologie de la digestion. 1868. Bd. I. S. 239.
696. Frisch, Sitzungsber. d. k. Ak. d. Wissensch. zu Wien. Math.-naturw. Kl. 1869. Bd. 58.
697. Engelmann, Archiv für Physiologie. 1869. Bd. II. S. 243.
698. Fleischer, Archiv für Physiologie. 1869. Bd. II. S. 432.
699. Krieger, Zeitschrift für Biologie. 1869. Bd. V. S. 476.
700. Oehl, Gazett. lombard. 1868. Nr. 9 u. 10.
701. Krishaber, Archives de physiologie. 1869. S. 559.
702. Waller et Prévost, Comptes rendus. 1869. T. II. S. 480.
703. Knoll, Eckhard's Beiträge zur Anatomie u. Physiologie. 1869. Bd. IV. S. 111.
704. Brozeit, Archiv für Physiologie. 1870. S. 373.
705. Eckhard, Beiträge zur Anatomie und Physiologie. 1867. Bd. IV. S. 1.
706. Afanasieff, Wiener medizinische Wochenschrift. 1870. Nr. 9—12.
707. Lott, Rollett's Untersuchungen aus dem physiolog. Laboratorium in Graz. 1871. Heft 2. S. 252.
708. Eckhard, Beiträge zur Anatomie und Physiologie. 1871. Bd. VI. S. 53.
709. Sinitzin, Medizinisches Zentralblatt. 1871. S. 161.

710. Riegel, s. Meißner's Jahresbericht der Physiologie für 1871. S. 317.
711. Jolly, Untersuchungen über den Gehirndruck u. über die Blutbewegung im Schädel. 1871.
712. Oser u. Schlesinger, Medizinisches Zentralblatt. 1871. S. 817.
713. Hoyer u. Stravinsky, Zeitschrift für wissenschaftliche Zoologie. 1872. Bd. 22. S. 302.
714. Rindfleisch, Archiv für mikroskopische Anatomie. 1872. Bd. 8. S. 453.
715. Popoff, Schwalbe's Jahresbericht der Anatomie für 1872. S. 153.
716. Heller, Berichte der k. sächsischen Gesellschaft der Wissenschaften. 1872. S. 165.
717. Bock u. Hoffmann, Archiv für pathologische Anatomie. 1872. Bd. 56. S. 201.
718. Mayer, Medizinische Jahrbücher der k. Gesellschaft der Ärzte zu Wien. 1872. S. 132.
719. Kupressow, Archiv für Physiologie. 1872. Bd. VI. S. 291.
720. Malassez, De la numération des globules rouges du sang. 1873.
721. Nicoladoni, Medizinische Jahrbücher der k. Gesellschaft der Ärzte zu Wien. 1873. S. 401.
722. Duval, Journal de l'anatomie et de la physiologie. 1873. S. 30.
723. Steinberg, Archiv für Physiologie. 1873. Bd. VII. S. 101.
724. Frankenhäuser, Jenaische Zeitschrift für Medizin etc. 1866. Bd. II. S. 77.
725. Eckhard, Beiträge zur Anatomie u. Physiologie. 1873. Bd. VII. S. 67.
726. Dittmar, Berichte der k. sächsischen Gesellschaft der Wissenschaften zu Leipzig. Math.-phys. Kl. 1873. S. 449.
727. Gierke, Archiv für Physiologie. 1873. Bd. VII. S. 583. Taf. VIIa.
728. Curschmann, Deutsches Archiv für klinische Medizin. 1873. Bd. XII. S. 356.
729. Mokritzky, Schwalbe's Jahresbericht der Anatomie für 1873. S. 480.
730. Asp, Berichte der k. sächsischen Gesellschaft der Wissenschaften zu Leipzig. Phys.-math. Kl. 1873. S. 482.
731. Reich, Archiv für Ophthalmologie. 1873. Bd. XIX. Abt. III. S. 38.
732. Gayat, Klinische Blätter für Augenheilkunde. 1873. Bd. XI. S. 453. — Comptes rendus. 1876. T. 81. S. 483.
733. Legros, Journal de l'anatomie et de la physiologie. 1874. S. 137. Pl. III.
734. Winkler, Jahresbericht der Gesellschaft für Natur- u. Heilkunde in Dresden. 1874.
735. von Brunn, Göttinger Nachrichten. 1874.
736. Weil, Medizinische Jahrbücher der k. Gesellschaft der Ärzte zu Wien. 1873.
737. Schüller, Deutsches Archiv für klinische Medizin. 1874. Bd. 14. S. 566.
738. Holmgren, Upsala läkareförenings förhandlingar. 1874. Bd. 9. S. 578.
739. Leber, Graefe u. Sämisch, Handbuch der Augenheilkunde. Bd. II. 1874. S. 302.
740. Cohnheim, Neue Untersuchungen über die Entzündung. 1873. S. 52.
741. Picot, Comptes rendus. 1874. T. 79. S. 62.
742. Fr. Darwin, Quarterly Journal of microscopical science. 1874. S. 109.
743. Gudden, Experimentaluntersuchungen über das Schädelwachsthum. 1874. Mit Taf.
744. Toel, Die Ranvier'schen Schnürringe markhaltiger Nervenfasern. Diss. Zürich. 1875.
745. Bogoslovsky, Archiv für pathologische Anatomie. 1875. Bd. 65. S. 359.
746. Gonjaew, Archiv für mikroskopische Anatomie. 1875. Bd. XI. S. 479.
747. Klein, The anatomy of the lymphatic system. T. II. 1875.
748. Kondratowicz, Schwalbe's Jahresbericht der Anatomie für 1875. S. 269.
749. van Beneden, Bulletins de l'Académie Royale de Belgique. 1875. T. 40. Nr. 12. — Journal de Zoologie. 1876. Bd. V. S. 10.
750. Obersteiner, Medizinische Jahrbücher der k. Gesellschaft der Ärzte zu Wien. 1875. S. 179.
751. Owsjannikow, Berichte der k. sächsischen Gesellschaft der Wissenschaften zu Leipzig. Math.-phys. Kl. 1874. S. 457.
752. Schultze u. Fürbringer, Medizinisches Zentralblatt. 1875. S. 929.

753. Heckel, Comptes rendus. 1875. T. 80. S. 1608.
754. Elischer, Medizinisches Zentralblatt. 1876. S. 884.
755. Cohnheim u. Litten, Archiv für pathologische Anatomie. 1876. Bd. 65. S. 99. — Köster, Sitzungsberichte der niederrheinischen Gesellschaft für Natur- und Heilkunde in Bonn. 21. Febr. 1876.
756. Weil, Medizinische Jahrbücher der k. Gesellschaft der Ärzte zu Wien. 1873. — Hensen, Archiv für Anatomie u. Entwicklungsgeschichte. 1875. Bd. I. S. 228. — Rein, Archiv für mikroskopische Anatomie. 1883. Bd. 22. S. 235 u. 236.
757. Albertoni u. Michieli, Lo Sperimentale. 1876. Vol. 37. S. 136. — Fürstner, Archiv für Psychiatrie u. Nervenkrankheiten. 1876. Bd. VI. S. 719. — Eulenberg u. Landois, Archiv für pathologische Anatomie. 1876. Bd. 68. S. 245. — Balogh, Schwalbe u. Hofmann's Jahresbericht der Physiologie für 1876. S. 39.
758. Holmgren, Upsala läkareförenings förhandlingar. 1876. Bd. 11. S. 231.
759. A. Budge, Berichte der k. sächsischen Gesellschaft der Wissenschaften zu Leipzig. Math.-phys. Kl. 1875. S. 161. Mit 1 Tafel.
760. von Winiwarter, Sitzungsberichte der k. Akademie der Wissenschaften zu Wien. Math.-naturw. Kl. 1876. Bd. 74. Abt. III. Mit 1 Tafel.
761. Drasch, Sitzungsberichte der k. Akademie der Wissenschaften zu Wien. Math.-naturw. Kl. 1877. Bd. 76. Abt. III. S. 79.
762. Davis, Archiv für mikroskopische Anatomie. 1877. Bd. 14. S. 163.
763. Schwalbe, Sitzungsberichte der Jenaischen Gesellschaft für Medizin u. Naturwissenschaften. 1878.
764. Peschel, Giornale della Accademia di Medicina di Torino. 1878. Vol. II. Nr. 8.
765. Wendt, Medizinisches Zentralblatt. 1878. S. 260.
766. Löwe, Archiv für mikroskopische Anatomie. Bd. 15. S. 41.
767. Ditlevsen, Nordiskt Medicinskt Arkiv. 1878. Bd. X.
768. Formad, American Journal of the medical sciences. 1878. Vol. 75. S. 93.
769. M. Fürbringer, Beitrag zur Kenntnis der Kehlkopfmuskulatur. 1875. S. 37. (Untersuchung von acht Kehlköpfen.)
770. Henry u. Wollheim, Archiv für Physiologie. 1877. Bd. 14. S. 457.
771. Tarchanow, Schwalbe u. Hofmann's Jahresbericht der Physiologie für 1878. S. 34.
772. Valentin, Archiv für Physiologie. 1878. Bd. 17. S. 255.
773. Löwe, Medizinisches Zentralblatt. 1879. S. 337. Vergl. Nr. 453.
774. Arens, Ein Beitrag zur Anatomie des Lig. ileofemorale. Diss. Gießen. 1879.
775. Langley, Journal of Physiology. 1879. Vol. II. S. 261. Mit Taf. — Proceedings of the Royal Society of London. 1879. S. 377.
776. Leopold, Archiv für Gynäkologie. 1879. Bd. 15. S. 258.
777. Nuel, Recherches microscopiques sur l'anatomie du limaçon des mammifères. 1878.
778. Ott, Journal of physiology. 1879. Vol. II. S. 42.
779. Filehne u. Pentzoldt, Medizinisches Zentralblatt. 1879.
780. Laborde, Gazette hebdomadaire. 1879. S. 480.
781. Höggyes, Archiv für experimentelle Pathologie u. Pharmakologie. 1879. Bd. 11. S. 258.
782. Bessau, Die Pupillenenge im Schlafe u. s. w. Diss. Königsberg. 1879. — Vergl. Grünhagen, Berliner klinische Wochenschrift. 1879. S. 407 u. 649.
783. Rigal et Vignal, Comptes rendus. 1879. T. 90. S. 1218.
784. Neumann, Archiv für mikroskopische Anatomie. 1880. Bd. 18. S. 302. Taf. XVI.
785. Marchi, Atti della Accademia delle scienze di Torino. 1881. — Vergl. Nr. 38. S. 44.
786. Golgi, Sui nervi del tendini. 1880.
787. Vignal, Gazette médicale de Paris. 1880. S. 651. — Archives de physiologie. 1881. S. 694 u. 910.
788. Klose, Beitrag zur Kenntnis der tubulösen Darmdrüsen. Diss. Breslau. 1880.
789. Kossowski, Schwalbe's Jahresbericht der Anatomie für 1880. S. 213.

790. Veraguth, Archiv für pathologische Anatomie. 1880. Bd. 82. S. 238. Taf. VII.
791. Pautynski, Archiv für pathologische Anatomie. 1880. Bd. 79. S. 392.
792. Brissaud, Archives de physiologie. 1880. T. VII. S. 847. — Vergl. Nr. 38, S. 77.
793. Leopold, Archiv für Gynäkologie. 1880. Bd. 16. S. 24.
794. Wassilief, Schwalbe's Jahresbericht der Anatomie für 1880. S. 268.
795. Jakowski, Schwalbe's Jahresbericht der Anatomie für 1880. S. 275.
796. Deutschmann, Archiv für Ophthalmologie. 1880. Bd. 26. Abt. III. S. 117. — Vergl. Ulrich, daselbst. S. 35, u. Schoeler, daselbst, Bd. 25. Abt. IV. S. 65.
797. Fürst, Nordiskt Medicinskt Arkiv. 1880. Bd. 12. Nr. 19.
798. Langenbacher, Österreichische Vierteljahrsschrift für wissenschaftliche Veterinärkunde. 1880. Bd. 53. S. 121.
799. Leydig, Zeitschrift für wissenschaftliche Zoologie. 1859. Bd. II. S. 1.
800. Schneidemühl, Deutsche Zeitschrift für Tiermedizin u. vergleichende Pathologie. Bd. VI. S. 329. Fig. 11.
801. Cash, Archiv für Anatomie u. Physiologie. Physiol. Abt. 1880. Suppl. S. 150.
802. Rein, Schwalbe u. Hofmann's Jahresbericht der Physiologie für 1880. S. 85. — Dembo, Annales de Gynécologie. 1883. T. XIX. S. 81.
803. Steiner, Verhandl. d. naturhist.-med. Ver. z. Heidelbg. 1880. Bd. II. S. 283. Taf. VIII.
804. Lassar, Archiv für pathologische Anatomie. 1880. Bd. 79. S. 168.
805. Redard, Recueil d'ophthalmologie. 1880 u. 1881. — Poucet, Zentralblatt für praktische Augenheilkunde. 1880. Bd. IV. S. 321.
806. Demant, Zeitschrift für physiologische Chemie. 1880. S. 384.
807. Balbiani, Zoologischer Anzeiger. 1881. S. 637 u. 662.
808. Razumowski, Schwalbe's Jahresbericht der Anatomie für 1881. S. 232.
809. Broca, Revue d'Anthropologie. 1881. T. IV. S. 193 u. 385.
810. Kölliker, Entwickelungsgeschichte des Menschen u. s. w. 1879. S. 981.
811. Langenbacher, Archiv für mikroskopische Anatomie. 1881. Bd. 20. S. 92.
812. Rein, Archiv für mikroskopische Anatomie. 1882. Bd. 20. S. 433. Taf. XXIX.
813. Deutschmann, Archiv für Ophthalmologie. 1882. Bd. 28. Abt. II. S. 291.
814. Henle, Eingeweidelehre. 1862. S. 56. — 1873. S. 61.
815. Gotthard, Vollständiger Unterricht in der Wartung und Pflege der Ziegen und Kaninchen. 1806. S. 179.
816. Owen, Comparative anatomy of vertebrates. Vol. I—III. 1866—1868.
817. Pflüger, Die Eierstöcke der Säugetiere und des Menschen. 1863.
818. Hilgendorf, Briefliche Mitteilung. — Dr. Hilgendorf hat die große Freundlichkeit gehabt, eine beträchtliche Anzahl sehr wertvoller Notizen, Bemerkungen und Berichtigungen, zum Teil ganz neue Beobachtungen enthaltend, dem Verf. zur Verfügung zu stellen, wofür hier der herzlichste Dank abgestattet wird. Sie sind sämtlich als Nr. 818 charakterisirt.
819. W. Gruber, Mémoires de l'académie impériale des sciences de St. Pétersbourg. T. XVI. 1870.
820. Hagen-Torn, Archiv für mikroskopische Anatomie. 1882. Bd. 24. S. 623 u. 649.
821. Hyrtl, Sitzungsberichte der k. Akademie der Wissenschaften zu Wien. Math.-naturw. Kl. 1879. Bd. 61.— Derselbe, Handbuch der praktischen Zergliederungskunst. 1860. — Lehrbuch der Anatomie. 1878. S. 1041.
822. W. Krause, Archiv für pathologische Anatomie. 1881. Bd. 86. S. 370.
823. Arnemann, Versuche über die Regeneration. 1787. Bd. I. S. 104.
824. Stood, Über trophische Nerven nebst einigen einschlägigen Versuchen an Kaninchen. Diss. Halle. 1881. S. 42.
825. Simons, Vorläufige Mitteilungen über eine neue Genese der Temperaturerniedrigung. Diss. Bonn. 1870.
826. Gluck, Berliner klinische Wochenschrift. 1881, Nr. 44. — Vergl. Deutsche medi-

zinische Wochenschrift. 1881, Nr. 49, und Archiv für klinische Chirurgie. 1882. Bd. 28. S. 605.
827. Rückert, Der Pharynx. 1882. S. 6.
828. Du Bois-Reymond, Untersuchungen über tierische Elektrizität. Bd. II. Abt. 2. 1860. S. 340 u. 344.
829. Langhans, Die Übertragbarkeit der Tuberkulose auf Kaninchen. Habilitationsschrift. Marburg. 1868.
830. O. Rosenbach, Über artifizielle Herzklappenfehler. Diss. Breslau. 1878.
831. René, Gazette des Hôpitaux. Paris. 1882.
832. A. Bidder, Medizinisches Zentralblatt. 1882. S. 897.
833. Deutschmann, Archiv für Ophthalmologie. 1882. Bd. 28. Heft 3. S. 241.
834. L. Bruns, Zeitschrift für vergleichende Augenheilkunde. 1882. Bd. II. Taf. V. Fig. 4 u. 5.
835. G. Retzius, Biologische Untersuchungen. 1883. Bd. II. S. 103. Taf. VII u. VIII.
836. Schottelius, Archiv für pathologische Anatomie. 1883. Bd. 91. S. 150.
837. H. Fischer, Die septische Nephritis. Breslau. 1868.
838. Lukjanow, Archiv für Physiologie. 1882. Bd. 30. S. 82.
839. Schlesinger, Medizinische Jahrbücher der k. Gesellschaft der Ärzte zu Wien. 1873. Bd. I.
840. Mauthner, Sitzungsberichte der k. Akademie der Wissenschaften zu Wien. Math.-naturw. Kl. 1873. Bd. 67. Abt. III. Mit Taf
841. Hänsell, Archiv für Ophthalmologie. 1879. Bd. 25. Abt. IV. S. 1.
842. Deutschmann, Archiv für Ophthalmologie. 1879. Bd. 25. Abt. IV. S. 280.
843. Christiani, Monatsberichte der kgl. Akademie der Wissenschaften zu Berlin. 1881. Biologisches Zentralblatt. 1881. Bd. I. S. 214. — Danilewsky, daselbst, 1882. S. 694.
844. Prévost, Revue médicale de la Suisse romande. 1881. Schwalbe u. Hofmann's Jahresbericht der Physiologie für 1881. S. 29.
845. Christiani, Monatsberichte der k. Akademie der Wissenschaften zu Berlin. 1881. S. 487.
846. Rubner, Zeitschrift für Biologie. 1881. Bd. 17. S. 214.
847. Riegel, Deutsches Archiv für klinische Medizin. 1882. Bd. 31. S. 1.
848. Dobson, Journal of anatomy and physiology. 1883. Vol. 17. P. II. S. 159. Pl. VI. Fig. 10.
849. Kamocki, Biologisches Zentralblatt. 1883. S. 709.
850. Schwalbe, Archiv für mikroskopische Anatomie. 1870. Bd. 6 S. 1. Taf. II u. III.
851. A. Key u. G. Retzius, Studien in der Anatomie des Nervensystemes. I. Hälfte. 1875. S. 71. Taf. XXXVII.
852. Schwalbe, Medizinisches Zentralblatt. 1869. S. 466.
853. Joh. Müller, Zur vergleichenden Physiologie des Gesichtssinnes. 1826. S. 145.
854. Pott, Über Neubildungen und Individualpotenz. Ein Beitrag zur Tierzuchtlehre. Diss. Göttingen. Ohne Jahreszahl (ca. 1875). S. 71.
855. Körner, Abhandlungen der Senckenbergischen naturforschenden Gesellschaft. 1883.
856. Schütz, Tageblatt der Naturforscherversammlung zu Eisenach. 1882. S. 229.
857. Pasteur, Deutsche Vierteljahrsschrift für öffentliche Gesundheitspflege. 1883. Bd. 15. S. 204.
858. Grassi, Gazetta medica Italiano-Lombardia. 1878. Nr. 48.
859. Leuckart, Berichte der k. sächsischen Gesellschaft der Wissenschaften zu Leipzig. Math.-phys. Kl. 1882 (12. März 1883).
860. W. Krause, Die terminalen Körperchen der einfach sensibeln Nerven. 1860. S. 119. Tabelle IV.
861. Czermak, Moleschott's Untersuchungen z. Naturlehre u. s. w. 1860. Bd. VII. S. 377.
862. Neumann, Archiv für mikroskopische Anatomie. 1866. Bd. II. S. 512.

863. Autun, s. B. Schmidt, v. Pitha u. Billroth's Handbuch der Chirurgie. Bd. III. Abt. 2. Liefg. 3. 1882. S. 201.
864. Lebedeff, Archiv für Physiologie. 1883. Bd. 31. S. 54.
865a. von Mojsisovics, Leitfaden bei zoologisch-zootomischen Präparierübungen. 1879. S. 82. — Zitirt auf S. 221.
865b. Bechterew, Archiv für Physiologie. 1883. Bd. 31. S. 64. — Zitirt auf S. 305.
866. Nicolaides, École pratique des hautes études de laboratoire d'histologie. 1882. S. 221.
867. Bruch, Untersuchungen über die Entwickelung der Gewebe. Aus den Abhandlungen der Senckenbergischen naturforschenden Gesellschaft. Bd. IV u. VI. 1868. S. 249.
868. von Schklarewsky, Göttinger Nachrichten. 1872. Nr. 15. S. 301.
869. Cohnheim u. Roy, Archiv für pathologische Anatomie. 1883. Bd. 92. S. 424.
870. Simanowsky, Göttinger Nachrichten. 1883. S. 188.
871. Frommel, Zeitschrift für Geburtskunde u. Gynäkologie. 1882. Bd. VIII. S. 205.
872. W. Krause, Deutsches Archiv für klinische Medizin. 1883. Bd. 33. S. 435.

Verzeichnis der Operationen.

Seite

Allgemeine Technik der Operationen . 30
Narkotisierung 34
Befestigung in der Rückenlage 34
Temperaturmessungen 34
Unterbindungen von Blutgefäßen . . . 33
Durchschneidungen von Drüsenausführungsgängen 34
Nervendurchschneidungen 34

Splanchnologie.

Überziehen der Haut 172
Eröffnung des Vestibulum 181
Verletzung der Canales semicirculares 181
Durchschneidung der Hornhautnerven 186
Ätzung der Cornea 186
Anlegung einer Thränenfistel 186
Aufsuchung des Ductus parotideus . . 204
Aufsuchung des Ductus submaxillaris 207
Tracheotomie 212
Exstirpationen der Lunge 214
Eröffnung der Pleurahöhle 215
Unterbindung des Oesophagus 216
Anlegung einer Magenfistel 217
Injektionen in den Magen 217
Exstirpation von Stücken der Leber . 222
Anlegung einer Gallenfistel 223
Aufsuchung des Ductus choledochus . 222
Exstirpation der Milz 224
Aufsuchung des Ductus pancreaticus . 225
Injektionen in die Bauchhöhle 227
Exstirpation der Nieren s. Unterbindung der Aa. renales 261
Unterbindung der Ureteren s. Unterbindung der Aa. renales 261
Exstirpation der Nebennieren 231
Kastration 231
Aufsuchung des Vas deferens 232
Exstirpation des Ovarium 236
Reizung des Uterus 237
Verschließung eines Cornu uteri . . . 238
Exstirpation eines Cornu uteri 238
Verschließung einer Stelle der Vagina 239
Exstirpation eines Stückes der Vagina 239

Seite

Angiologie.

Herz.

Einführung einer Nadel in das Herz . 245
Bloßlegung des Herzens. 245

Arterien.

Unterbindung des Truncus anonymus 247
- der A. carotis communis
- s. Durchsch. d. N. vagus 349
der A. subclavia 253
- der A. mammaria interna 255
- der Aorta thoracica . . 258
- der Aorta abdominalis . 258
- der A. coeliaca 259
- d. A. hepatica s. Aufsuch. des Ductus choledochus 222
- d. A. mesenterica superior 261
- der Aa. renales 261
- der A. iliaca communis . 263
- der A. iliaca externa . . 263
- der A. uterina 264
- der A. cruralis 265
- der A. saphena magna . 267
- der A. nutritia tibiae . . 268

Venen.

Unterbindung der V. mammaria interna s. Unterb. der A. mammaria interna 255
Unterbindung der V. jugularis interna s. Durchschneidung des N. vagus . 318
Unterbindung der V. jugularis externa 272
Unterbindung der Vv. renales s. Unterbindung der Aa. renales 261
Unterbindung der V. cruralis s. Unterbindung der A. cruralis 265
Unterbindung der V. portarum . . . 280

Neurologie.

Rückenmark.

Operationen am Rückenmark 284
Partielle Durchschneidung des Rückenmarkes 285

Seite
Zerstörung des Lumbalteiles 285
Reizung des Cervikalteiles 285

Gehirn.

Zuckerstich 287
Noeud vital 288
Durchschneidung d. Pyramidenstränge 288
Durchschneidung des Pons Varolii . . 289
Zerstörung der Flocke des Cerebellum 290
Exstirpation des Cerebellum 291
Durchschneidung des Crus cerebelli ad pontem 291
Durchschneidung des Pedunculus cerebri 292
Manègebewegung-Operation 292
Epilepsie 293
Exstirpation der Großhirnhemisphären 302
Blutlauf im lebenden Gehirn 302
Operationen an der Großhirnrinde . . 302
Entleerung von Cerebrospinalflüssigkeit 303

Hirnnerven.

Durchschneidung des N. olfactorius . 304
– des N. opticus . . . 304
– des N. oculomotorius 305
– des N. ophthalmicus 308
– des N. infraorbitalis 309
– des N. lingualis . . 311
– des N. mandibularis 311
– des N. abducens . . 312
– der Chorda tympani 313
– des N. facialis . . . 314
– des N. acusticus . . 314
Ausreißung des N. glossopharyngeus . 315
Durchschneidung des N. glossopharyngeus 322
Durchschneidung des N. vagus. . . . 318
– des N. laryngeus superior s. N. vagus 319
Durchschneidung des R. cardiacus s. N. vagus 319

Seite
Durchschneidung des N. laryngeus inferior s. N. vagus 319
Durchschneidung des R. descendens des N. hypoglossus. 319
Durchschneidung des N. accessorius. 320
– des N. hypoglossus . 322

Rückenmarksnerven.

Durchschneidung des N. phrenicus . . 329
– des N. medianus . . 333
– des Plexus brachialis 335
– des N. cruralis. . . 339
– des N. saphenus major s. Unterb. der A. saphena magna 267
Durchschneidung des N. ischiadicus . 341
– des N. peronaeus. . 342
– des N. tibialis . . . 343

Sympathisches Nervensystem.

Durchschneidung der Nn. petrosi superficiales. 348
Exstirpation des Ganglion cervicale superius 348
Durchschneidung des N. sympathicus am Halse s. N. vagus 319
Exstirpation des Ganglion cervicale inferius. 349
Exstirpation des Plexus cardiacus . . 359
Aufsuchung des N. sympathicus in der Bauchhöhle 351
Durchschneidung des N. splanchnicus 352
Exstirpation der Ganglia coeliaca . . 353
Exstirpation des Plexus renalis s. Unterbindung der Aa. renales . . . 261
Exstirpation des Plexus aorticus abdominalis 354
Exstirpation des Ganglion mesentericum 355
Aufsuchung des N. hypogastricus. . . 356

Druck von Breitkopf & Härtel in Leipzig.

DIE

ANATOMIE DES KANINCHENS

IN

TOPOGRAPHISCHER UND OPERATIVER RÜCKSICHT

BEARBEITET

VON

W. KRAUSE

DR. MED. ET ZOOLOG. PROFESSOR IN GÖTTINGEN.



ZWEITE AUFLAGE.

MIT 161 FIGUREN IN HOLZSCHNITT.

Smithsonian Institution
18548
JUN 1 1903
National Museum.

LEIPZIG

VERLAG VON WILHELM ENGELMANN

1884.

SMITHSONIAN INSTITUTION LIBRARIES

SMITHSONIAN INSTITUTION LIBRARIES

SMITHSONIAN INSTITUTION LIBRARIES
3 9088 00291192 3
nhmamm QL737.L32K91
Die Anatomie des Kaninschens in topograp